Основні принципи цитологічної діагностики

fppt.com

План лекції

1. Переваги та недоліки цитологічного методу.
2. Способи взяття матеріалу для цитологічних досліджень.
3. Критерії цитологічної діагностики
4. Види отриманих результатів
5. Критерії правильного мазка
6. Фіксація та забарвлення цитологічних препаратів
7. Рідинна цитологія

fppt.com

Основні принципи цитологічної діагностики

Клінічна цитологія *- визнаний повноцінний метод морфологічного аналізу, грунтований на вивченні і оцінці клітинного матеріалу, отриманого різними способами з патологічного осередку. Відмінність цитологічного дослідження від гістологічного полягає в тому, що вивчаються не зрізи тканин, а клітини; укладення грунтується на особливостях зміни ядра, цитоплазми, ядерно-цитоплазматичного співвідношення, утворення структур і комплексів клітин*

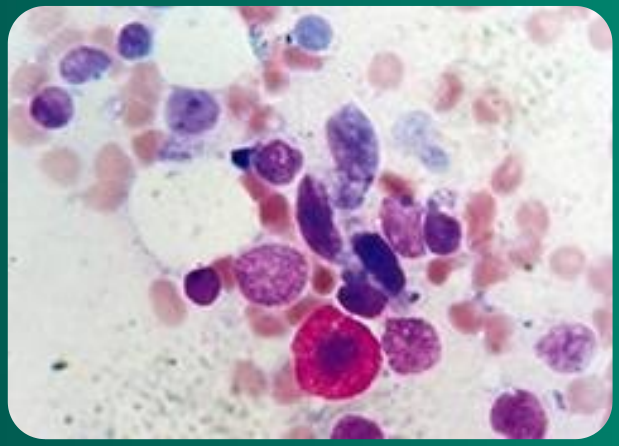

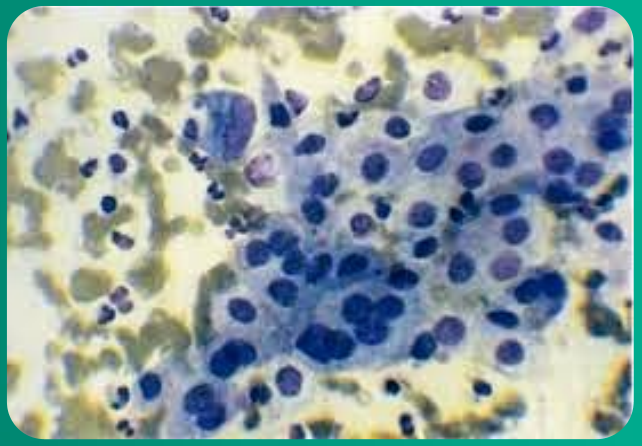

fppt.com

Переваги цитологічного методу :

- Простота обробки матеріалу
- Можливість швидкого його приготування
- Достатньо дешева собівартість аналізу
- Проведення пункції малотравматично і не викликає ускладнень
- Для цитологічного дослідження підходить ексфоліативний матеріал.

fppt.com

Недоліки цитологічного методу :

- Незначна кількість матеріалу на підставі якого треба поставити діагноз
- Занадто маленькі розміри новоутворень внаслідок чого неможливість прямого попадання голки °
- Велика домішка крові, яка розбавляє важливий в цитологічном відношенні матеріал
- Досить розмиті поняття про ознаки злоякісності

fppt.com

Дослідження, здійснювані за допомогою цитологічного методу

- 1. Цитологічне дослідження матеріалу пункції. Цитологічне дослідження пунктатов, отриманих тонкою голкою (тонкоигольная біопсія) з пухлин, опухолеподобных утворень ущільнень будь-якої локалізації : голови, шиї, молочної, щитовидної залози, лімфатичних вузлів, кісток, м'яких тканин кінцівок, шкіри, легенів, середостіння, органів черевної порожнини і зачеревного простору.

fppt.com

- 2. Цитологічне дослідження эксфоліативного матеріалу. Цитологічне дослідження секретів, экскретов, відокремлюваного і соскобов з поверхні ерозій, виразок, ран, свищів, мокроти, промивних вод, ексудатів, транссудатів.
- 3. Цитологічне дослідження ендоскопічного матеріалу. Дослідження матеріалу, отриманого при бронхоскопії, катетеризації бронхів, эзофаго-, гастро-, дуодено-, лаборо-, ректоромано-, колоно-, цистоскопії і інших видів ендоскопічного обстеження при будь-якій локалізації патологічного процесу.
- 4. Цитологічне дослідження матеріалу біопсії і операційного Цитологічне дослідження мазків - відбитків, соскобов з шматочків біопсії і операційного матеріалу

fppt.com

Критерії цитологічної діагностики

- Кількість клітин
- Наявність клітин різного типу
- Розташування клітин в структурах або розрізнено, вид структур
- Розмір, форма, будова клітин і ядер
- Ядерно-цитоплазматичне співвідношення
- Наявність або відсутність клітинного і ядерного поліморфізму і інших параметрів
- Фон препарату

fppt.com

Цитологічний аналіз використовують при:

- Скринінгу (профілактичному огляді).
- Встановленні (уточненні) діагнозу при захворюванні
- Встановленні (уточненні) діагнозу під час операції.
- Контролі в ході лікування і після лікування.
- Динамічному спостереженні (для раннього виявлення рецидивів).

fppt.com

Дослідження та результати мазка на цитологію

- У нормі результат на цитологію має бути негативним. Тобто усі клітини повинні відповідати типу досліджуваної тканини. Вони мають бути нормальних розмірів, форми, розташування. Атипових клітин не повинно бути.
- Згідно з методикою Папаниколау виділяють п'ять класів результатів аналізів:
- 1)Нормальна морфологія усіх клітинних елементів- Жінка здорова.
- 2)Запальний тип мазка-необхідне додаткове обстеження для виявлення збудника
- 3) Наявність невеликої кількісті клітин з аномально зміненими ядрами (слабка, помірна або тяжка дисплазія) --- необхідно ще раз зробити мазок та гістологічне дослідження зміненої тканини
- 4) Видимі зміни в ядрі, хромосомі і цитоплазмі декількох клітин (підозра на рак)—необхідна біопсія підозрілого куска тканини
- 5) Виявлення в мазке великої кількості атипових клітин – необхідний терміновий напрям до онколога

fppt.com

в строении клеток нет патологических нарушений, норма

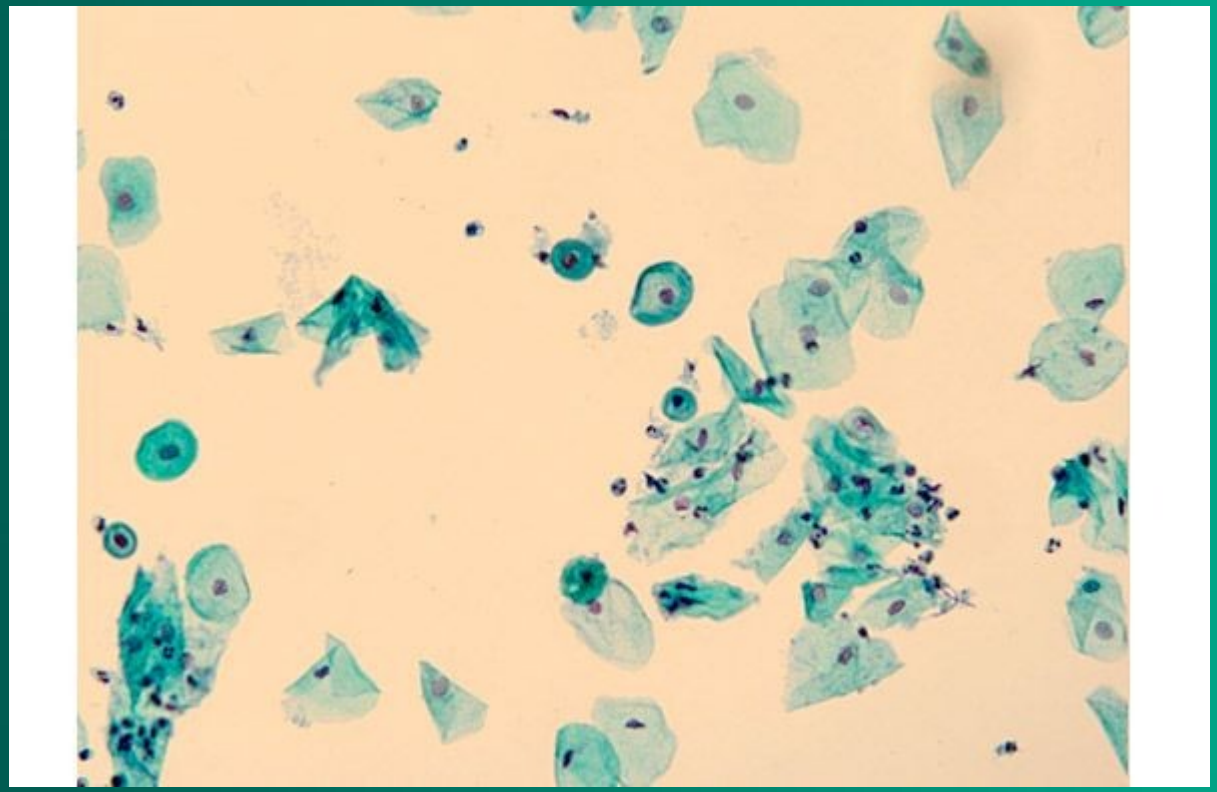

fppt.com

– спостерігається зниження морфологічної норми деяких елементів клітини; підозра на запалення або захворювання інфекційного характеру (наприклад, вагіноз);

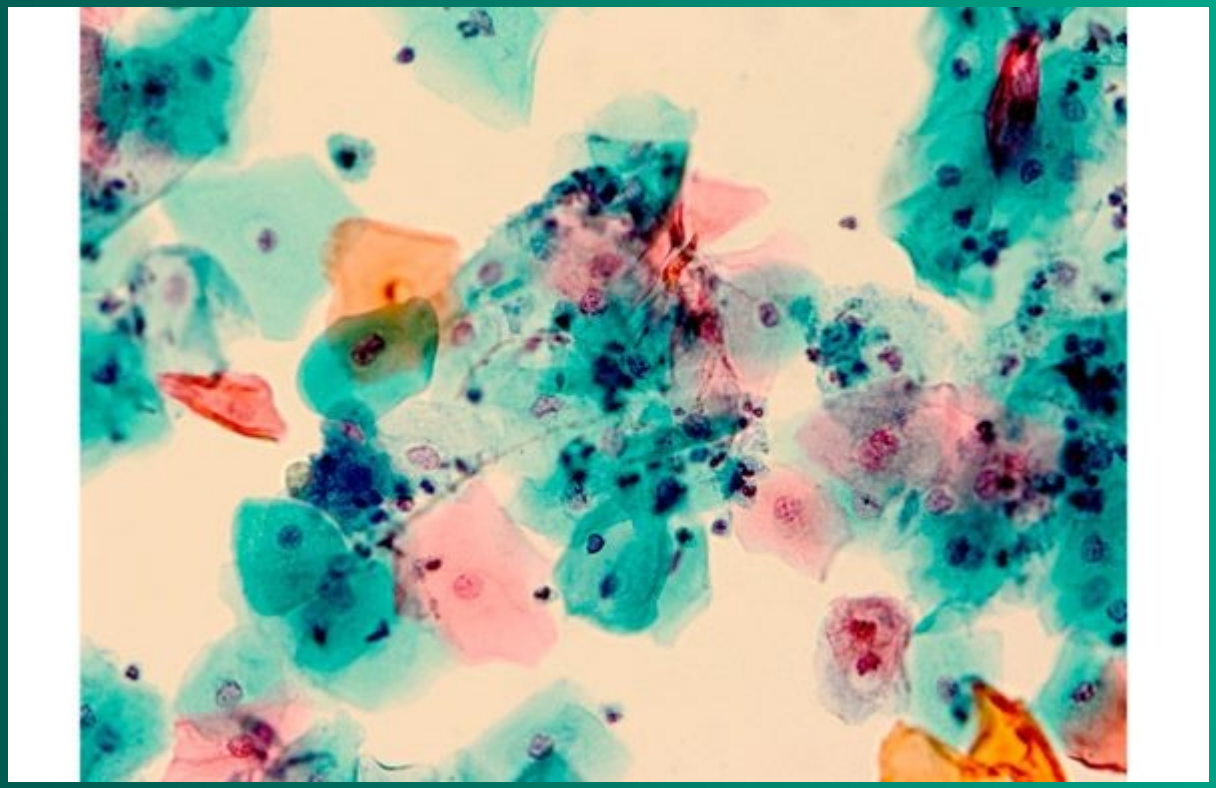

fppt.com

аномальные изменения наблюдаются в единичных клетках; необходимо повторное исследование;

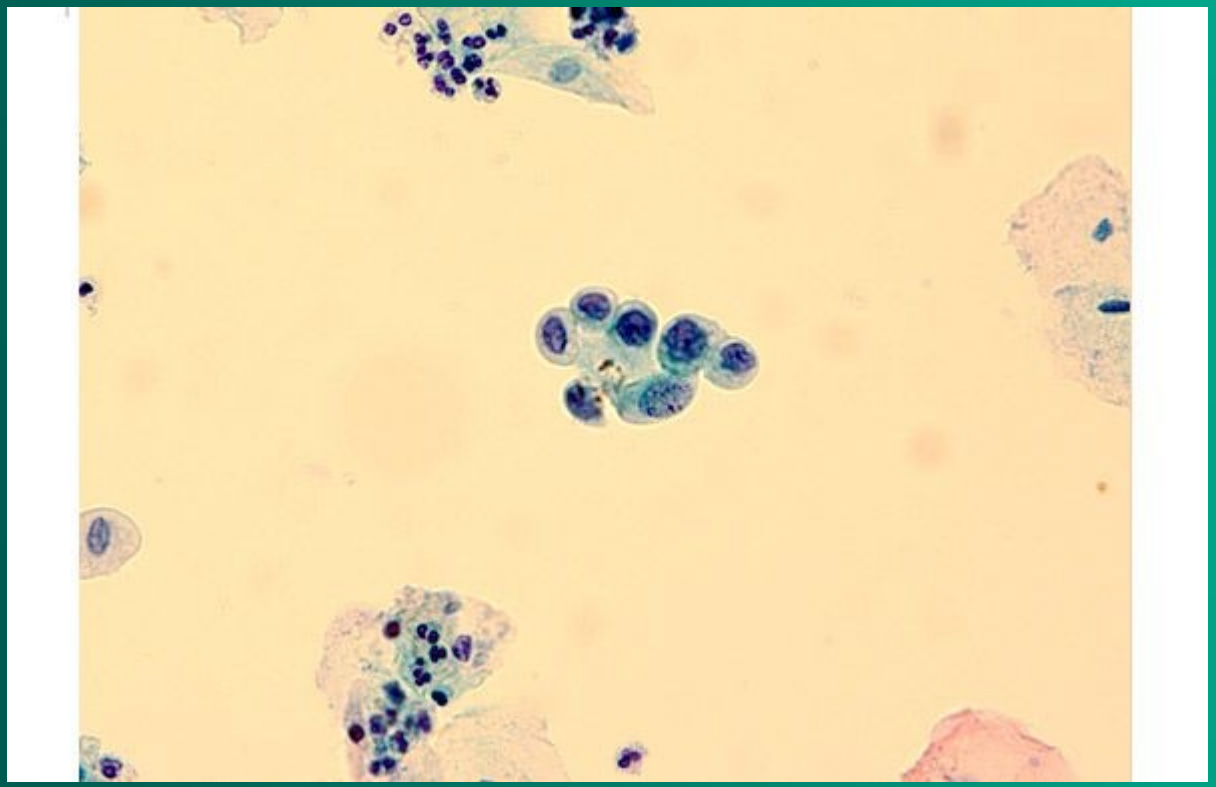

fppt.com

злокачественные изменения в строении клеток, которые указывают на предраковое состояние;

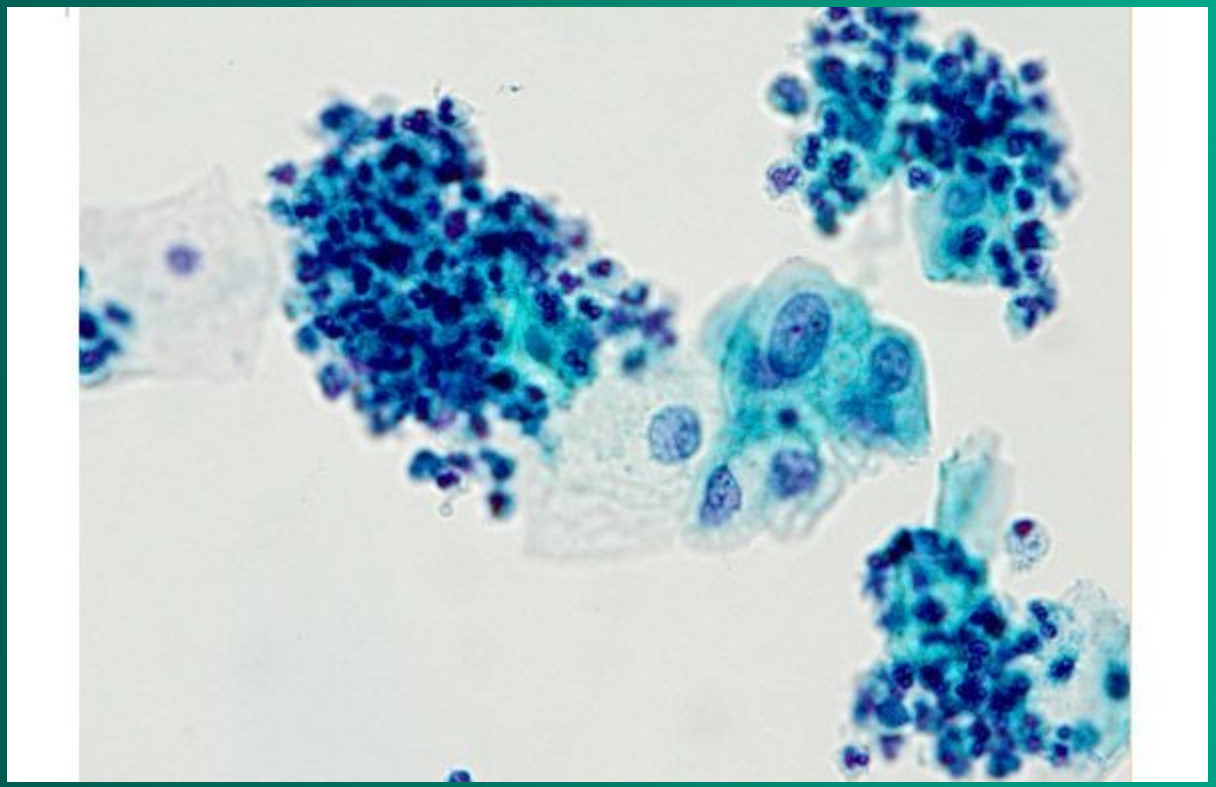

fppt.com

– обнаружено большое количество атипичных клеток, что указывает на начальную степень развития раковой опухоли.

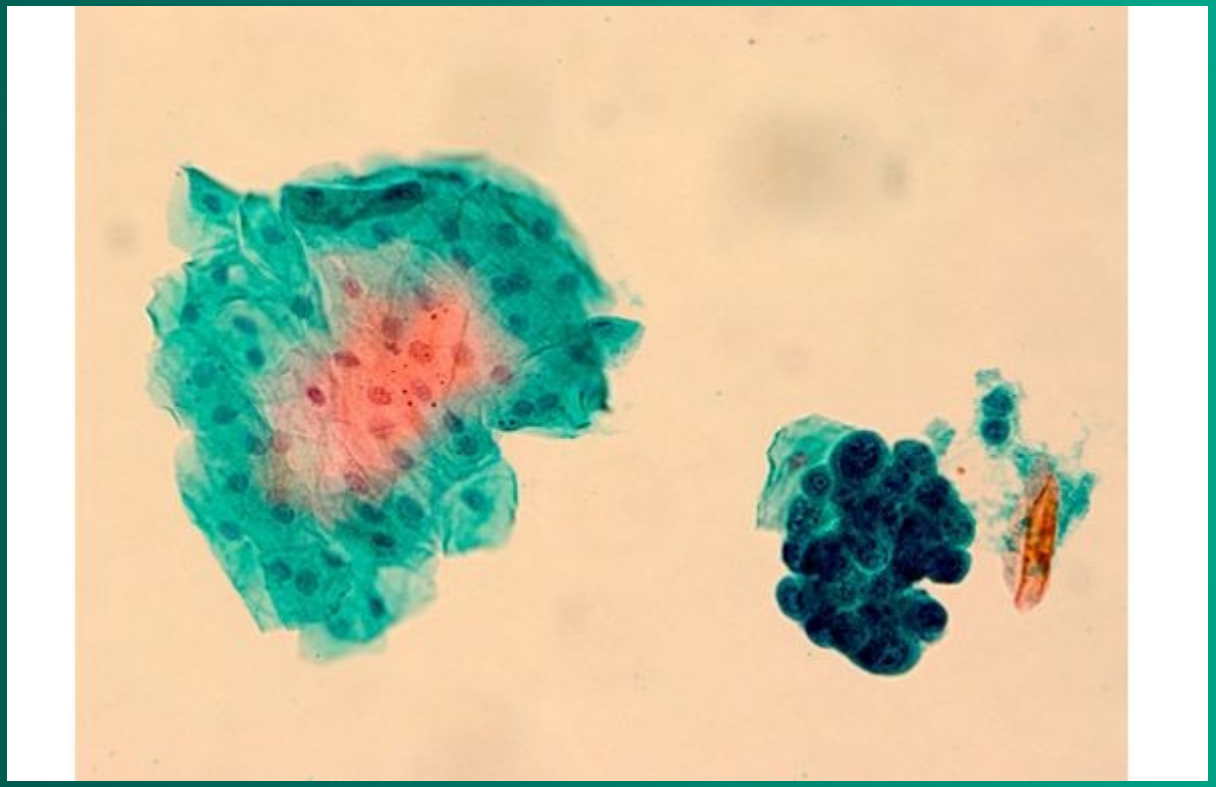

fppt.com

Умови взяття матеріалу вагінальних мазків

- Дослідження на цитологію рекомендують проводити на 4-5 день менструального циклу
- Перед здачею аналізу необхідно утриматися від статевих контактів на 1-2 дні
- Відмовитися від введення в піхву лікарських засобів і спринцювань
- Останнє сечовипускання перед здачею мазка зробити не менш чим за 2 години
- При тяжкому запаленні мазок здавати не можна

fppt.com

Доставка, реєстрація і маркіровка матеріалу

- У супроводжуючому матеріал напрямі повинно бути:
- - прізвище, ім'я і по батькові, стать і вік хворого;
- - яким чином і звідки отриманий матеріал;
- - в якому виді спрямовується (рідина, стекла-мазки), кількість;
- - короткий анамнез з обов'язковою вказівкою на наявність і характер шкідливих дій, попереднього лікування (особливо гормонального, променевого, хіміотерапії);
- - дані інших методів дослідження (рентген, ендоскопія та ін.), при підозрі на системне захворювання (гемобластозы)
- - аналіз крові;
- - опис status localis;
- - клінічний діагноз.

fppt.com

Критерії правильного мазка

- Мазок повинен починатися на 1 см від вузького краю предметного скла і закінчуватися приблизно в 1,5 см від іншого краю предметного скла;
- мазок не повинен досягати довгого краю скла, між мазком і краєм предметного скла повинна залишатися відстань приблизно 0,3 см
- Гарний мазок має бути максимально тонким (що максимально наближається до одношарового), рівномірної товщини (не хвилеподібним) на усьому протязі.
- Мазок з осаду рідкого матеріалу (рідина з серозної порожнини, змивши з різних органів, вміст кістозної порожнини і тому подібне) повинен закінчуватися у одного з вузьких країв предметного скла у вигляді сліду, залишеного як би тонкою щіткою. Клітини в мазке мають бути рівномірно розподілені, усі ділянки мазка мають бути добре видимими і не містити "товсті ділянки", що містять скупчення, що не переглядаються (що погано переглядаються), або комплекси клітин.

fppt.com

Помилки цитологічного аналізу

- можливість поставити точний діагноз за допомогою цитологического методу безпосередньо залежить від правильно зібраного матеріалу і якості зробленого мазка:
- якщо мазок узятий поверхнево, то досліджуваного матеріалу буде недостатньо, не можна визначити клітинний склад, а відповідно поставити вірний діагноз
- нерівномірний розподіл біологічного матеріалу на склі
- велика кількість слизу, елементів запалення, клітинних елементів крові, висока частота артефактів внаслідок висихання мазка, або попадання сторонньої речовини
- неповне фарбування матеріалу пов'язане або з товщиною (занадто товсті мазки), або недостатнім часом фарбування

fppt.com

- Цитощітка дозволяє узяти матеріал з великою кількістю неушкоджених клітин і дозволяє отримати біологічний матеріал, як з поверхні шийки матки, так і з глибини цервикального каналу. Чудово підходить для жінок, що не народжують, і в період менопаузи

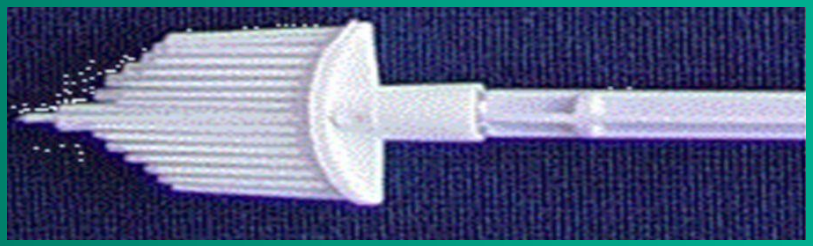

fppt.com

Виконання процедури

- Оголити шийку матки заздалегідь видаливши з неї слиз. Акуратно ввести щітку в зовнішній зів шийки матки, обережно направляючи центральну частину щітки по осі цервикального каналу. Матеріал береться із зони стику (зони перетворення) плоского і циліндричного епітелію цервикального каналу на глибину від 0,8 до 2,5 см. Далі щітку повертають 2-3 рази за годинниковою стрілкою без сильного натискання. Потім щітку изввлекают і отриманий матеріал розподіляють тонким шаром по склу. Цитощетку акуратно прокатують по склу.

fppt.com

Рекомендовані фіксатори:

- - метиловий спирт; (3-5 хв.)
- - етиловий спирт; (10-30хв,
  в середньому 15 хв)
- - суміш Никифорова;(15-20хв)
- - фіксатор Май-Грюнвальда(2-3 хв)
- - фіксатор Лейшмана;
- - ацетон (для иммуноцитохимии)(5мин)

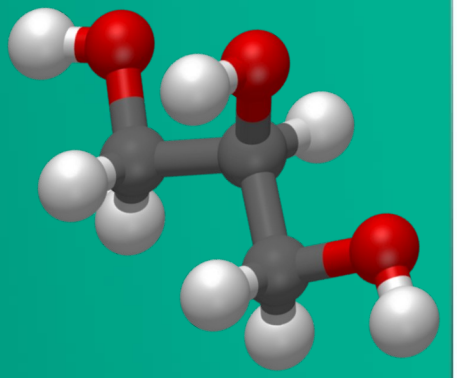

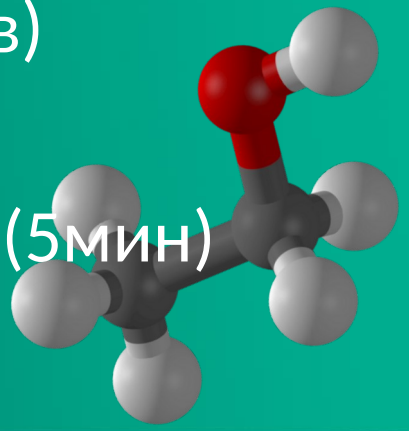

fppt.com

Оцінка якості забарвленого цитологічного препарату

Гарний якісно забарвлений мазок повинен:

- рівномірно забарвлюватися;
- не містити артефакти (рихлі скупчення фарби) і зморщені клітини;
- мати в достатній кількості рівномірно розподілені клітини (усі ділянки мазка мають бути добре видимими і не містити "товсті ділянки", що містять скупчення, що не переглядаються (що погано переглядаються), або комплекси клітин);
- фарбувати элективноструктуры цитоплазми, ядра, ядерного хроматину, ядерц

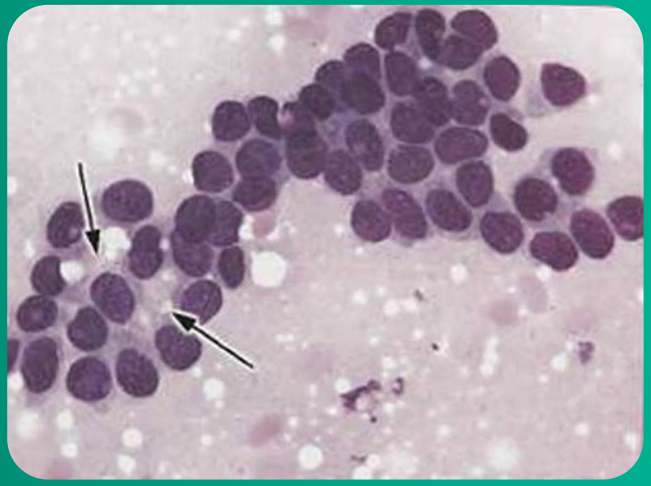

fppt.com

Рекомендовані методи фарбування цитологических мазків

- Азур-эозиновий (по Романовському, Лейшману, Май-Грюнвальду, Панпенгейму та ін.);
- Гематоксилиновий;
- Гематоксилин-эозиновий;
- -Метод Папаниколау.

fppt.com

ОТЛИЧИЯ PAP-МАЗКА И ЖИДКОСТНОЙ ЦИТОЛОГИИ

ЦИТОЛОГИЧЕСКОЕ ИССЛЕДОВАНИЕ ТРАДИЦИОННОГО МАЗКА ИЗ ШЕЙКИ МАТКИ (PAP-МАЗОК)

ПОЛУЧЕННЫЙ ЭПИТЕЛИАЛЬНО-КЛЕТОЧНЫЙ МАТЕРИАЛ

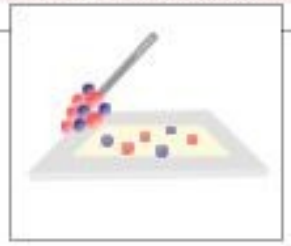

НЕРАВНОМЕРНОЕ РАСПРЕДЕЛЕНИЕ МАТЕРИАЛА НА СТЕКЛЕ

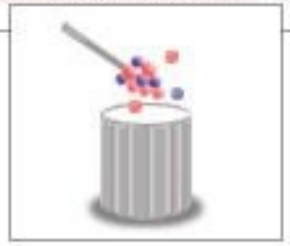

НЕПОЛНОЕ ПРОКРАШИВАНИЕ КЛЕТОЧНОГО МАТЕРИАЛА

ВЫСЫХАНИЕ ПРЕПАРАТА ПОСЛЕ ВЗЯТИЯ МАЗКА. ВЫСОКАЯ ЧАСТОТА АРТЕФАКТОВ

БОЛЬШАЯ ДОЛЯ (ДО 20-40%) ЛОЖНООТРИЦАТЕЛЬНЫХ ЗАКЛЮЧЕНИЙ

ЖИДКОСТНАЯ ЦИТОЛОГИЯ ШЕЙКИ МАТКИ

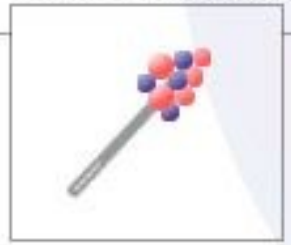

ПОЛУЧЕННЫЙ ЭПИТЕЛИАЛЬНО-КЛЕТОЧНЫЙ МАТЕРИАЛ

МАТЕРИАЛ ПОПАДАЕТ В СТАБИЛИЗИРУЮЩЕМ РАСТВОРЕ

ТРАНСПОРТИРОВКА В ЛАБОРАТОРИЮ В ОПТИМАЛЬНЫХ УСЛОВИЯХ

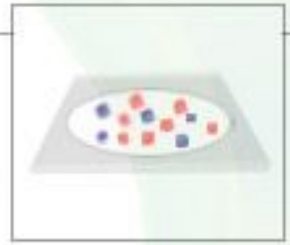

ПРИГОТОВЛЕНИЕ СТАНДАРТИЗОВАННОГО МОНОСЛОЙНОГО МАЗКА

ПОВЫШЕНИЕ КАЧЕСТВА ЦИТОЛОГИЧЕСКОГО МАЗКА

fppt.com

Рідинна цитологія

- Рідинна цитологія шийки матки є інноваційним методом обстеження, який дозволяє здійснити точну діагностику вагінального мазка з метою виявлення онкозахворювання. Тест ПАП був введений в медицину грецьким ученим Джорджем Папаниколау і за короткий проміжок часу допоміг істотно понизити рівень смертності пацієнток з діагнозом "рак шийки матки", а також іншими патологіями (ендометрієм і ін.). За допомогою цього методу вдається отримати прогноз з більш високою мірою вірогідності, ніж при простому цитологічному аналізі.

fppt.com

Метод жидкостной цитологии

Приготовление тонкослойных цитологических препаратов

fppt.com

ПАП-тест или тест Папаниколау

назван в честь

Георгиоса Папаниколау – ученого греческого происхождения, позже иммигрировавшего в США. Папаниколау впервые оценил значение цитологических мазков в диагностике онкологических заболеваний шейки матки, что заложило основу для скрининга рака шейки матки. Метод окраски мазков шейки матки носит название Папаниколау.

Рідинна цитологія шейки матки

- Устаткування для рідинної цитології - це автоматичний процесор, що виконує операції по виготовленню цитопрепарата за допомогою чітко заданої програми. Підвищенню якості дослідження сприяє рівномірний розподіл цитопрепарата на спеціальному слайді-склі. Для аналізу застосовується певний об'єм біоматеріалу, після чого клітини проходять через вакуумний фільтр, очищаючись від таких забруднень, як слиз і кров. Для проведення подальшої мікроскопії на предметне скло поміщається однорідний шар клітин. Розміщений на склі-слайді очищений препарат забезпечує більш високу точність як самого процесу дослідження, так і отриманого результату. Слід підкреслити, що при використанні методу рідинної цитології чутливість тесту досягає 95 %, тоді як при традиційному цитологическом аналізі - лише 40-60 %. За рекомендацією ВООЗ рідинна цитологія є "золотим стандартом" дослідження мазка. Висока точність результату досягається шляхом використання комбінованої цитощетки, стабілізуючого розчину і фільтрації. Це дозволяє своєчасно діагностувати рак шийки матки і вжити необхідні заходи для ефективного лікування.

fppt.com

Висновки:

- 1. Цитологічні методи дослідження

fppt.com

Питання на самостійну роботу:

fppt.com

Рекомендована література:

1. Клінічна лабораторна діагностика. Навч. посіб. для студ. вищ. навч. закладів / Залюбовська О.І., Кіреєв І.В., Зленко В.В., та ін. – Х.: Вид-во НФаУ «Золоті сторінки», 2008. – 200 с.

2. Лабораторні дослідження в педіатрії. Навч. посіб. для студ. медичних та фармацевтичних вищ. навч. закладів / Залюбовська О.І., Фоміна Г.П., Литвинова О.М. та ін. – Харків: БУРУНіК, 2011. – 256 с.

3. Шабалова И.П., Джангирова Т.В., Волченко Н.Н., Пугачев К.К. Цитологический атлас. Диагностика заболеваний молочной железы – М.-Тверь: Триада, 2005. – 119 с.

4. Шабалова И.П., Касоян К.Т. Цитологическая диагностика заболеваний шейки и тела матки– М.-Тверь: Триада, 2010. – 232 с.:.

5. Долгов В.В., Шабалова И.П., Миронова И.И., Джангирова Т.В., Коротаев А.Л. Выпотные жидкости. Лабораторное исследование. М.-Тверь. Триада 2006, 161 с.

6. Божок Ю.М.Цитологічна діагностика новоутворень щитовидної залози. Київ:ТОВ «Міжнородна» фінансова агенція», —1997. — 116 с.

7. Вибрані лекції з лабораторної медицини. — Ч. II. Загально-клінічні та цитологічні дослідження /Лаповець Л.Є., Порохнавець Л.Є., Андрушевська О.Ю., Бойків Н.Д., Лебедь Г.Б. та ін. — Львів: Ліга-Прес, 2011. — 278 с.

8. Глузман Д.Ф. и соав. Иммуноцитохимическая диагностика опухолей кроветворной и лимфоидной тканей у детей. Киев: ООО ДИА, 2005. – 216 с.

9. Криволапов Ю.А. Морфологическая диагностика лимфом. /Ю.А.Криволапов, Е.Е. Леенман // – Санкт–Петербург, КОСТА, 2006. – 207 с.

10. Морфологічна діагностика аутоімунного тиреоїдиту і раку щитовидної залози та їх поєднання. Методичні рекомендації. // В.О. Туманський,Ю.В.Мартовицька //. – Київ, 2004. – 41 с.

11. Руководство по клинической лабораторной диагностике: Учеб. пособие. —

Ч. 1—2. / Под ред. М.А. Базарновой, А.И. Воробьева. — 2-е изд., перераб. и

доп. — К.: Вища шк., 1991. — 615 с.

fppt.com

Дякую за увагу!

fppt.com

Цитологічна діагностика захворювань органів сечовидільної системи

План лекції:

1) Фізичні властивості сечі
2)Мікроскопія сечі
3) Клітини нормального епітелію сечовидільної системи
4)Отримання матеріалу для цитологічних досліджень
5) Непухлинні зміни епітелію
6) Доброякісні та злоякісні пухлини

Фізичні властивості сечі

Поліурія (більш 2 літрів сечі за добу)	Олігоурія (менш 0,5 літрів за добу)	Анурія (повне припинення сечовиділення)
Фізіологічна виникає після прийому великої кількості рідини, діуретиків, на тлі вагітності, після нервового збудження, під впливом етанолу, кофеїну. **Патологічна**: Ниркова: 1) в початковій фазі гострого дифузного та хронічного гломерулонефриту 2) пієлонефрити 3) під час ниркової кольки або після неї 4) кистоз мозкової речовини нирок 5) первинно і вторинне зморщення нирки 6) нефропатія (після наркозу, мієломна хвороба, туберкульоз, амілоїдоз нирки) 7) ХНН та після ГНН	частіше виникає в результаті порушень фільтрації сечі, рідше у зв'язку з посиленою реабсорбцією рідини в ниркових канальцях. **Фізіологічна** олігоурія виникає внаслідок обмеженого вживання води, або втрати великих кількостей води з потом. **Патологічна**: Ниркова: 1) гострий дифузний гломерулонефрит та ГНН 2) термінальна стадія хронічних ниркових захворювань 3) нефротичний синдром 4) гостра закупорка ниркової артерії або вени 5) гострий васкуліт, ДВС 6) уратная нефропатія 7) нефротоксичних лікарських засобів.	АНУРІЯ (повне припинення виділення сечі) **Фізіологічна** в перший день народження **Патологічна**: Ниркова 1) важкий дифузний гломерулонефрит 2) гострий тубулярный некроз (поражение канальцевых клеток) 3) отруєння сулемою 4) ГНН та термінальна стадія ХПН Позаниркова: 1) больове роздратування, травма різних рефлексогенних зон (шкіри, ШКТ, жовчного міхура, сечового міхура і шляхів - печінкова і ниркова коліка) 2) тромбоз, емболія ниркової артерії, двостороння закупорка сечоводів

Позаниркова:

1) психогенна полідипсія, поразки гіпоталамуса - наслідки енцефаліту, гістиоцитоз
2) артеріальна гіпертензія
3) зменшення або зникнення набряків
4) розсмоктування транссудатів
5) початок серцево-судинної недостатності
6) цукровий і нецукровий діабет
7) початкова фаза аденоми простати

Позаниркова:

1) втрата великих кількостей рідини внаслідок неприборканої блювоти, профузного проносу
2) гостра недостатність серцево-судинної системи-шок
3) накопичення рідини в третьому просторі (набряки, ексудати, рідина в просвіті кишки внаслідок непрохідності
4) посилене виділення вазопресину (стенокардія, напад бронхіальної астми)
5) цироз печінки, гепаторенальний синдром
6) інфекцій (сепсис, дизентирія, тиф, малярія)

Колір	Походження фарбування	Етіологія
блідо-жовтий	недостатня концентрація фарбувальних речовин	- цукровий діабет - нецукровий діабет - багато рідини -ХНН
темно-жовтий	велика концентрація фарбувальних речовин ↑білірубіну, уробіліну	- застійна нирка, - набряки, - блювота, - обезводнення - паренхіматозна та механічна жовтяниці - ліпоїдний нефроз - довге стояння
жовтий із зеленуватим відтінком	↑↑білівердину і білірубіну	Механічна і паренхіматозна жовтяниця
блідо-молочний	багато фосфатів хіломікрони (нейтр. жир) - хілурія - ліпурія наявність лейкоцитів наявність сперми	-жировое переродження нирок -лимфостаз нирок -массаж передміхурової залози -пиєлонефрит, цистит
колір пива	↑↑білірубіну та уробіліногену	- паренхіматозна жовтяниця

колір пива	↑↑білірубіну та уробіліногену	-паренхіматозна жовтяниця
синювата	↑↑індікану	-Спадковий дефект всмоктування триптофану -закрепи, - кишкова непрохідність
червона з цегляним відтінком	↑уратів і складових частин жовчі	-посилений розпад тканини (пневмонія, опіки, лейкоз)
насичено червона	гематурія (свіжа кров)	-почечно кам'яна хвороба
вид м'ясних помиїв	гематурія (змінена кров)	-сечові камені -травма нирок -гломерулонефріт -ниркова коліка - гострий нефрит
буро-чорна	-гемоглобін -меланин, меланоген -уробилиноген -порфирини -індікан	-гостра гемолітич.нирка -меланома, кахексія - гемолітична анемія

Прозорість

Чинники, що викликають каламутність	методи видалення
урати	нагрівання
фосфати	додавання оцтової кислоти
оксалати кальцію	додавання HCl
жир	змішати з сумішшю спирту і ефіру
слиз	центрифугування фільтрування
клітинні елементи	центрифугування фільтрування
бактерії	бактерійний фільтр

Мікроскопія сечі

Вилужені та незмінені еритроцити

Ниркову гематурію викликають:

- гострий гломерулонефрит
- системне захворювання сполучної тканини
- тромбоемболія судин нирок, інфаркт нирок
- нефротичний синдром, некроз ниркових канальців
- нирково-кам'яна хвороба
- пієлонефріт

Позаниркову гематурію викликають:

- інтенсивне фізичне навантаження
- дефіцит вітаміну С
- серцева недостатність,
- злоякісна артеріальна гіпертензія
- ушкодження сечовивідних доріг
- домішок менструальної крові
- геморрагічні діатези (гемофілія, тромбоцитопенія)

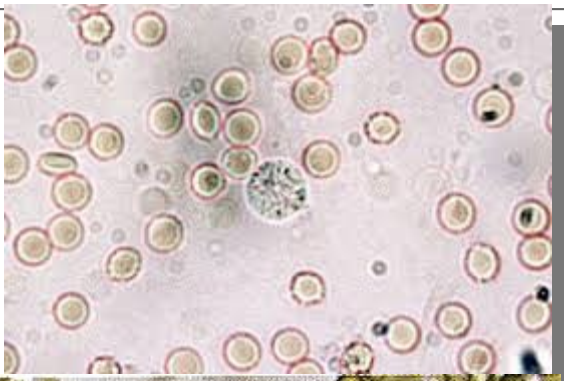

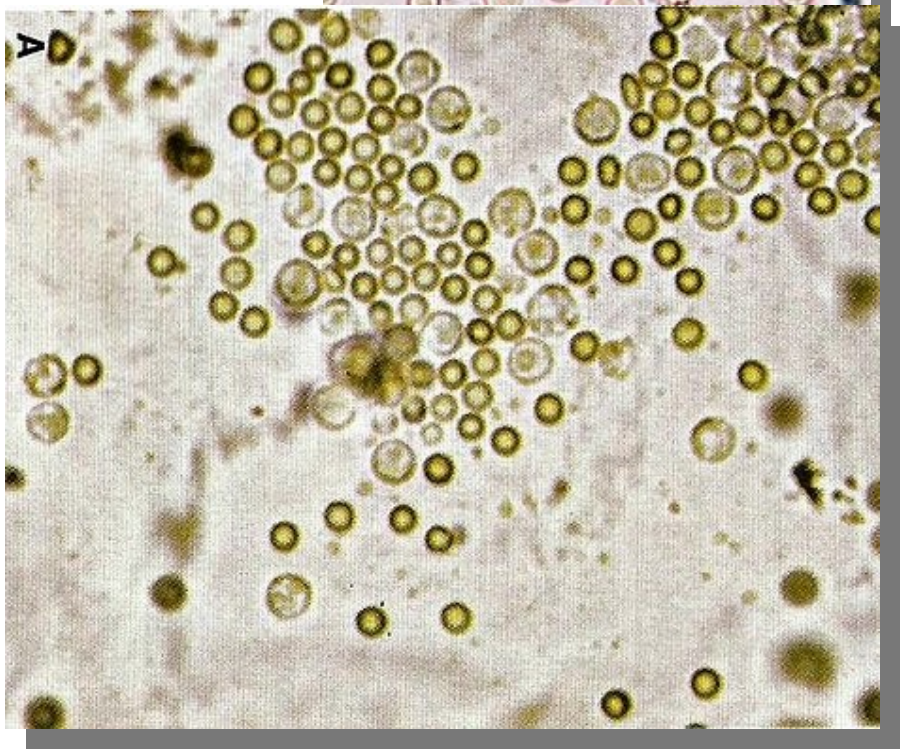

Лейкоцити

У нормальній сечі у чоловіків зустрічається від 0 до 3-х екземплярів в полі зору, а у жінок до 8. Збільшення їх кількості свідчить про наявність запального процесу в нирках або сечовивідних протоках. Якщо кількість лейкоцитів в полі зору перевищує 60, то говорять про піурію.

Піурію викликають:

- **пієлонефрит, пієліт. У випадках гострого пієлонефриту піурія і бактеріурія мають місце майже завжди, в сечі – осад, клубочки гною. У перші дні можливі також гематурія і протеїнурія. При блокуванні сечоводу піурія на якийсь час припиняється.**
- **запальні процеси в передміхуровій залозі і жіночих статевих органах**
- **карбункул нирки (гній в сечі з'являється після його прориву)**
- **цистити, уретрити, камені**
- **синдром токсичного шоку**

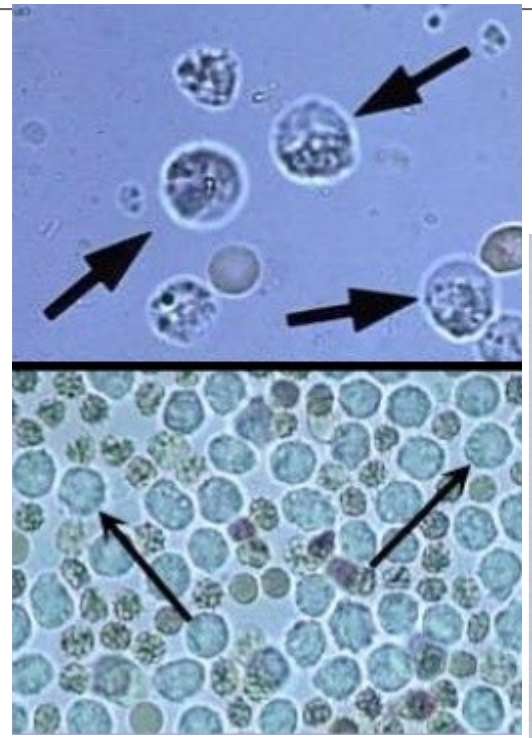

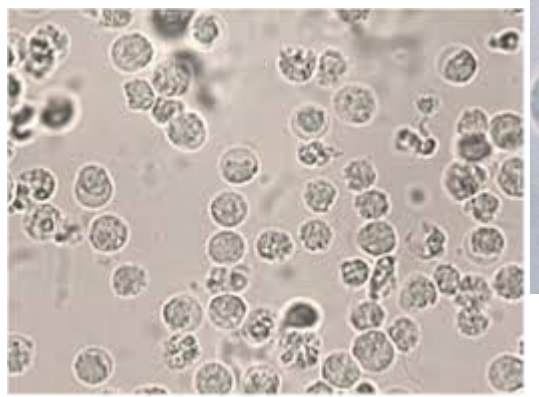

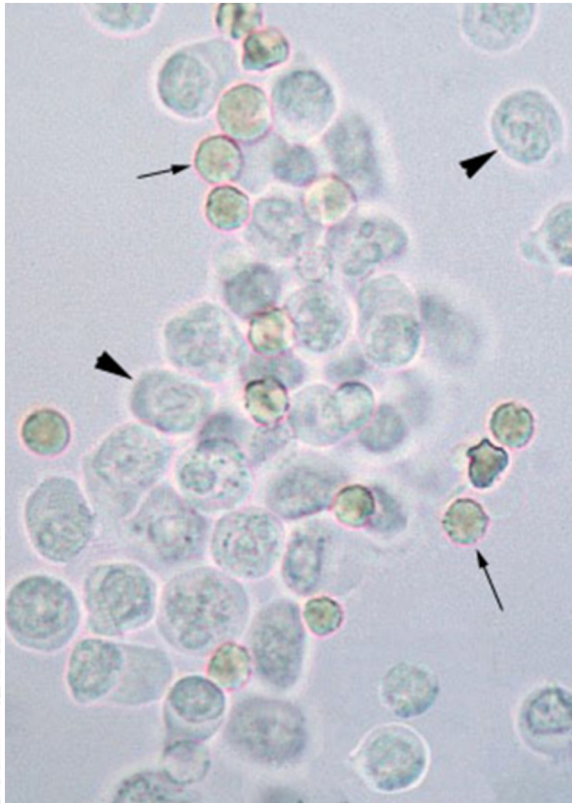

Циліндрурія

Циліндри - це білкові зліпки ниркових канальців, утворюються з глікозаміноглікана Тамма-Хорсфалла (гіаліну), який секретує нирковий епітелій дистального канальцю. Гіалін є основою всіх циліндрів і виділяється з сечею в розчиненому вигляді. За певних умов гіалін випадає в осад в канальцях з виникненням циліндрів. Циліндри можуть виявлятися лише в кислому середовищі. Відмінною особливістю будь-якого циліндра є: один кінець округлий, інший кінець як би обламаний.

Циліндри можуть складатися з білка (гіалінові, воскоподібні) або на білковій основі можуть нашаровуватися різні елементи (нирковий епітелій, лейкоцити, еритроцити).

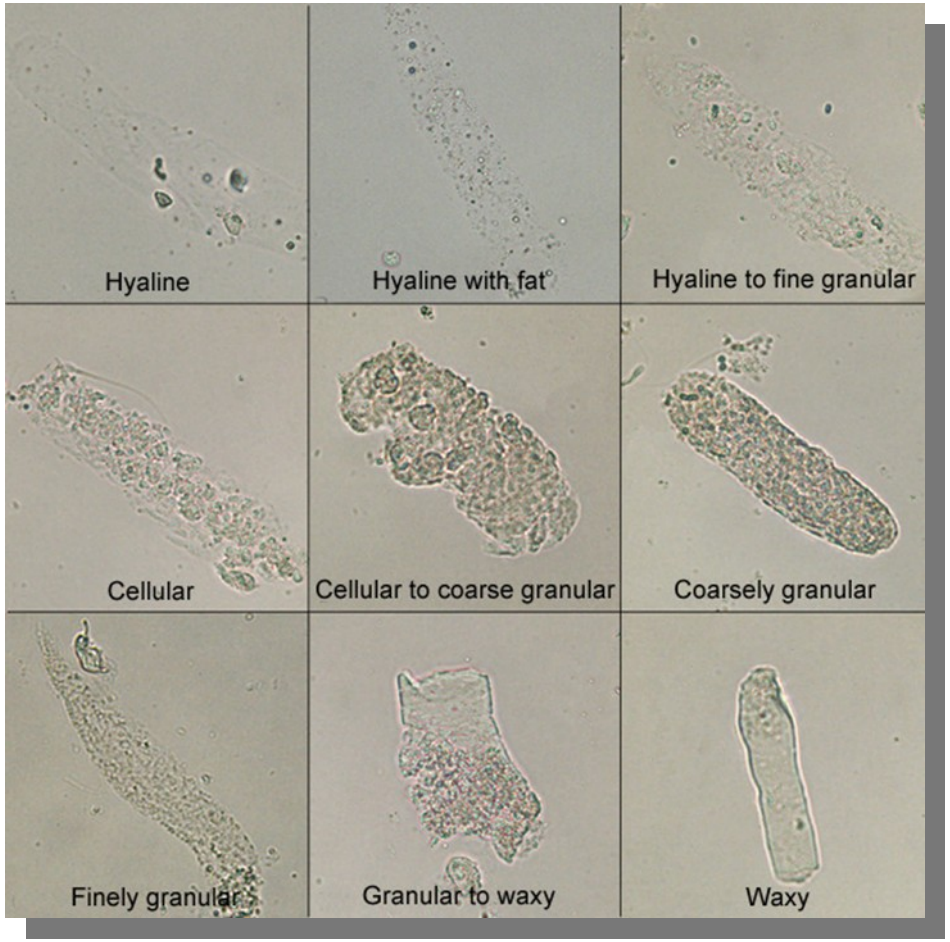

Гіалінові циліндри

Ніжні, світлі, прозорі, чіткої циліндричної форми, з одним закругленим і іншим обрубаним кінцем. Можуть бути довгими і короткими, вузькими і широкими. Добре видні при малому збільшенні з опущеним конденсором. В невеликій кількості є нормальною складовою частиною сечі, їх число збільшується в наступних випадках:

- **після фізичного перевантаження**
- **при частих проносах**
- **після епілептичного припадку**
- **купання в холодній воді, лихоманки**
- **артеріальна гіпертензія, пороки серця, декомпенсація серця (венозний застій)**
- **вживання діуретиків**
- **дифузний гломерулонефрит**
- **пієлонефрит, нефротичний синдром**
- **токсикоз вагітних**
- **вірусний гепатит і інші захворювання печінки**
- **системні захворювання сполучної тканини**

Епітеліальні циліндри

Покриті нирковим епітелієм, розташованим на гіаліні, мають чіткі контури, можуть бути довгими і короткими, частіше зустрічаються при:

- **гломерулонефритах, нефротичному синдромі,**
- **амілоїдозі**
- **отруєнні важкими металами, саліцилатами**

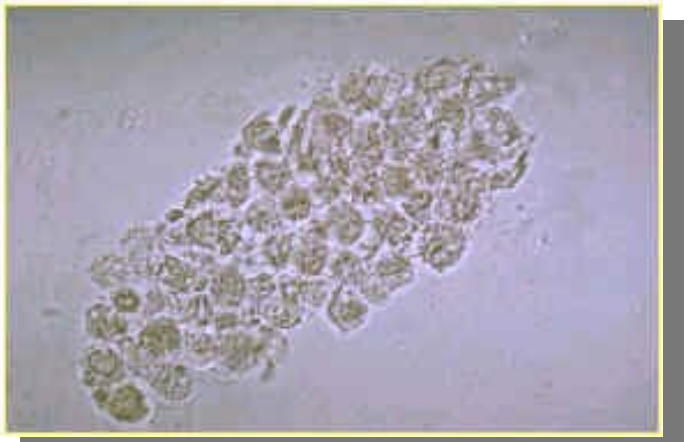

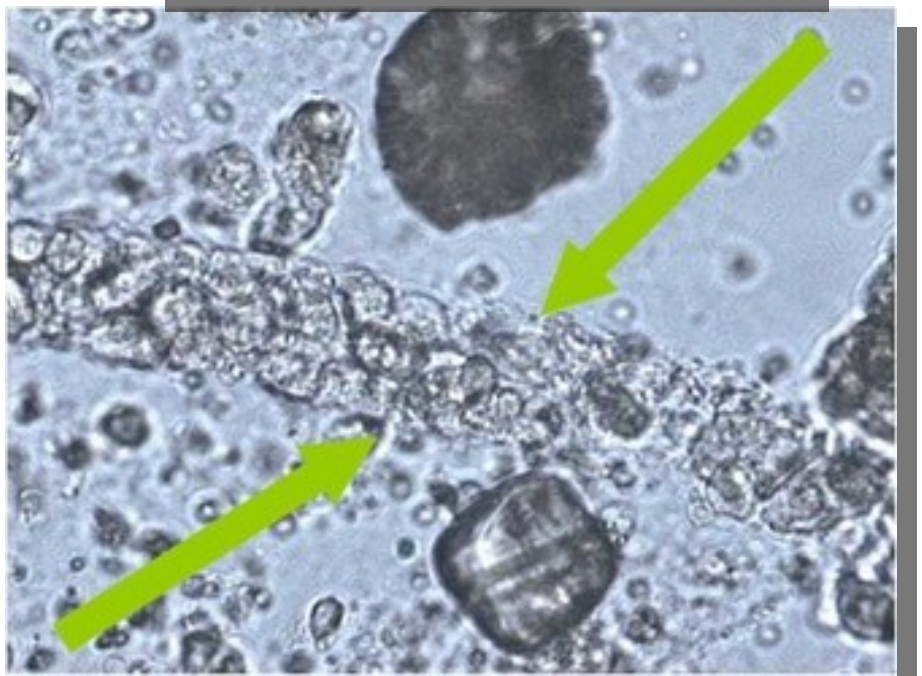

Зернисті циліндри

- **Утворюються коли на гіаліні відкладається зруйнований нирковий епітелій, осідає сироватковий білок. Зернисті циліндри можуть забарвлюватися пігментом сечі в жовті тони при білірубінурії, бурих відтінків виявляються за наявності крові в сечі.**
- **Зустрічаються при:**

- при тяжких дегенеративних хворобах канальців
- при нефротичному синдромі
- при пієлонефриті

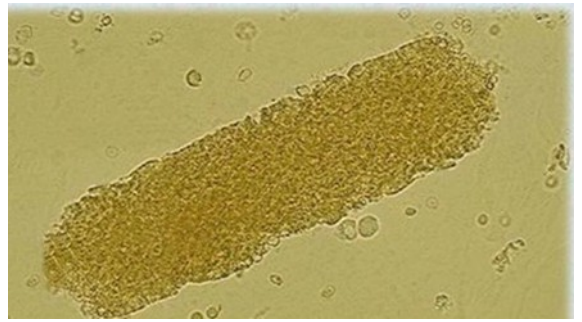

Еритроцитарні та лейкоцитарні циліндри

Воскоподібні циліндри

- **Воскоподібні циліндри мають різкі контури, грубі, жовтуватого кольору, однорідні, як би полірovані. Це циліндри хронічної ниркової недостатності**

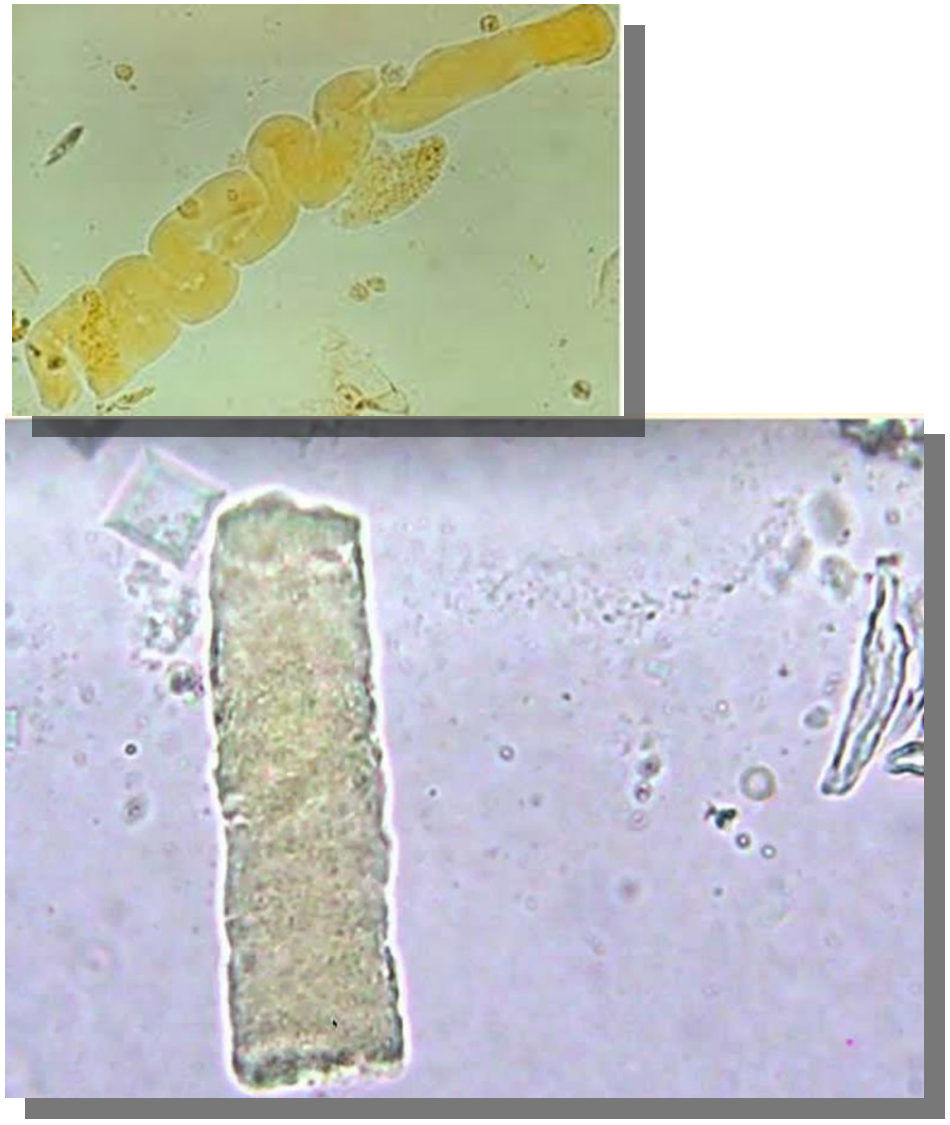

Сольовий осад

Сечова кислота- ромбічні або шестигранні кристали коричневого кольору, з яких утворюються кристали інших форм: розетки, гімнастичні гирі, бруски, бочонки.
Визначаються тільки в кислому середовищі.
Наявність її в осаду викликають:

- фізичні навантаження, лихоманка
- посилений розпад тканини (пневмонія, обширні опіки, лейкоз, розпад пухлини)
- недостатність кровообігу
- -НКХ (нирково-кам'яна хвороба)



Урати - дрібні пігментовані зерна цегельно-червоного кольору
- фізичні навантаження
- недостатність кровообігу
- лейкози
- гострий напад подагри

Фосфати та оксалати

Трипельфосфати-довгі безбарвні трьох-, чотирьох- або шестикутні конусоподібні утворення схожі на кришку труни.

Аморфні фосфати- безбарвна аморфна маса, що складається з дрібних зерняток і кульок

Фосфати- визначаються тільки в лужном середовищі, можуть міститися в сечі здорових людей, особливо після переїдання. Постійна наявність фосфатів свідчить про схильність до утворення сечових каменів.

Фосфатурію можуть викликати:

- високоактивна секреція шлункової HCl

- бактеріальний цистит

Оксалати – визначаються як в лужному так і в кислому середовищі. Мають вигляд поштових конвертів різного розміру, заломлюючих світло

Оксалатурію можуть викликати:

- рослинна дієта

- захворювання тонкої кишки

- цукровий діабет

- епілепсія

- НКХ

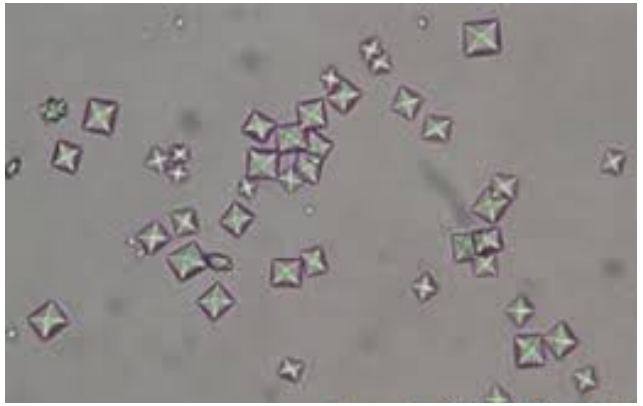



Епітеліальні клітини

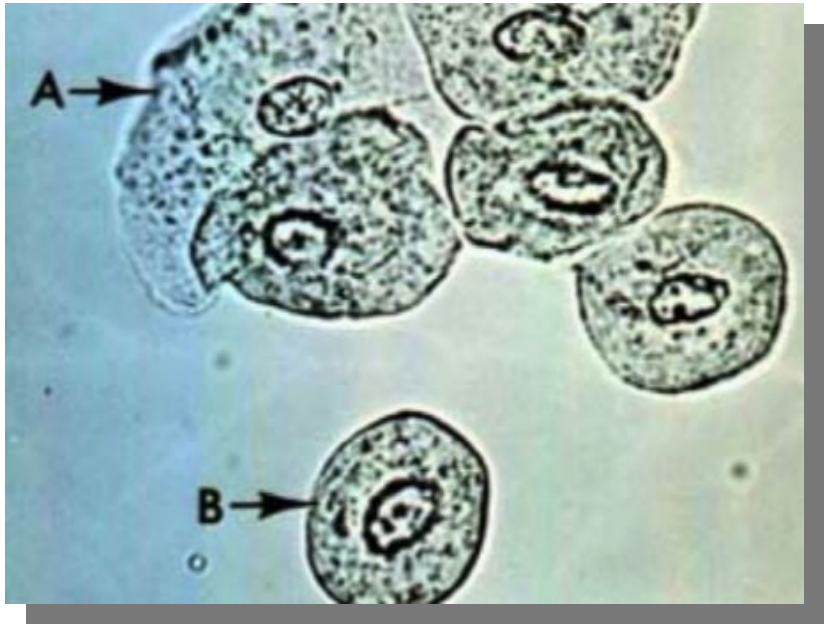

А – клітини плоского епітелію
В- клітини перехідного епітелію

Епітелій в сечі:

- плоский
- перехідний
- нирковий

Плоский епітелій у жінок потрапляє в сечу з піхви і із слизової оболонки зовнішніх статевих органів. Він свідчить про невірно зібрану сечу. Плоский епітелій у великій кількості зустрічається при лейкоплакії сечового міхура, вагінітах. Клітини плоского епітелію великі (30-50 мкм), округлої, полігональної форми, з безбарвною гомогенною цитоплазмою, маленьким щільним ядром, розташованим в цитоплазмі центрально. Клітини розташовуються окремо, групами і скупченнями.

Перехідний епітелій потрапляє в сечу з лоханок, сечоводів, сечового міхура, з верхньої третини уретри. Це багатошаровий епітелій, що складається з трьох різновидів клітин. Зовнішній шар сечового міхура представлений крупними клітинами округлої або багатогранної форми, цитоплазма сірих і жовтих відтінків, що містить дрібнозернисті включення. Ядро велике, округлої або пузирькоподібної форми, з маленьким ядерцем, можуть зустрічатися багатоядерні клітини.

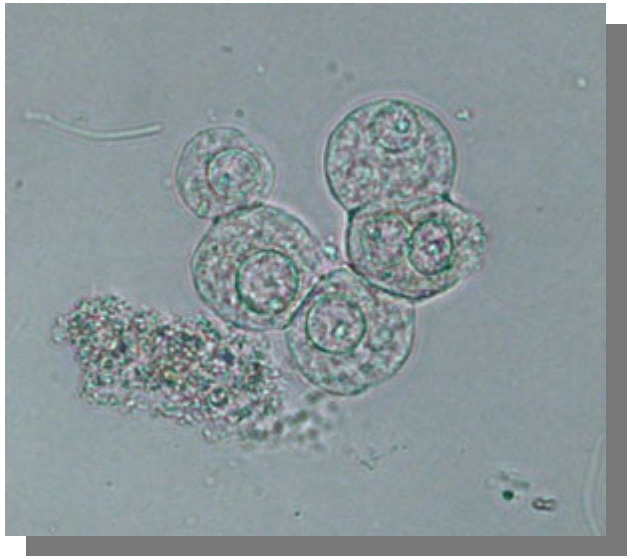

Клітини перехідного епітелію в нативному препараті

- Клітини перехідного епітелію **середніх шарів** можуть бути округлими, овальними, грушовидними, "хвостатими" у вигляді пуголовка

- ядро велике, цитоплазма безбарвна або забарвлена в жовті, зелені відтінки з багаточисельними включеннями.

- **Базальний шар** - дрібні клітини округлої або овальної форми, одноядерні, забарвлені пігментом сечі, в нормі не зустрічаються, з'являються лише при травмі сечового міхура, виразковому циститі, пухлинах. Епітелій сечового міхура може зустрічатися у вигляді ізольованих клітин, груп та скупучень.

Нирковий епітелій

Нирковий епітелій - округлої, овальної або кубічної форми, з великим ядром і вузьким обідком цитоплазми, за розміром трохи більше лейкоцита. У нормі в сечу не потрапляє. цитоплазма інтенсивно забарвлена пігментом сечі, виявляється білкова і жирова дистрофія, краплі жиру можуть бути дрібні, великі і середні. При хронічних процесах, амілоїдозі клітини ниркового епітелію можуть змінювати свої розміри і форму. У цитоплазмі з'являються вакуолі різної величини. Нирковий епітелій легко диференціювати на циліндрах. Нирковий епітелій зустрічається при гострих і хронічних гломерулонефрітах, пієлонефритах, нефротичному синдромі, амілоїдозі

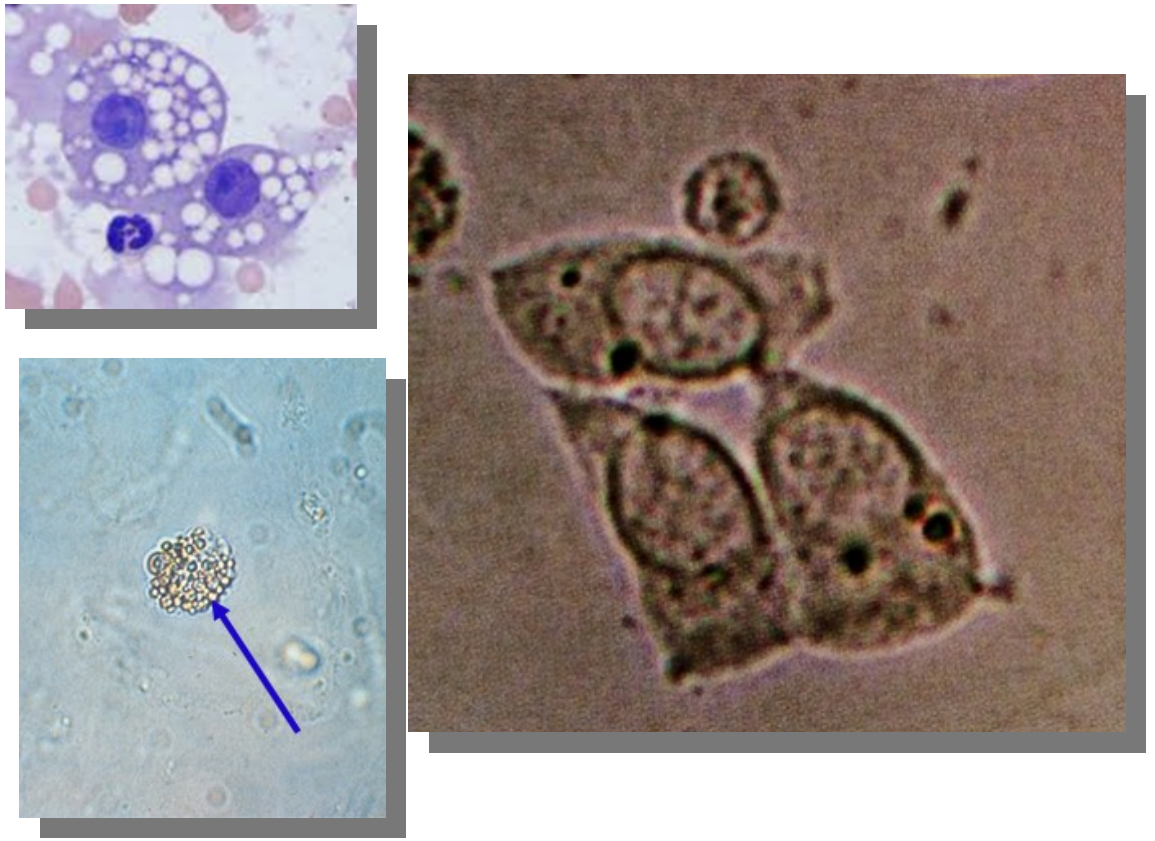

Жирова дистрофія ниркового епітелію в нативному та фарбованому препаратах

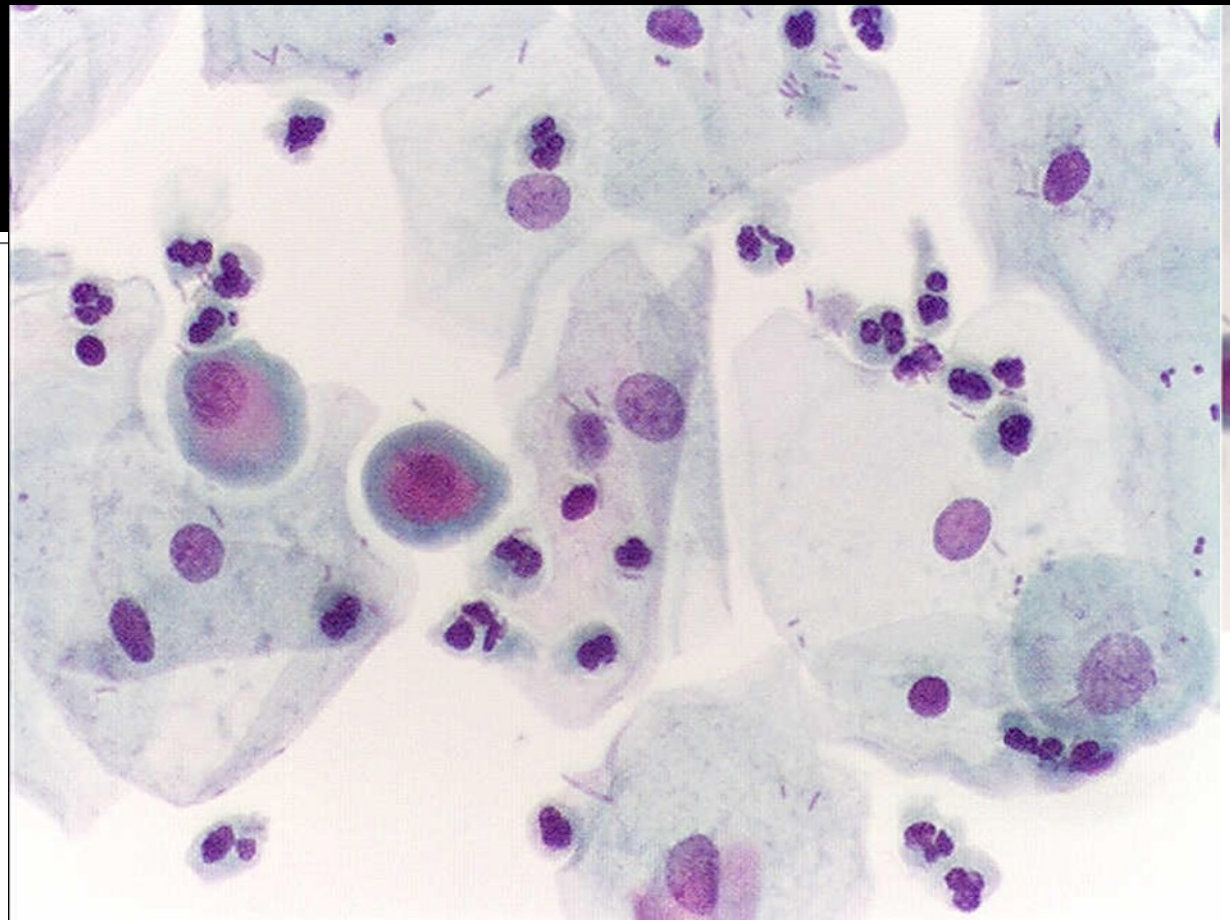

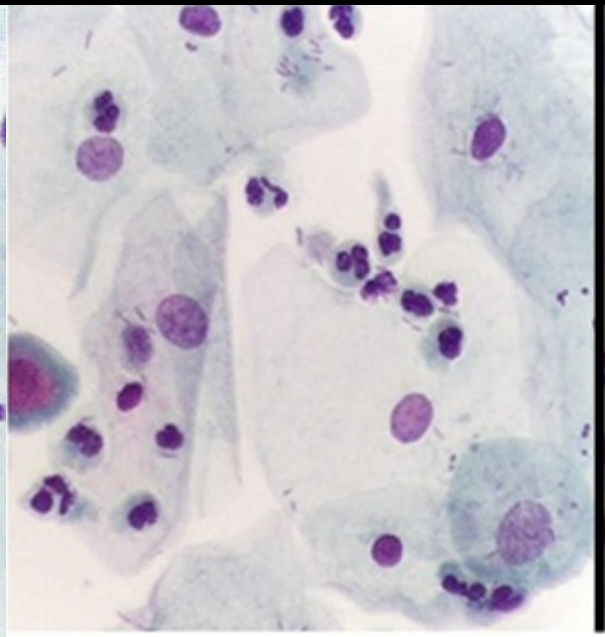

Нормальні препарати сечі після фарбування

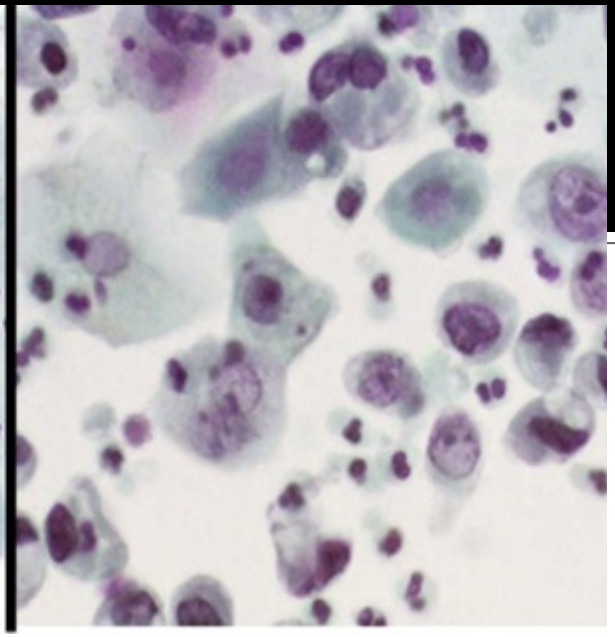

Атипові клітини в сечі

Нормальні препарати сечі після фарбування

НИРКИ

Основною структурною одиницею нирок є нефрон, що складається з клубочка, системи канальців і збірних трубочок. Клубочки є мережею капілярів з сполучно-тканною стромою і особливою системою підтримуючих гіалінових пластинок.

Канальцева частина нефрону утворена кубічним, сплощенням або базальним епітелієм різного розміру, що визначається їх функціональним станом, а також вмістом мукополісахаридів і ліпідів. Чашки нирок вислані дворядним призматичним епітелієм, а лоханки – перехідним.

Епітеліальні клітини канальців коркового шару:

- кубічної форми
- розташовуються розрізнено, рідше групами, скупченнями і пластами
- Розміри клітин різні залежно від їх функціонального стану. Зазвичай переважають мономорфні дрібні кубічні клітки з дрібнозернистою оксифільной цитоплазмою, інколи ущільненою по апікальному краю
- Ядра округлі, гіперхромні, нерідко розташовуються ексцентрично, з рівномірно розподіленим хроматином, часто із збільшеними ядерцями, зустрічаються двоядерні клітини
- Цитоплазма зазвичай нерізко контурована

Плоскі епітеліальні клітини, що відносяться, до зовнішньої стінки капсули клубочка, зазвичай присутні в дуже невеликій кількісті і декілька нагадують клітини парабазальних шарів епідермісу, але, як правило, не виявляють вираженого ущільнення ектоплазми.

Елементи строми і міоепітеліальні клітини дрібних розмірів, овальної, витягнутої і рідше зірчастої форми , містять округлі, овальні, палочкоподібні, часто гіперхромні ядра і нерясну, базофільну цитоплазму

Присутність в мазках призматичних, кубічних, витягнутих, циліндрових і сплощених клітин з ядрами різної величини створює картину клітинного поліморфізму. Проте загальними для всіх клітин є світлі тони забарвлення, округлі ядра, відсутність клітин з різким порушенням ядерно-цитоплазматичного відношення, не дивлячись на значне укрупнення ядер. Хроматин ядер розподілений рівномірно і має вигляд [redacted] ніжної сіточки.

ЦИТОЛОГІЧНІ ДОСЛІДЖЕННЯ

Отримання матеріалу для цитологічних досліджень

Об'єктом цитологічного дослідження нирок можуть бути:

-осад ранкової порції сечі після її центрифугування

-пунктати з пухлин, що пальпуються в поза черевному просторі відповідно топографічному розташуванню нирок

- зішкриби і відбитки з розрізу видаленої пухлини і тканини органу для термінової субопераційної діагностики.

- змив, аспірати, зішкриби при цистоскопії і ретроградній катетеризації сечоводу і ниркової балії(воронкоподобный резевуар); пунктату нирок (під контролем комп'ютерної томографії і ультразвукового дослідження)

- асцитична рідина.

Препарати забарвлюють по Романовському, Паппенгейму, Лейшману.

Доброякісні зміни сечовидільної системи

Плоскоклітинна метаплазія.

В результаті тривалого роздратування хронічного запального процесу травми можлива трансформація перехідного епітелію у багатошаровий плоский. Клітинний склад вогнищ плоскоклітинної метаплазії з явищами ороговіння (лейкоплакія) і лейкоплакії інших органів - однаковий.

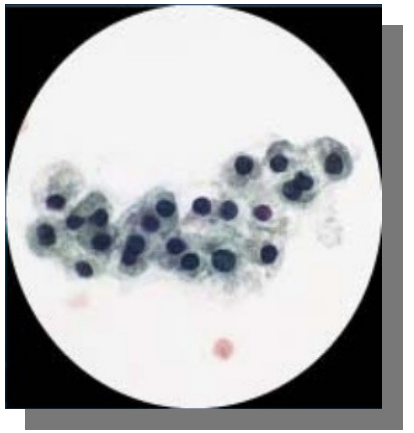

- виявляються великі клітини сплощеного виду, з широкою цитоплазмою

- зустрічаються без'ядерні елементи або клітини з невеликим пікнотичним, центрально розташованим ядром

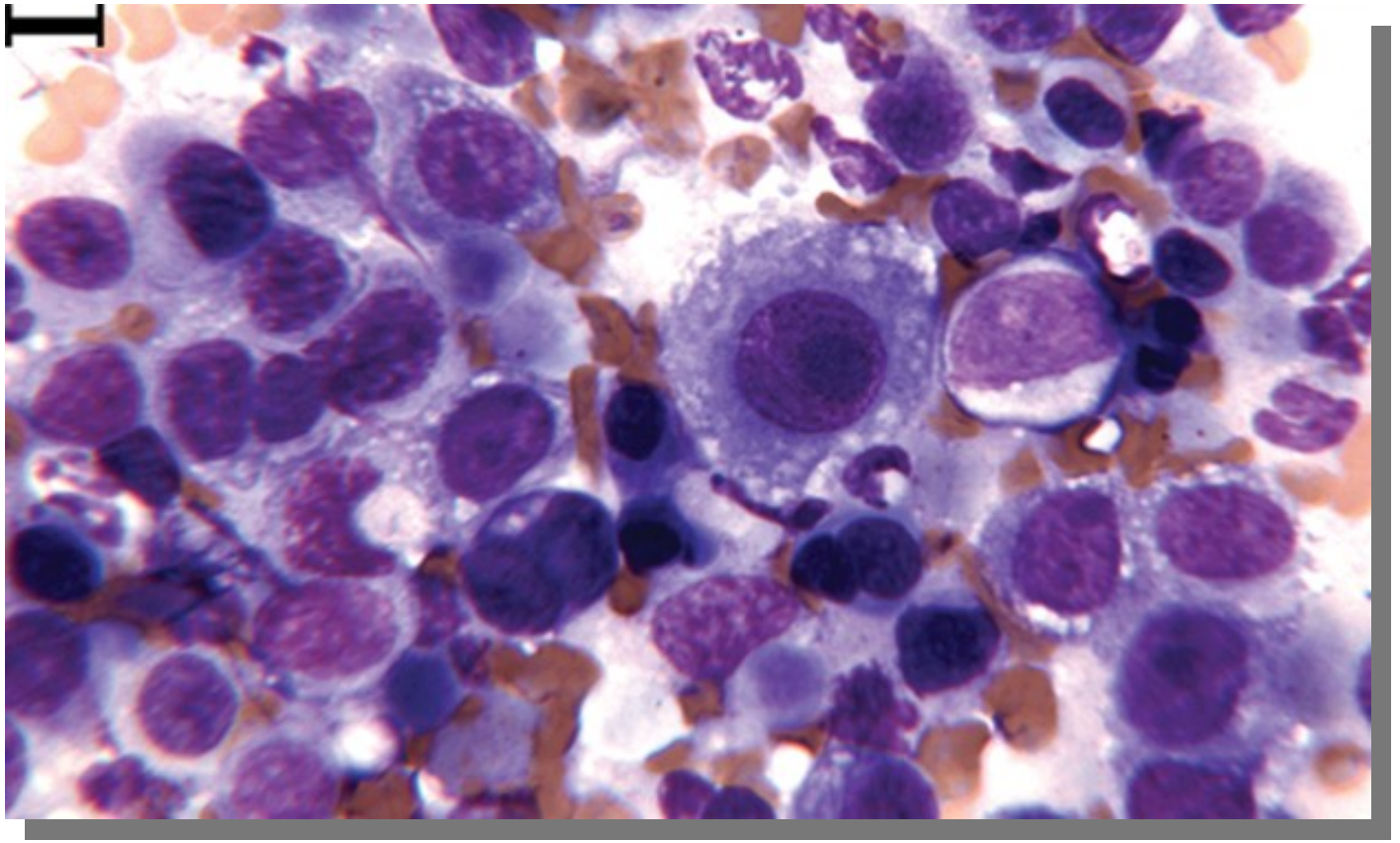

Атипія в клітинах перехіднoклітинного епітелію

Пухлини сечовидільної системи

Пухлини сечового міхура.

1. Епітеліальні пухлини:

1.1. Перехідно-клітинна папілома сечового міхура

1.2. Перехідно-клітинний рак високо диференційований

1.3. Перехідно-клітинний рак помірно диференційований

1.4. Низько диференційований

2. Неепітеліальні пухлин сечового міхура :

2.1. Рабдоміосаркома (происход. из поперечно-полосатой мыш.)

2.2. Метастатичні пухлини.

Перехіднoклітинна папілома

- Тканинні клаптики бурого кольору, що мікроскопічно мають сосочковидну будову, яка нагадує лист папороті, має кровоносні судини та складається з великої кількості однотипних клітин, розташованих правильними рядами або ж у вигляді частоколів, трилисників.
- Ніжні ворсинчасті утворення, розташовані на тонкій підставі.
- Ворсинки пухлини мають сполучнотканинний остов, в якому проходять широкі, тонкостінні судини. Епітеліальний пласт, що покриває їх,за своєю будовою дуже близький до нормального перехідного епітелію і відрізняється від нього лише товщиною і незначною клітинною атипією.
- - витягнуті клітини з довгими відростками.

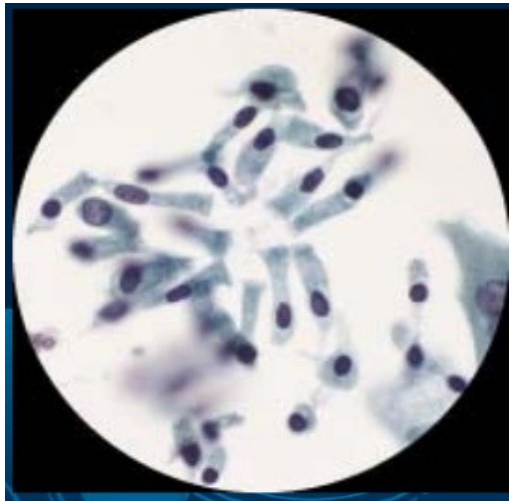

Перехіднoклітинна папілома

- булавоподібні з довгими ніжками клітини, в широких частинах яких розташовуються соковиті ядра з добре вираженим хроматином.

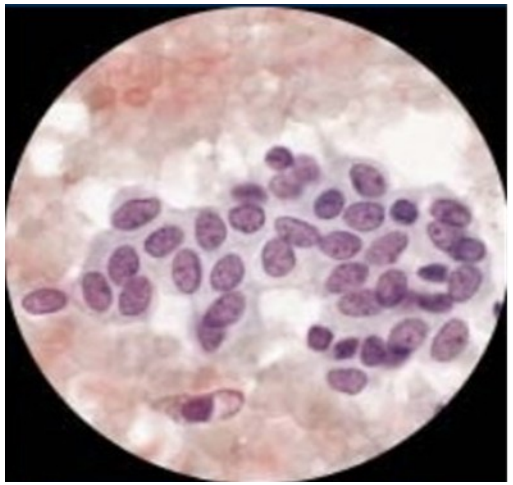

- клітини середніх шарів мають короткі грубіші відростки, вони злегка витягнутої, полігональної або округлої форми
- клітки покривного шару мають куполоподібнуну або сплощену форму. За розміром вони поступаються покривним клітинам нормального епітелію. Загалом картина мазків відображає структуру епітеліального пласта. Матеріал від різних хворих може декілька варіювати, але основний компонент - **витягнуті хвостаті клітини характерні для перехідно-клітинних папілом у всіх випадках.**

Високодиференційований перехіднокліТинний рак

- Характерні багатошарові пласти, структури, що галузяться (громоздятся), і окремі невеликі комплекси
- Більшість клітин розташовуються ізольовано або у вигляді одношарових пластів
- Поліморфізм і атипія витягнутих клітин
- Ядра розташовуються ексцентрично величина їх різноманітна (дрібні мономорфні, більші клітини або середньої величини).
- Ядерця округлі, дрібні, поодинокі.
- Цитоплазма клітин слабо базофільна, відносно широка, витягнута з одного полюса, в деяких випадках утворює довгі хвости.
- Мітози відсутні.
- Від перехідно-клітинної папіломи цитограма високо диференційованого перехідного раку відрізняється клітинним і ядерним поліморфізмом.

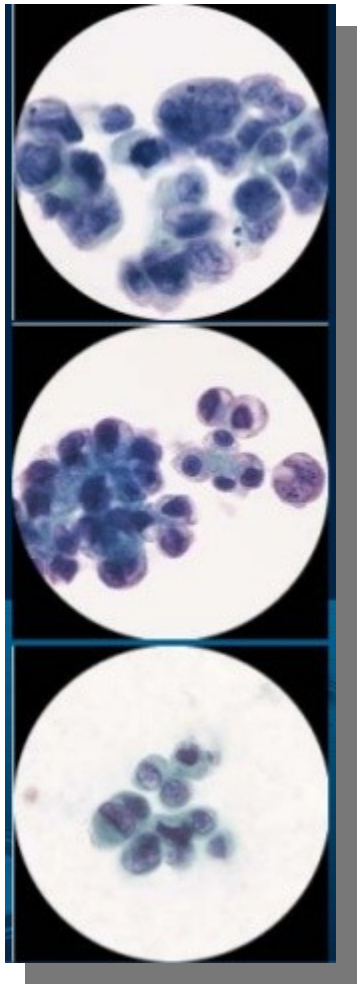

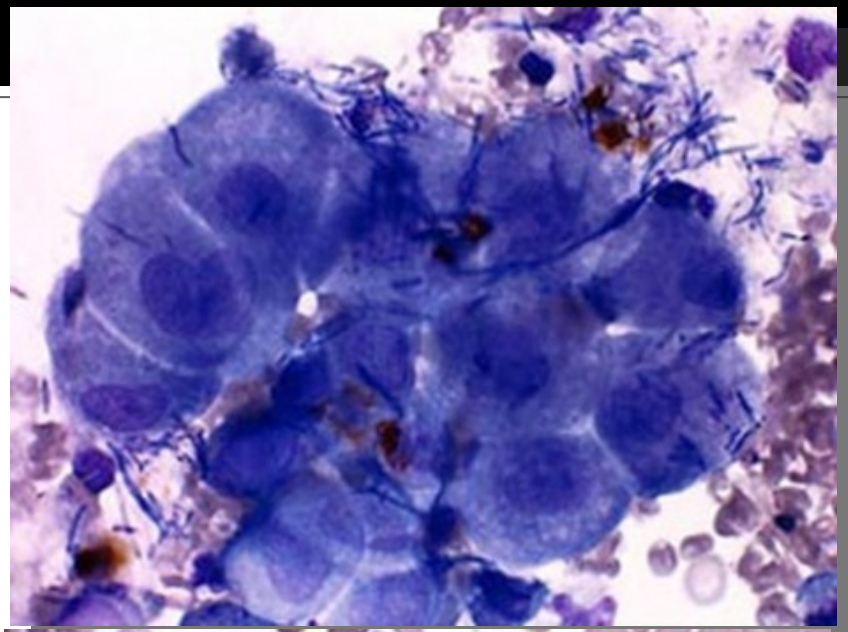

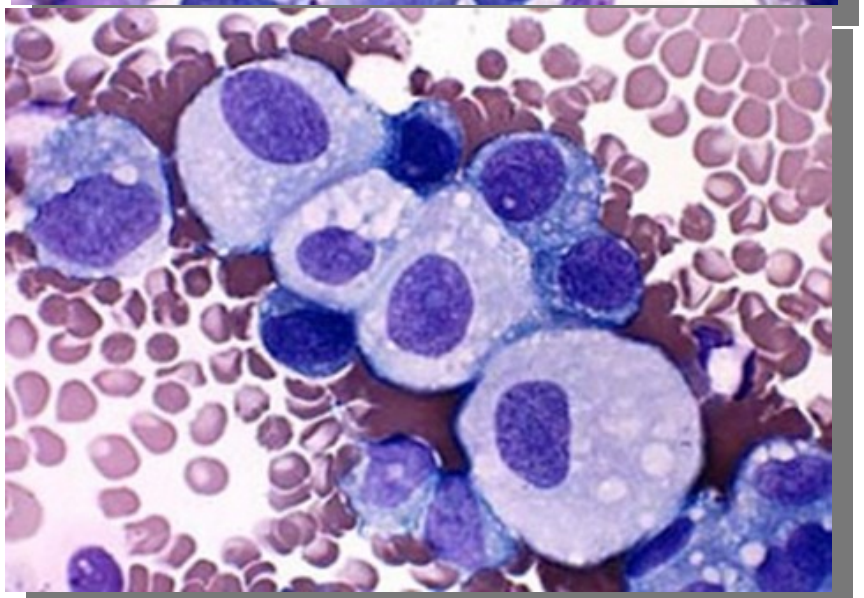

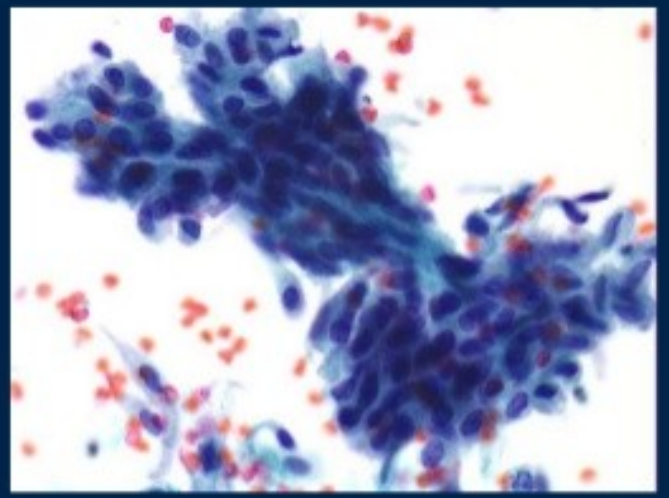

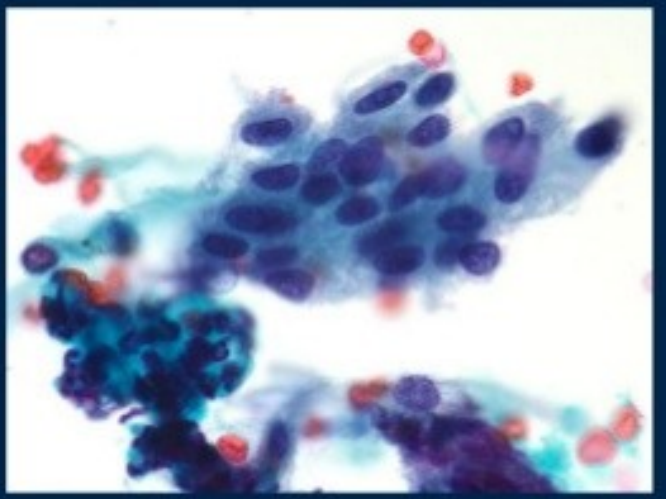

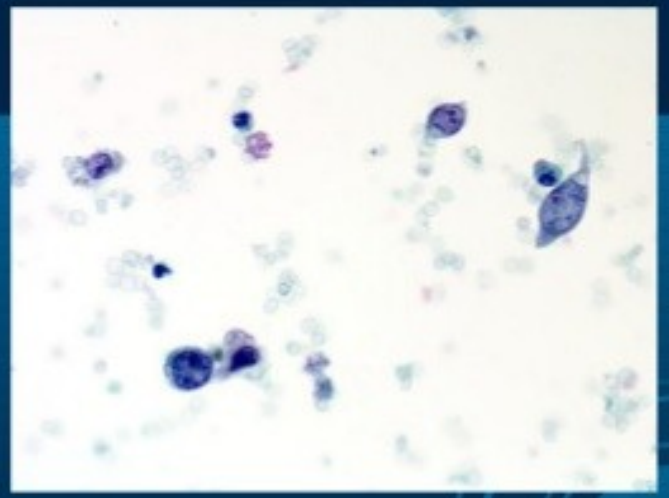

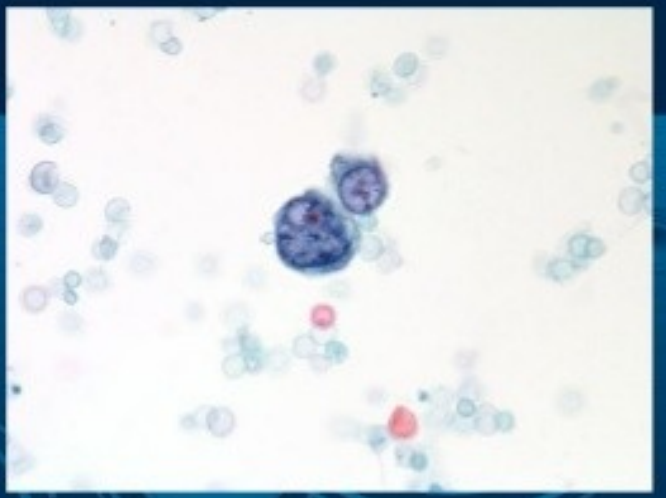

Помірнодиференційований перехіднокліτинний рак

- Поліморфні пухлинні клітини з вираженими ознаками атипії
- Розташовуються комплексами, скупченнями, багатошаровими пластами
- Фон препарату складають елементи запалення, еритроцити, детрит.
- Переважають великі клітини.

- Форма клітин: округла, витягнута, потворна (уродлива).
- Ядра великі округлої або овальної форми, розташовані ексцентрично. Межі ядер виразні, малюнок хроматину неоднорідний. У ядрах може бути дрібнопориста вакуолізація.
- Нуклеоли практично в кожному ядрі, від одного і до чотирьох
- Цитоплазма, як правило, широка, базофільна, часто вакуолізована.
- Зустрічаються клітини з витягнутою цитоплазмою у вигляді " хвостів".
- У більшості препаратів видно мітози і амітози

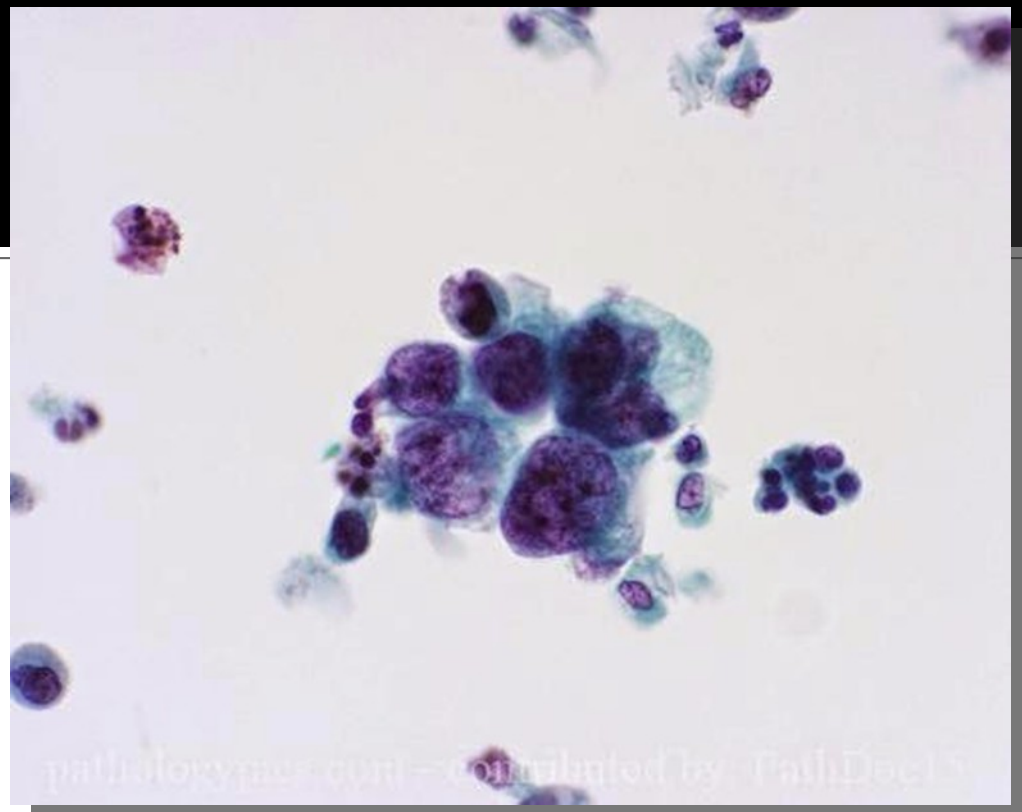

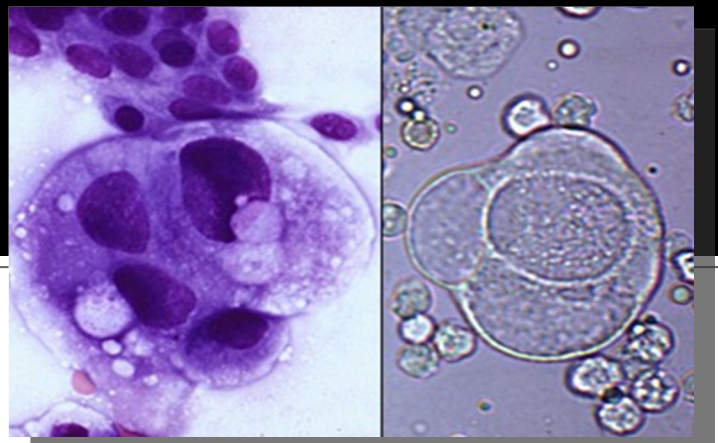

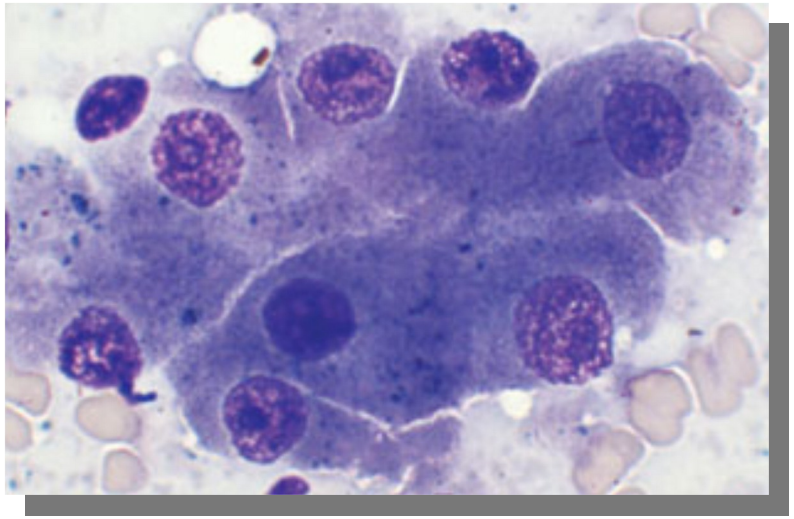

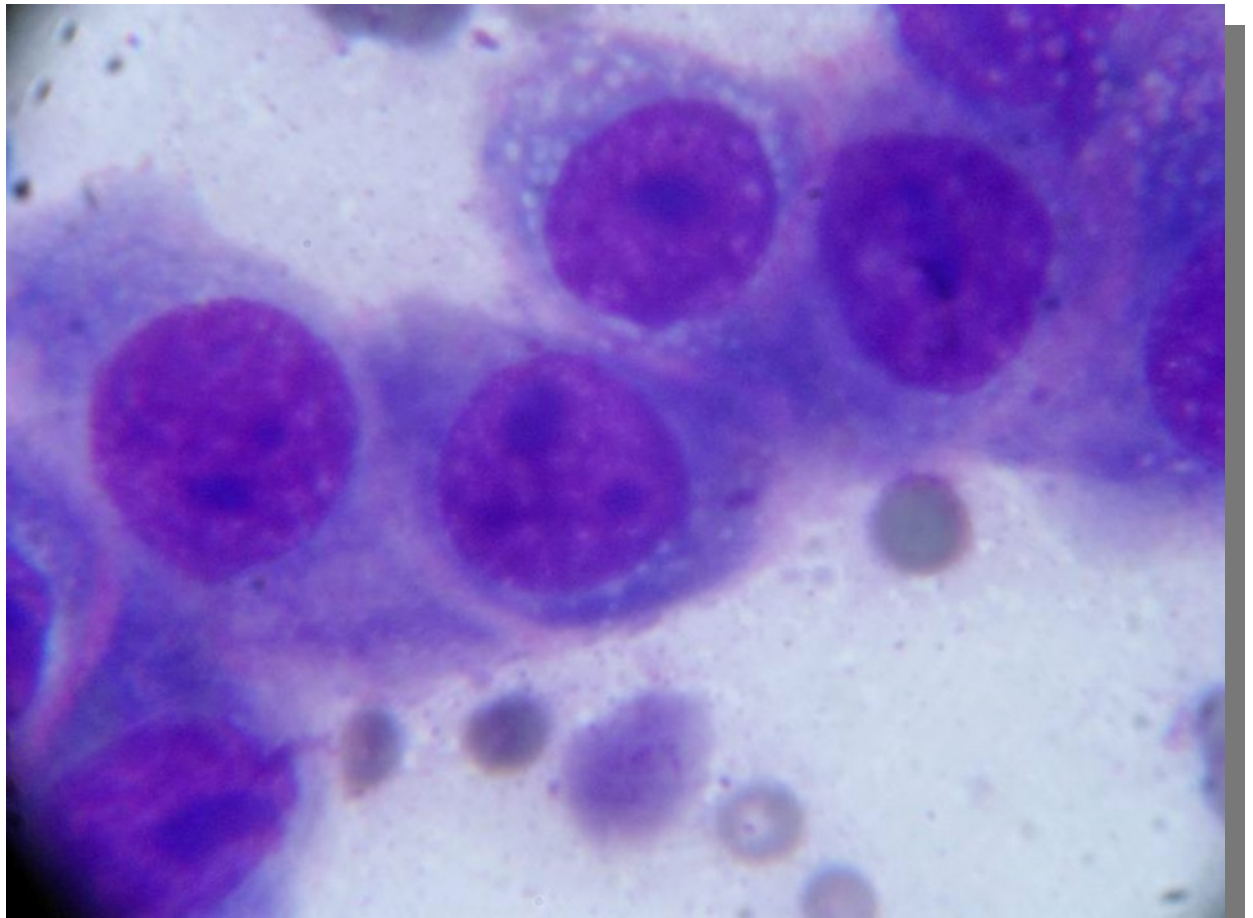

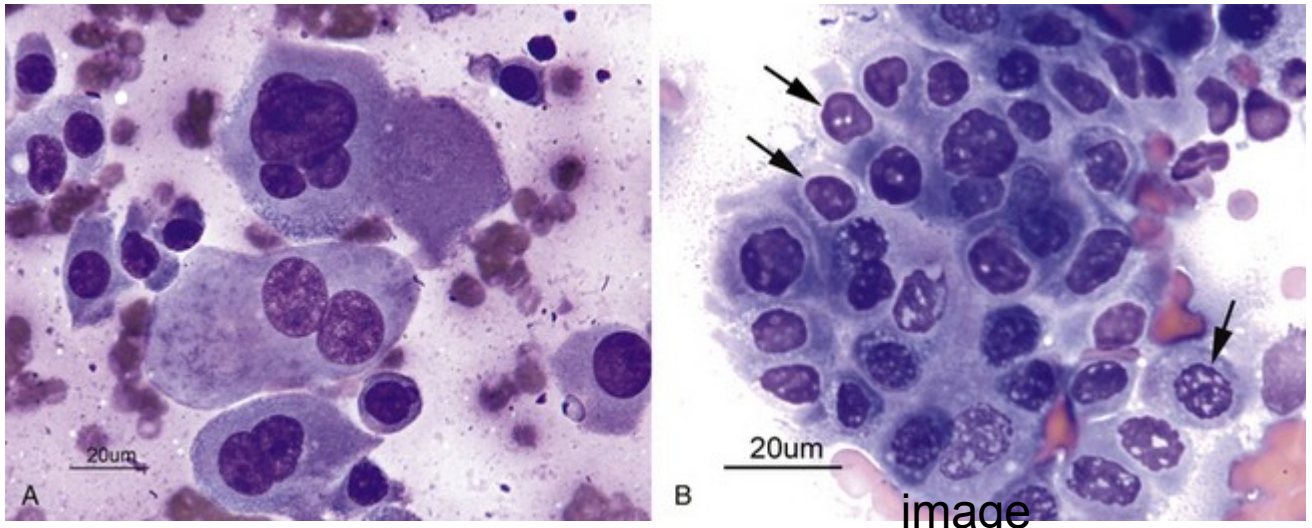

image

FIGURE 1-1 Photomicrograph of samples collected from transitional cell carcinoma. A, Sample collected by fine-needle biopsy of the mass. The cells are well preserved allowing for examination of nuclear and cytoplasmic detail. B, Sample collected by traumatic catheterization. These samples typically collect superficial cells that show marked changes resulting from cellular aging and exposure to urine. Nuclear degeneration is noted as a homogenous light pink-purple color as well as fragmentation with numerous clear spaces evident (arrows). (Courtesy Oklahoma State University Teaching

Плоскоклітинний рак

- **- Спиртові змиви при цих пухлинах багаті клітинними елементами:**
- **- дрібні клітини типу базальних з добре окресленими клітинними контурами.**
- **округлі комплекси (перлини) з концентричним розташуванням клітинних елементів**
- **клітинні масиви, що складаються з дрібних базофільних клітин.**
- **змінені плоскі клітини набувають химерної, потворної форми. Коли рак виникає на ґрунті лейкоплакії, він виходить не з перехідного епітелію, а з епітелію, який повністю перебудувався і в процесі метаплазії перетворився на багатошаровий плоский, з ознаками зроговіння:**
- **- процес кератинізації в цьому випадку виражений дуже різко. Добре представлені клітинні елементи, характерні для зрілих раків шкіри. Вони включають дрібні клітини типу базальних з відносно великими соковитими ядрами, більш крупні клітини з округлими гіперхромними ядрами і добре вираженою цитоплазмою (елементи, які можна віднести до парабазальних і проміжних шарів)**
- **великі плоскі клітини зі зморщеними пикнотическими дрібними ядрами і зернами кератогіалина в цитоплазмі.**

Аденокарцинома

Це рідкісна пухлина залозистої будови, зустрічається частіше в зведенні сечового міхура, а також в ниркових лоханках.

Вони складаються з множини правильно або неправильно розташованих трубок, що вислані одношаровим високо призматичним епітелієм, що рясно виділяє слиз.

У аденокарциномах наростає атипія, порушується правильна структура і розташування залозистих ходів.

У мазках разом з елементами перехідного епітелію є характерні для цієї пухлини високо **призматичні клітини**, ядра яких розташовані базально. Іноді можна бачити на апікальній поверхні клітин щіткову облямівку (ободок). Забарвлення муцикарміном виявляє слиз, що дозволяє ставити діагноз більш впевненіше.

АДЕНОКАРЦИНОМА

- Adenocarcinoma:
  - Strongly associated with bladder exstrophy and urachal remnants.
  - Glandular differentiation is common in otherwise typical urothelial carcinoma, therefore the definitive diagnosis of pure adenocarcinoma is left to biopsy.

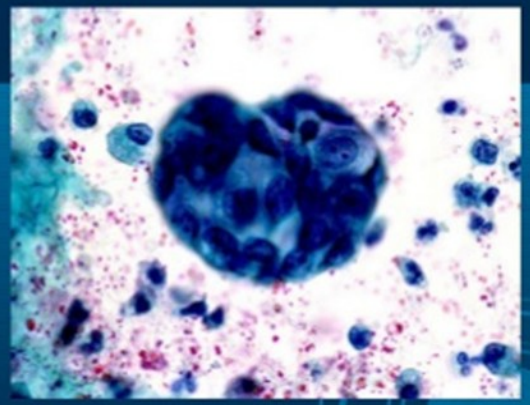

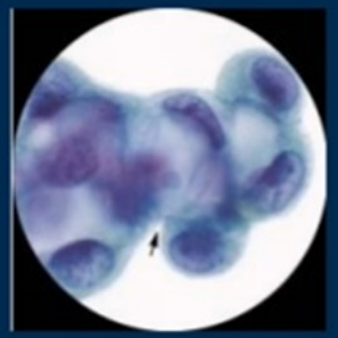

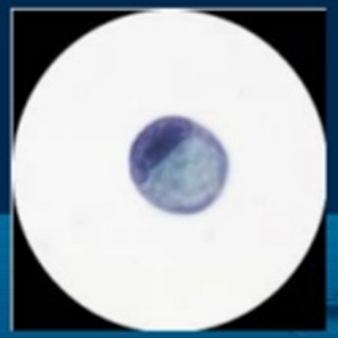

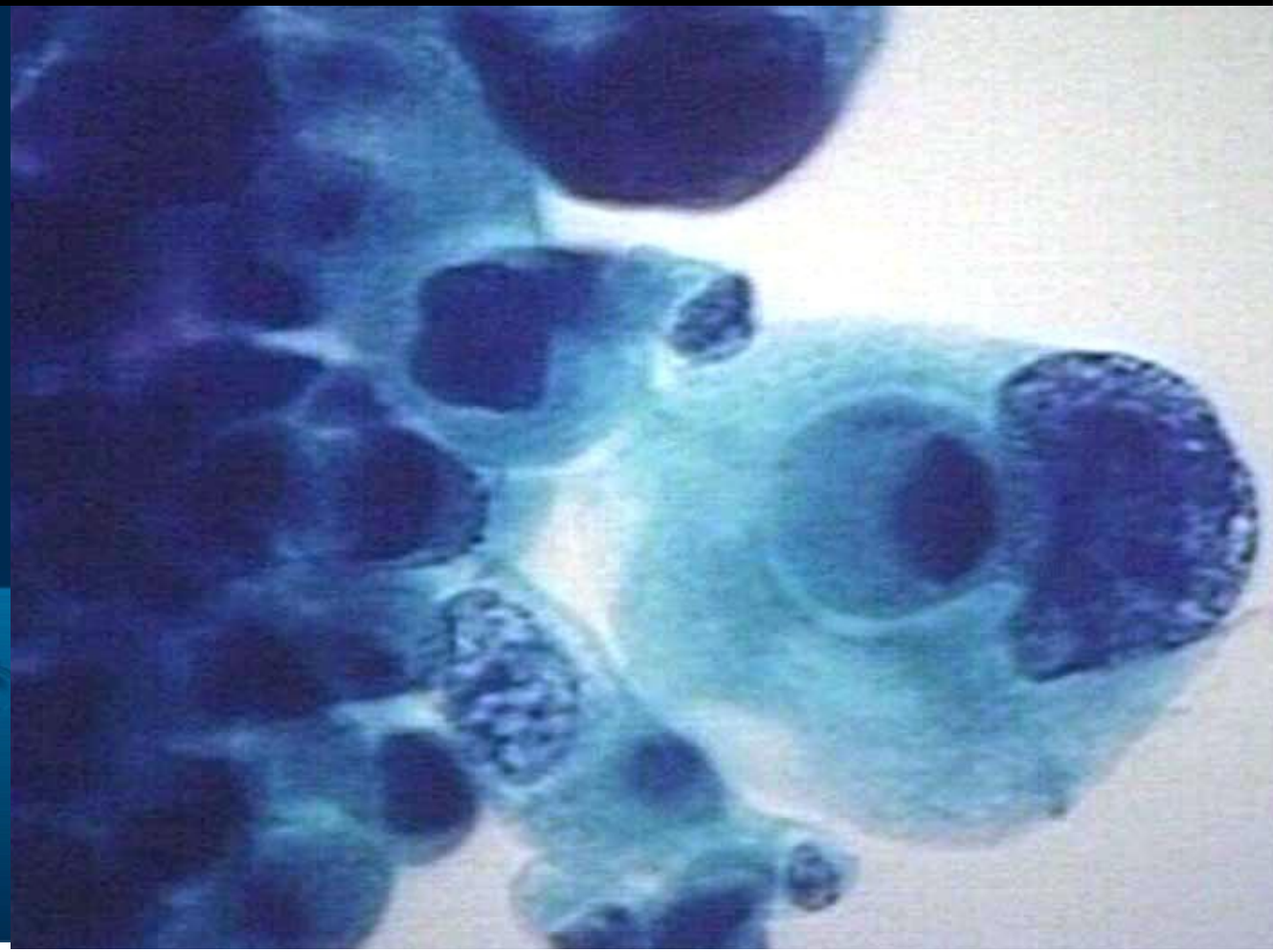

Пухлини нирок

Доброякісні пухлини нирки:

- **Аденома. Всупереч тому, що аденома вважається доброякісною, її наявність вважається передраковим станом. Аденома здатна до метастазування, тому, при розмірі більше 2см, вона вже вважається злоякісним утворенням. Підступність аденоми полягає у тому, що у неї невиражена симптоматика і вона діагностується випадково.**
- **Ангіоміоліпома є наступним за популярністю доброякісним новоутворенням. Пухлина складається з тканин, що зустрічаються в нирці - жирових клітин, кровоносних судин і розростань гладком'язових клітин.**

Злоякісні пухлини нирок:

- **Нирково-клітинний(гіпернефроїдний:світло-клітинний та темно-клітинний) рак**
- **Аденокарцинома .**
- **Фіброангіосаркома.**
- **Саркома (фібро-, міо-, ангіо-, ліпо-)**

АДЕНОМА

Епітеліальні клітини мають дрібні і середні розміри, округлу кубічну, призматичну і рідше циліндричну форму.
Ядра клітин округлі, з чіткими рівними контурами і рівномірною дрібнозернистою структурою. Окремі ядра можуть бути значно укрупнені, але і вони зберігають рівні контури і рівномірну будову хроматину. Цитоплазма відносно щедра, гомогенна, без видимих включень, іноді добре обкреслена і виявляє чіткі межі. Окремі сплощені, полігональні, світлішого забарвлення клітини, мабуть, є елементами вистилання кистозної порожнини. У препараті з переважанням світлих клітин виявляється паралельно і невелике число клітин з пінистою цитоплазмою, які розташовуються частіше у вигляді солідних комплексів.

Гіпернефроїдний рак.

Характеризується різноманітністю клітинних форм в цитологічних препаратах, у зв'язку з чим можна виділити декілька варіантів цитограм.

Світлоклітинний варіант раку.

- **переважно пінисті поліморфні клітини**
- **усі поля зору покриті великими і велетенськими клітинами полігональної, округлої і химерної форми з щедрою пінистою цитоплазмою і гіперхромними ядрами**
- **цитоплазма забарвлюється у світлі базофільні тони, представляється комірчастою(в виде воротника). Дрібні і великі вакуолі виглядають безбарвними, "порожніми" (після обробки спиртом) або злегка рожевуватими, відокремленими один від одного щільними базофільними прошарками.**
- **Ядра клітин відносно невеликі, різко гіперхромні, переважно округлі і овальні, мають нерівні контури і грубий малюнок хроматину.**
- **Ядерця визначаються рідко, пофарбовані інтенсивно.**

- **Клітини розташовуються розрізнено, тяжами, пучками, пластами і рідше комплексами, схожими із залізистими структурами. Як правило, серед клітинних скупчень виявляються тяжі та тонкі прошарування оксифільної проміжної субстанції**

Темно-клітинний варіант раку

- **Основною ознакою пухлинних клітин є базофільна зернистість цитоплазми, яка може бути різною, - від дрібно-точкової і нещедрої до великої, яка густо заповнює усю цитоплазму.**
- **Цитоплазма нещедра, вакуолі, як правило, відсутні**
- **Характерна однотипність пухлинних клітин, котрі розрізняються швидше величиною, ніж формою: клітини кубічної або полігональної форми, частіше за невеликі або середні розміри, хоча іноді зустрічаються і велетенські клітини.**
- **Іноді відзначається різкий клітинний поліморфізм.**
- **Ядра округлі, з чіткими контурами, частіше розташовані ексцентрично. Ядерця не завжди зустрічаються**

Добре диференційоване адренокортикальне утворення

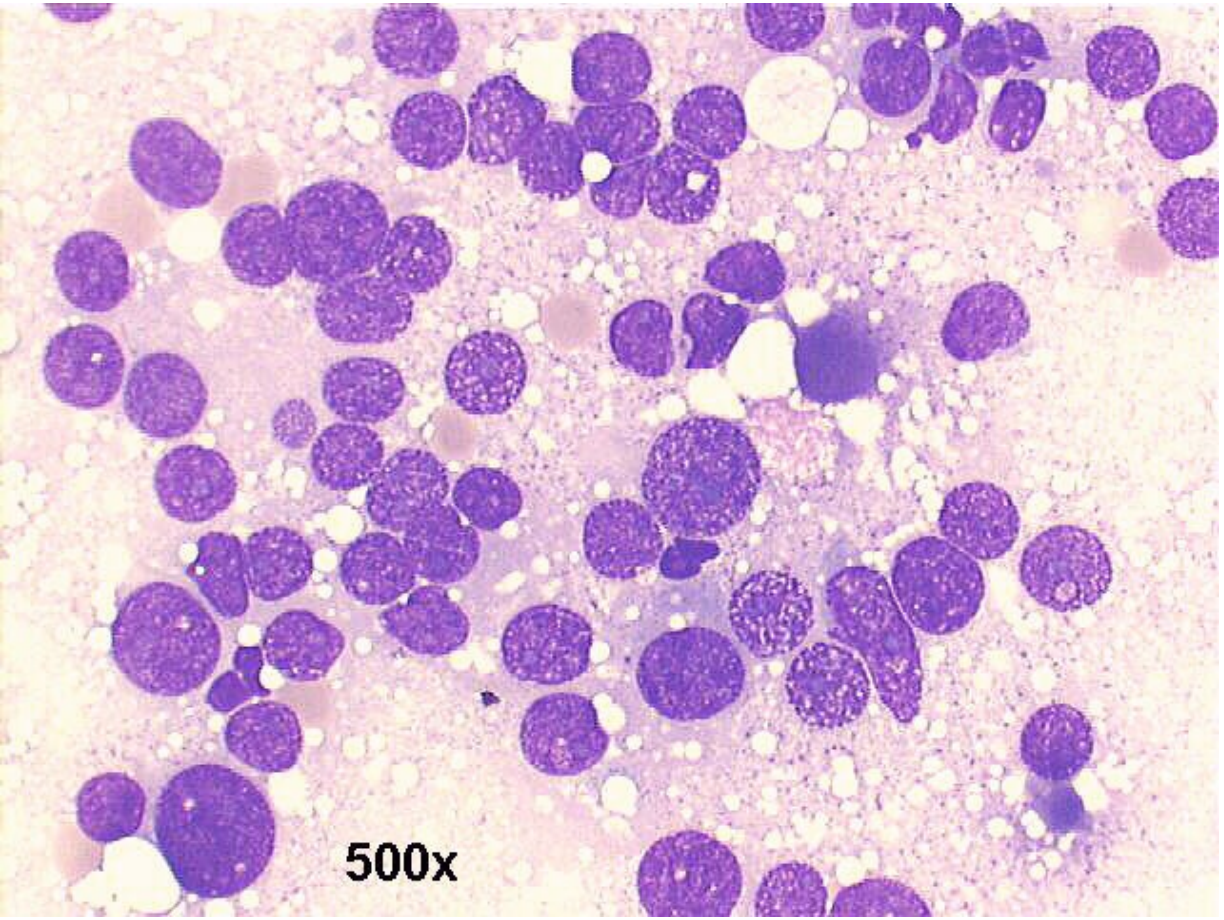

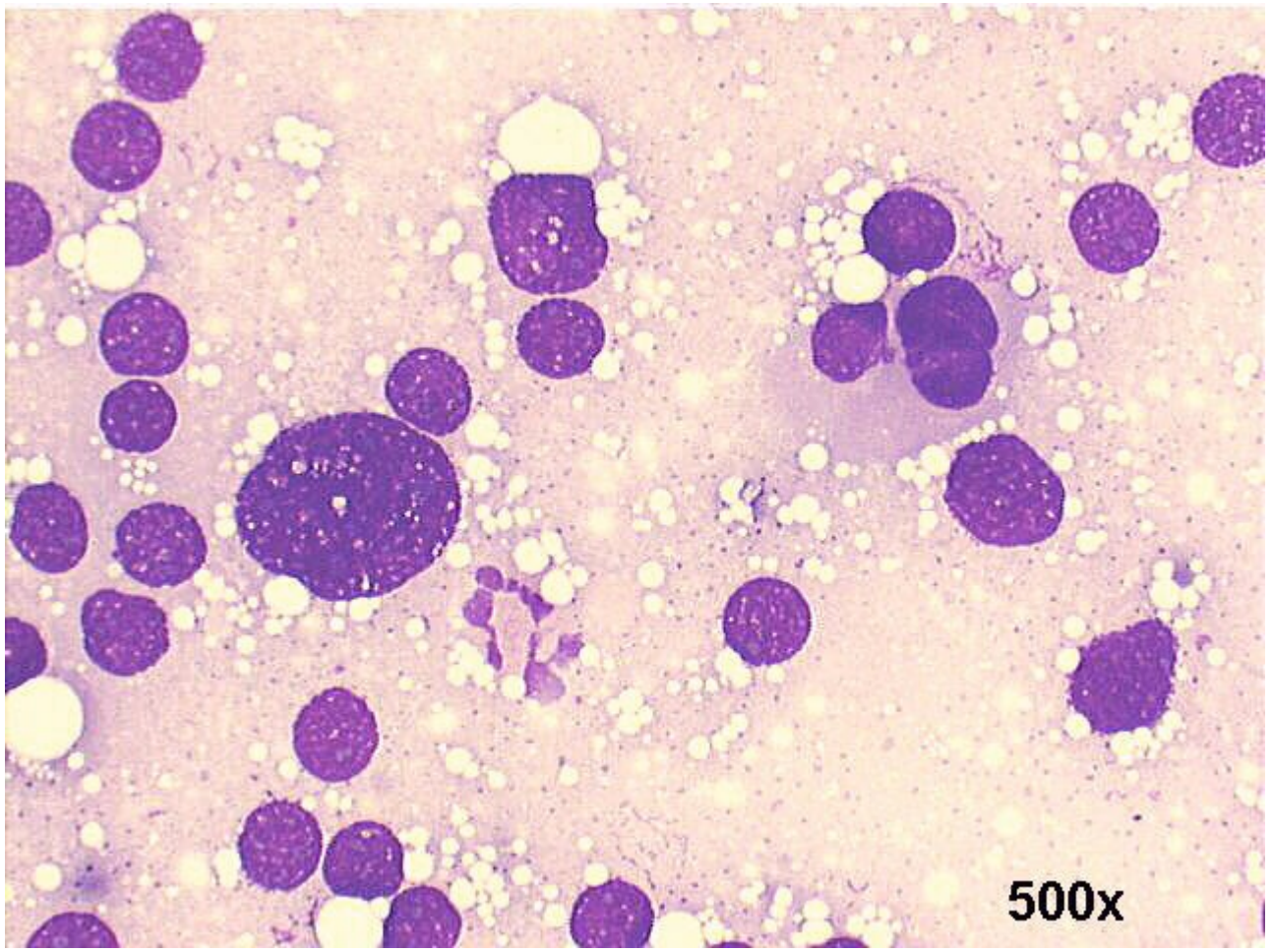

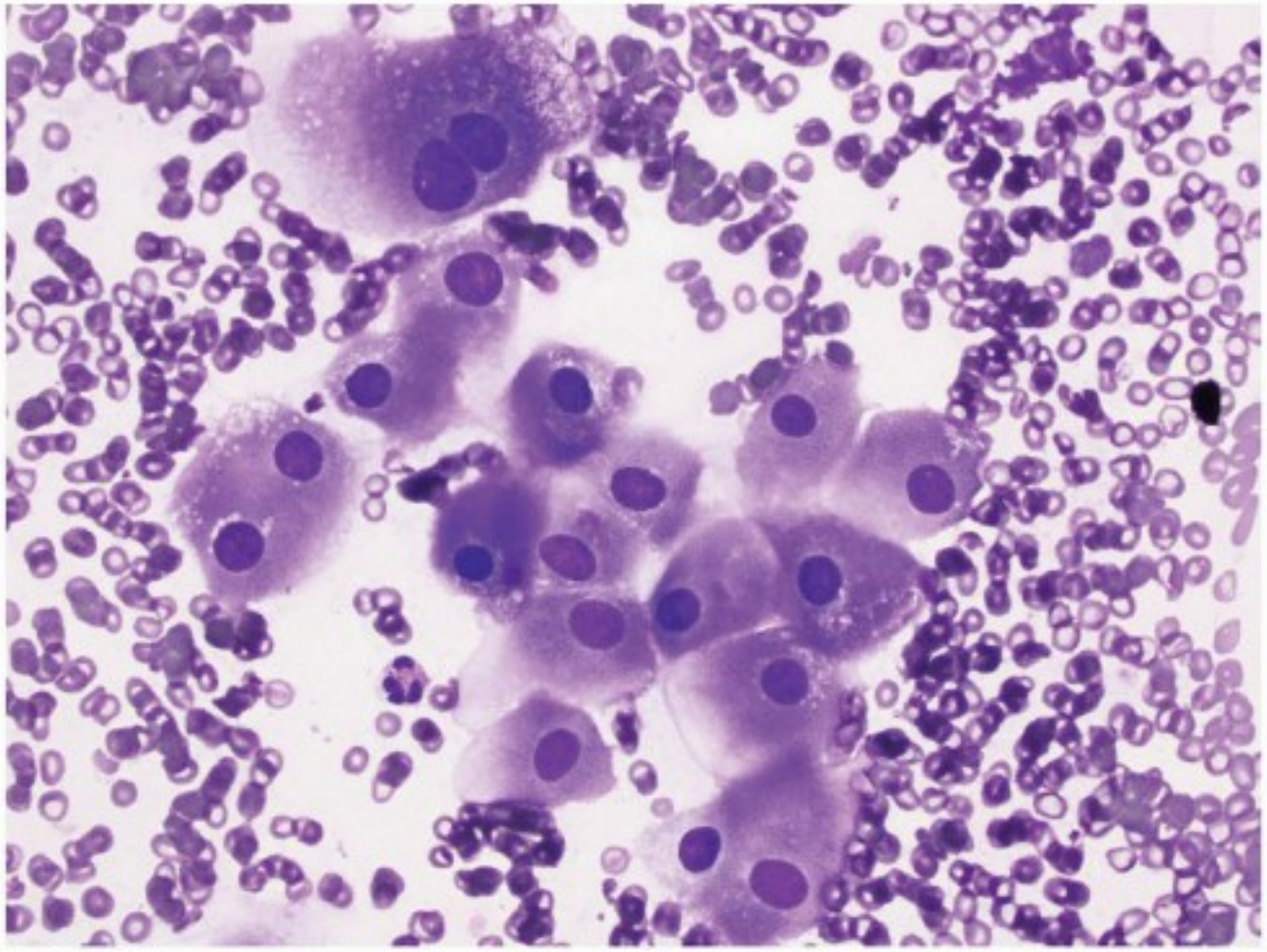

Нефробластома (пухлина Вильмса)

Злоякісна пухлина нирок у дітей

- У цитологічних препаратах зазвичай чітко виділяється 2 переважаючі види клітин : недиференційовані округлі і витягнуті веретеноподібні або зірчасті.
- Також клітини найрізноманітнішої форми і розмірів, зазвичай розташовані розрізнено.
- Якщо переважають округлі недиференційовані клітини з центральним темним ядром і вузьким обідком базофільної цитоплазми,то вони розташовуються в препаратах розрізнено, групами, солідними комплексами і

ПУХЛИНА ВИЛЬМСА

Витягнуті і зірчасті клітини можуть щільно прилягати до округлих елементів, а зрідка у вигляді пучків обплітають епітеліально-подібні структури. Іноді створюється враження поступового переходу одних клітин в інші, можуть виявлятися міксоматозні елементи. У тих випадках, коли мазки заповнені клітинними елементами різноманітної форми з переважанням витягнутих, зірчастих і фібробластоподібних форм, округлі клітини виявляються важко, будучи як би украпленими серед тяжів і скупчень мезинхімальних клітин. При цьому окремі округлі клітини набувають великих розмірів і стають схожими на хрящові, завдяки щедрій світлій гомогенній цитоплазмі з оксифільними гранулами і змісту бобовидних ядер.

Питання на самостійну роботу:

- 1) Низько диференційований перехідно - клітинний рак сечового міхура.
- 2)Неепітеліальні пухлини сечового міхура

Рекомендована література:

- 1. Клінічна лабораторна діагностика. Навч. посіб. для студ. вищ. навч. закладів / Залюбовська О.І., Кіреєв І.В., Зленко В.В., та ін. – Х.: Вид-во НФаУ «Золоті сторінки», 2008. – 200 с.
- 2. Лабораторні дослідження в педіатрії. Навч. посіб. для студ. медичних та фармацевтичних вищ. навч. закладів / Залюбовська О.І., Фоміна Г.П., Литвинова О.М. та ін. – Харків: БУРУНіК, 2011. – 256 с.
- 3. Шабалова И.П., Джангирова Т.В., Волченко Н.Н., Пугачев К.К. Цитологический атлас. Диагностика заболеваний молочной железы – М.-Тверь: Триада, 2005. – 119 с.
- 4. Шабалова И.П., Касоян К.Т. Цитологическая диагностика заболеваний шейки и тела матки– М.-Тверь: Триада, 2010. – 232 с.:.
- 5. Долгов В.В., Шабалова И.П., Миронова И.И., Джангирова Т.В., Коротаев А.Л. Выпотные жидкости. Лабораторное исследование. М.-Тверь. Триада 2006, 161 с.
- 6. Божок Ю.М.Цитологічна діагностика новоутворень щитовидної залози. Київ:ТОВ «Міжнородна» фінансоваагенція», —1997. — 116 с.
- 7. Вибрані лекції з лабораторної медицини. — Ч. ІІ. Загально-клінічні та цитологічні дослідження /Лаповець Л.Є., Порохнавець Л.Є., Андрушевська О.Ю., Бойків Н.Д., Лебедь Г.Б. та ін. — Львів: Ліга-Прес, 2011. — 278 с.
- 8. Глузман Д.Ф. и соав. Иммуноцитохимическая диагностика опухолей кроветворной и лимфоидной тканей у детей. Киев: ООО ДИА, 2005. – 216 с.
- 9. Криволапов Ю.А. Морфологическая диагностика лимфом. /Ю.А.Криволапов, Е.Е. Леенман // – Санкт–Петербург, КОСТА, 2006. – 207 с.
- 10. Морфологічна діагностика аутоімунного тиреоїдиту і раку щитовидної залози та їх поєднання. Методичні рекомендації. // В.О. Туманський,Ю.В.Мартовицька //. – Київ, 2004. – 41 с.
- 11. Руководство по клинической лабораторной диагностике: Учеб. пособие. —
- Ч. 1—2. / Под ред. М.А. Базарновой, А.И. Воробьева. — 2-е изд., перераб. и
- доп. — К.: Вища шк., 1991. — 615 с.

ДЯКУЮ ЗА УВАГУ!

Цитологічна діагностика захворювань молочної залози

План лекції

- 1) Анатомічна будова молочної залози
- 2) Клітинний склад молочної залози
- 3) Матеріал для цитологічного дослідження
- 4)Доброякісні новоутворення молочної залози.
- 5) Злоякісні пухлини.

Анатомічна будова молочної залози

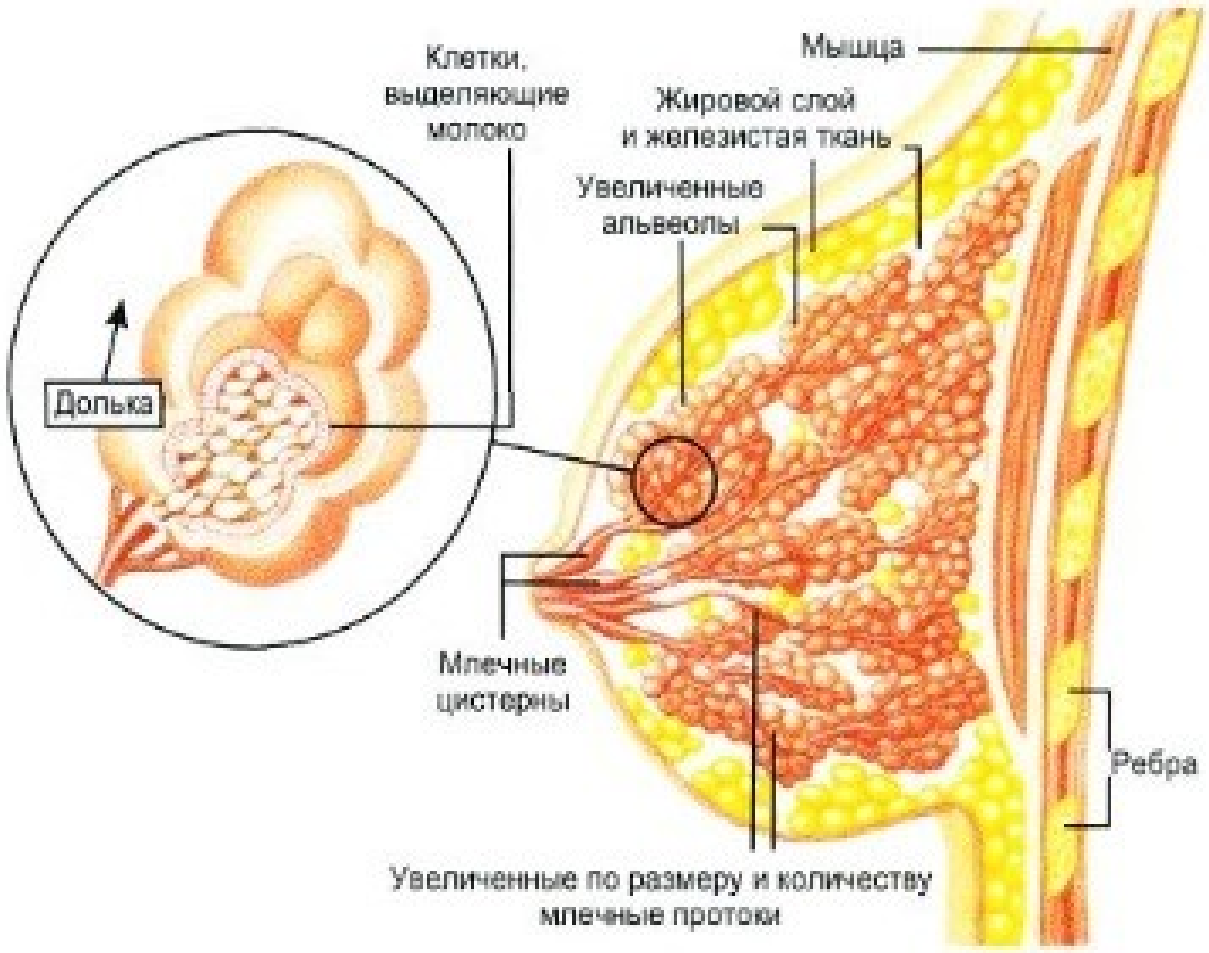

Молочна залоза - складна трубчасто-альвеолярна залоза. В нормі молочна залоза після статевого дозрівання складається з 15-20 радіально розташованих сегментів (долей), що формуються навколо вивідних протоків, поділених між собою жировою і колагеновою сполучною тканиною і що сходяться до соска.

У кожній долі, як в окремій залозі, є основна протока (молочна), яка на вершині соска відкривається маленьким отвором. В області соска під ареолою він розширюється, формуючи молочний сінус (при лактації це невеликий резервуар молока) . Сінус продовжується в систему міжчасточкових протоків, що галузяться. Міжчасточкові протоки, розгалужуючись, утворюють термінальні протоки, в кінцевих відділах яких утворюються секреторні ацинуси (що повністю формуються при вагітності). Структурними одиницями молочної залози вважають часточки, до складу яких входять термінальні протоки, секреторні ацинуси, і міжчасточкова сполучна тканина. Число часточок у різних жінок різне, а у чоловіків в нормі часточки не формуються.

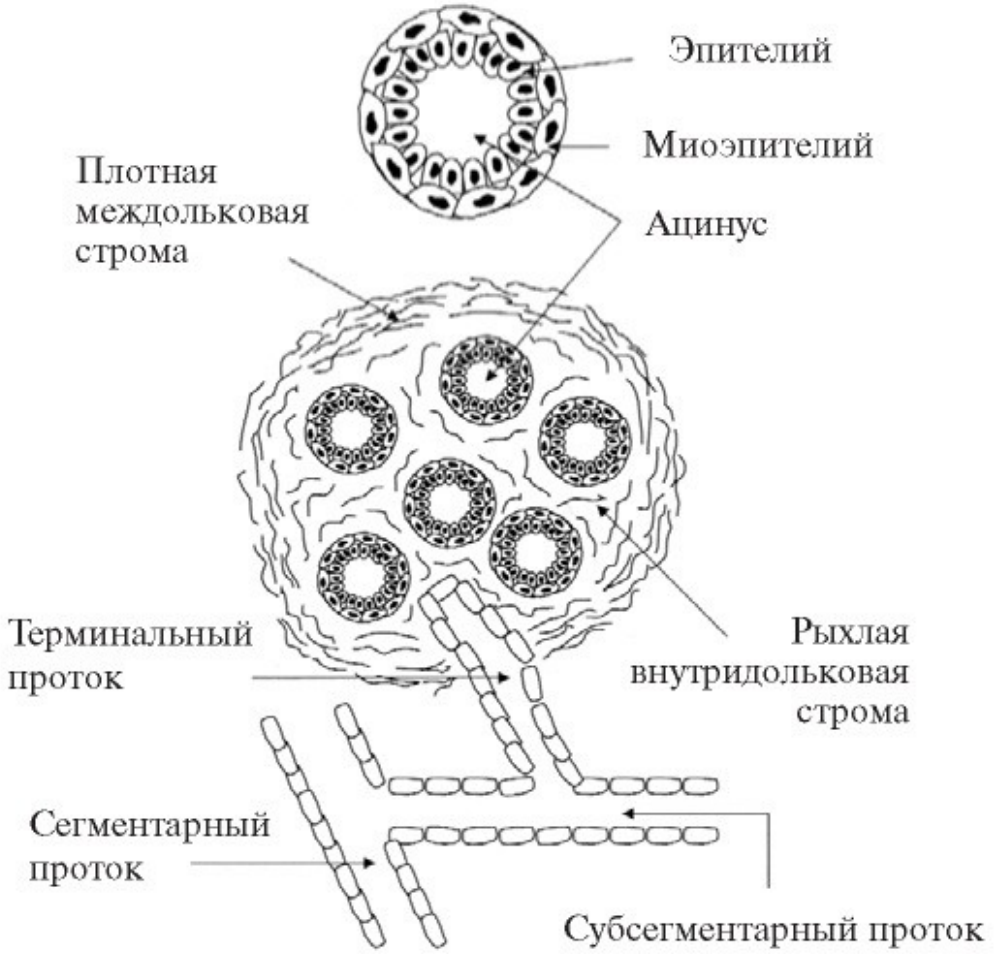

Епітелій

- Поверхня соска покрита багатошаровим плоским зроговілим епітелієм, такий же епітелій вистілає проксимальні відділи молочної протоки поблизу отвору на сосці.
- Дистальні ділянки молочної протоки вистлані багатошаровим плоским незроговілим епітелієм, глибше в сосці він покритий двошаровим циліндричним епітелієм.
- Синуси і великі міжчасточкові протоки представлені двома рядами циліндричного або кубічного епітелію, термінальні протоки і ацинуси - однорядний циліндричний або кубічний епітелій. Між епітелієм протоку і базальною мембраною на окремих ділянках є другий ряд клітин. Це так звані міоепітеліальні клітини, що мають веретеноподібну форму і множинні відростки цитоплазми. Міоепітеліальних клітин більше в глибоких відділах; чим ближче до соска, тим вони зустрічаються рідше. Скорочуючись, ці клітини сприяють виділенню секрету молочної залози (при годуванні немовляти - молока).

Клітини протоків та ацинусов

Розташовуються у вигляді невеликих груп або в структурах:

- По типу "бджолиних сотів", у вигляді трубочок, у вигляді ацинусов (клітини з кінцевих відділів часточки)
- Кулястих (при доброякісних станах зустрічаються рідко, ядра на поверхні кулястої структури розподілені рівномірно)
- Невизначеної форми
- межі клітин нерівні, в групах з клітин можуть не бути видимими
- Ядра округлі або овальні, 8-10 мкм в діаметрі
- Ядерна мембрана рівна
- ядерця дрібні або не видні
- Хроматин щільний, розподілений рівномірно
- Цитоплазма мізерна, тонким обідком оточує ядро

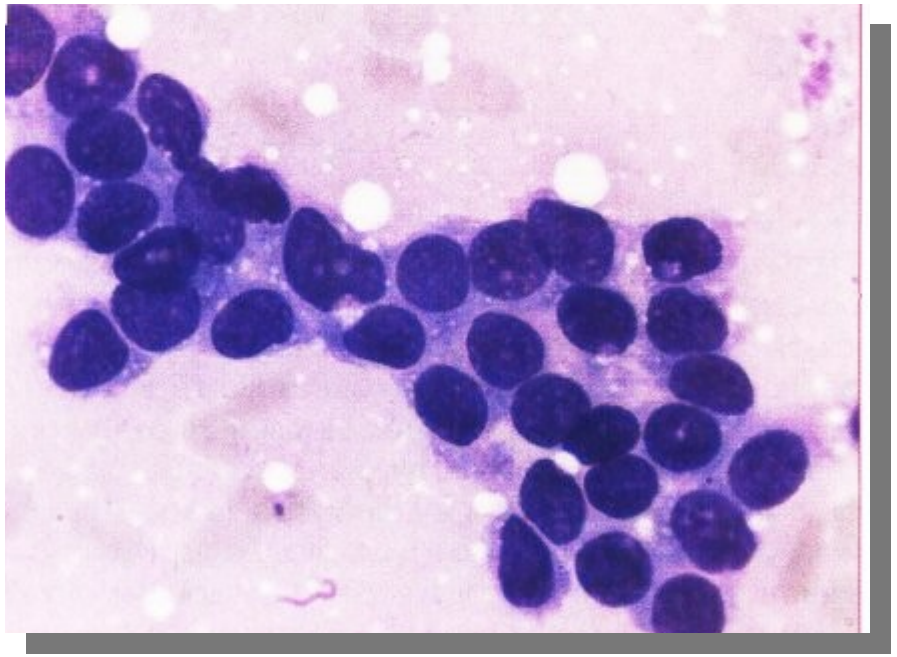

Міоепітеліальні клітини :

- Частіше виявляють серед епітеліальних
- Ядра їх більше витягнуті (овальні), щільні, компактні
- Цитоплазма мізерна
- Якщо міоепітеліальні клітини лежать окремо від структур, вони також втрачають цитоплазму. "Голі" ядра міоепітеліальних клітин витягнуті, дещо звужуються по краях (двополюсні, біполярні ядра). Вони дрібніше і різноманітніше за розмірами та формою, чим " голі" ядра епітеліальних клітин, іноді відзначається їх пікноз, іноді можна побачити тонкий обідок цитоплазми.

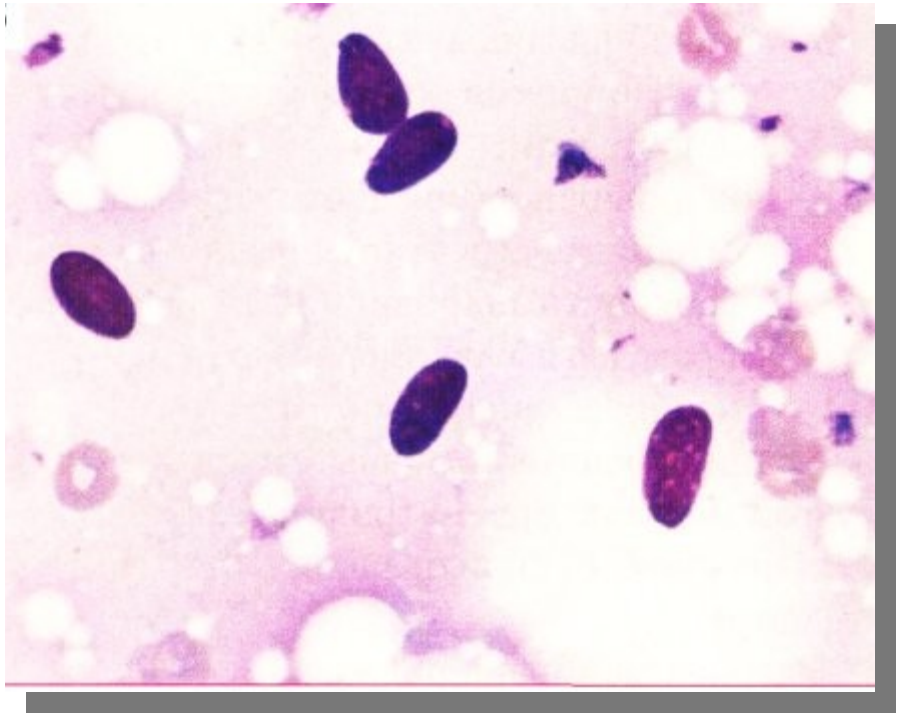

Апокринні клітини :

- Секретуючі клітини епітелію молочної залози
- Порівняно великі, діаметр 6-12 мкм
- Розташовуються розрізнено або у вигляді папілярних (сосочкових) структур
- Форма клітин однакова, межі чіткі
- Ядра зазвичай розташовані центрально, рідше – ексцентрично
- Базофільна цитоплазма, в якій багато гранул

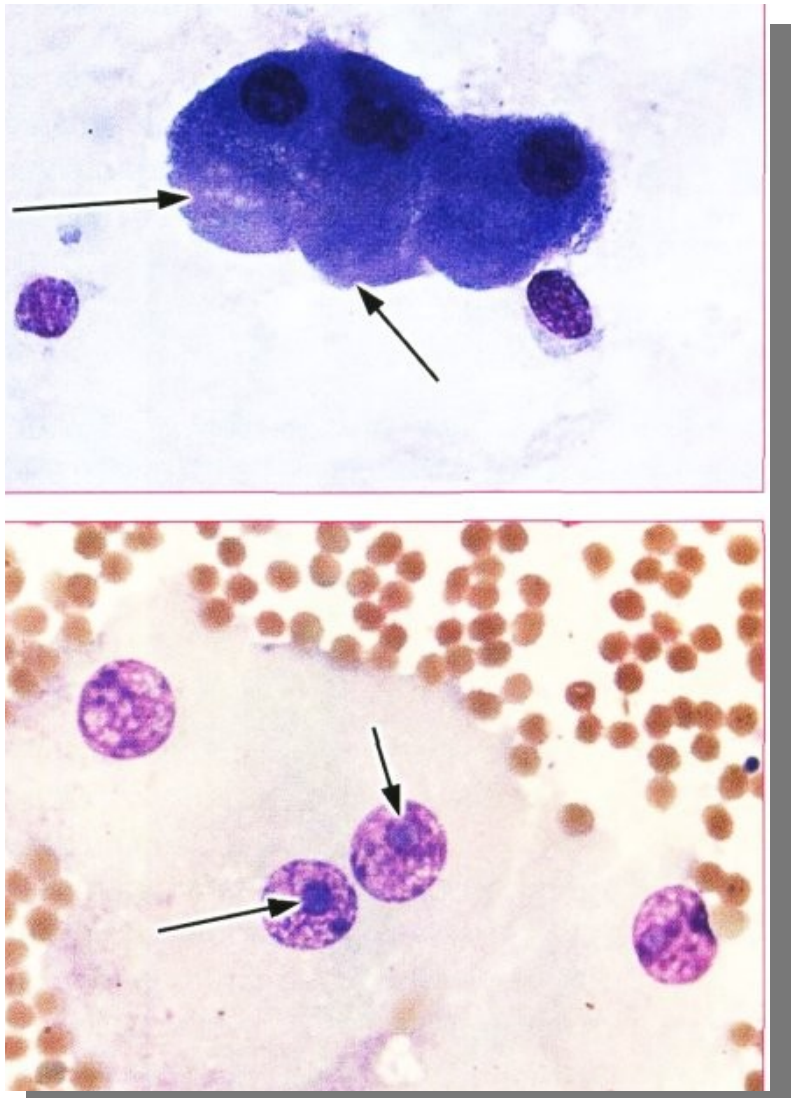

Пінисті клітини (молозивні тільця) :

- **Великі розміри**
- **Форма округла або неправильна**
- **Межі клітин частіше нерівні, « мереживні»**
- **Ядро округле, дрібне, мембрана ядра чітка**
- **Хроматин дрібнозернистий**
- **Цитоплазма ніжна, вакуолізована, вакуоли мають різні розміри**
- **Ознаки фагоцитозу, включення в цитоплазмі**

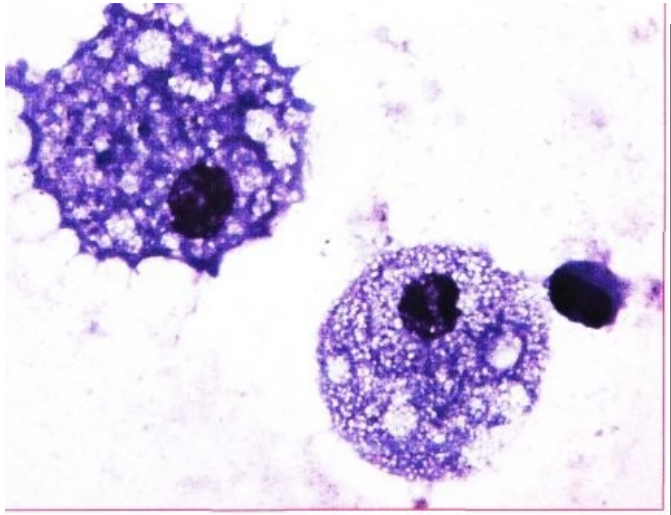

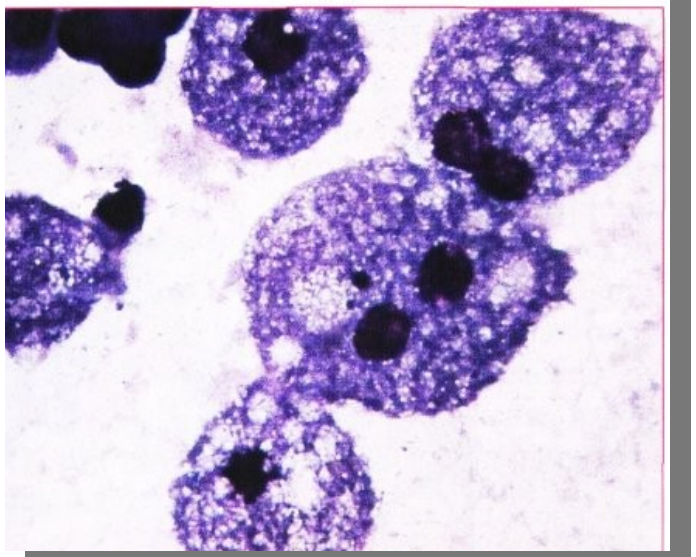

Пінисті клітини (клітини типу молозивних тілець). Цитоплазма слабо базофільна, щедра, вакуолізована з нерівними контурами. Ядра дрібні,

Строма - це сполучна тканина в органі. Міжчасткова строма складається з щільної, малоклітинної сполучної тканини, в якій багато жирових клітин і мало фібробластів.

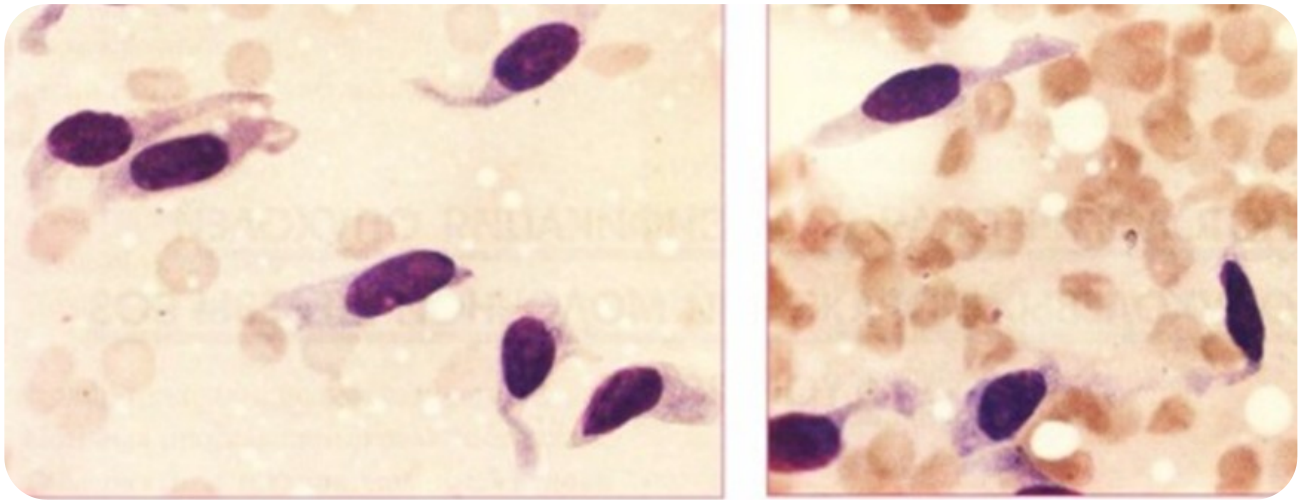

фіброцити, фібробласти - веретеноподібні
мають відростки витягнуті по полюсах
ядра округлі або витягнуті, розташовуються центрально

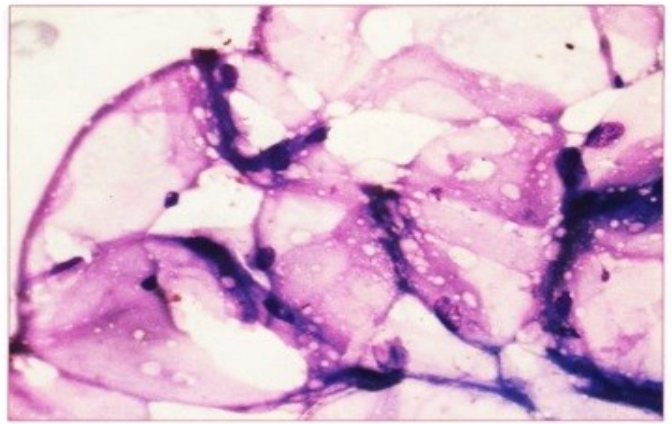

Рис. 9. Структура из жировых клеток. Клетки крупные, цитоплазма содержит крупную жировую вакуоль, ядра оттеснены к периферии. Окрашивание по Паппенгейму, ×1000

Структура з жирових клітин. Клітини великі, цитоплазма містить велику жирову вакуоль, ядра відтіснені до периферії.

Матеріалом для цитологічної діагностики може бути:

- Пунктах молочної залози
- Відбитки з биоптата
- Зскрібок з тканини молочної залози (чи пухлини), видаленої під час операції
- Виділення з соска (метод практично неефективний для діагностики злоякісних новоутворень молочної залози, за винятком внутрішньопротокового раку)
- Матеріал, отриманий з ерозійних поверхонь

Для діагностичного заключення по цитологічним препаратам важливе отримання повноцінного матеріалу : він має бути узятий не з навколишніх тканин, а з осередку ураження. Труднощі можуть відзначатися при вираженому фіброзі або наявності кістозно змінених ділянок, в таких випадках треба намагатися отримати матеріал з різних ділянок пухлини, із стінок кісти; при некротичних змінах - намагатися брати матеріал з периферії пухлини.

Класифікація захворювань молочної залози

Епітеліальні пухлини:

- **Плеоморфний рак**
- **Рак з велетенськими клітинами типу остеокластів**
- **Рак із структурами хоріонкарциноми**
- **Рак з меланотичними структурами**
- **Інвазивний часточковий рак**
- **Тубулярний рак**
- **Медуллярныий рак**
- **Слизовий рак і інші пухлини з вираженим слизуутворенням**
- **Цистоаденокарцинома**
- **Перстневидно-клітинний рак**

Нейроендокринні пухлини

- Солідний нейроендокринний рак
- Карциноїд
- Дрібноклітинний (вівсяноклітинний) рак
- Крупноклітинний нейроендокринний рак
- Інвазивний папілярний рак
- Апокринний рак

Фиброепітелиальні пухлини:

- Фіброаденома
- Листоподібна пухлина:
  - Доброякісна
  - Пограничная
  - Злоякісна
- Перидуктальна стромальна високодиференційована саркома
- Гамартома

Внутрішньопротокові проліферативні ушкодження:

-Звичайна проста протокова гіперплазія
-Звичайна (проста) епітеліальна атипія
-Атипова протокова гіперплазія
-Протоковий рак in situ
- Мікроінвазивний рак
Внутрішньопротокові папілярні пухлини:
-- Центральна папілома
-- Периферична папілома
--Атипова папілома
-- Внутрішньопротоковий папілярний рак
-- Внутрішньокістозний папілярний рак

Доброякісні епітеліальні проліферації

- Склерозуючий аденоз
- Апокринний аденоз
- Аденоз сліпих протоків
- Мікрозалізистий аденоз
- Аденомиоэпителиальный аденоз

Аденоми:

Тубулярная аденома

Лактуюча аденома

Апокринна аденома

Плеоморфна аденома

Протокова аденома

Міоепітеліальні ушкодження:

Миоэпителиоз

Аденомиоэпителиальний аденоз

Аденомиоэпителиома

Злоякісна міоепітеліома

Пухлини соска

- Аденома соска
- Сирингоаденома
- Педжета хвороба соска

Злоякісна лімфома:

- Дифузна крупноклітинна В-клітинна лімфома
- Лімфома Беркитта
- Екстранодальна В-клітинна лімфома маргінальної зони, лімфоїдної тканини, що асоціюється із слизовою оболонкою (MALT- типу)
- фолікулярна лімфома

Запальні процеси в молочної залозі

Запальні поразки молочної залози рідко бувають об'єктом цитологічного дослідження, лише невелика частина з них має інфекційну етіологію. Гострий мастит та абсцес

- **Хронічний мастит**
- **Туберкульоз**
- **Ліпогранульома**

Хронічний мастит. Рясна безструктурна речовина, клітини типу молозивних тілець, одиничні клітини протокового епітелію, макрофаги, фібробласти, багато крапель жиру

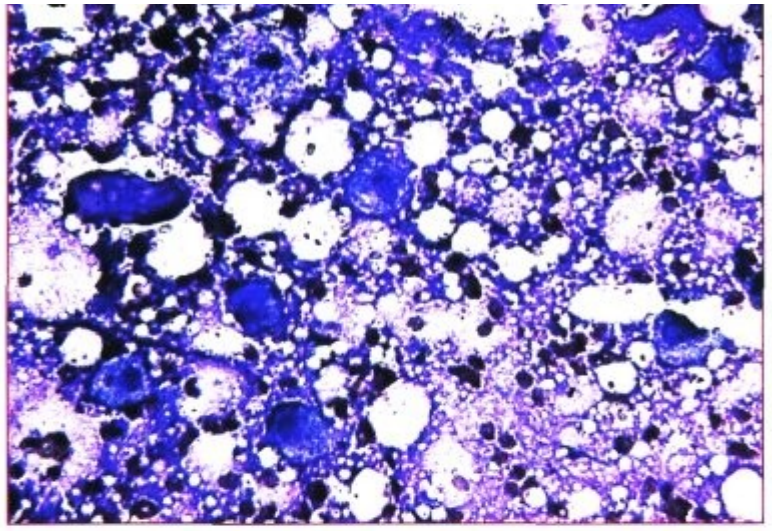

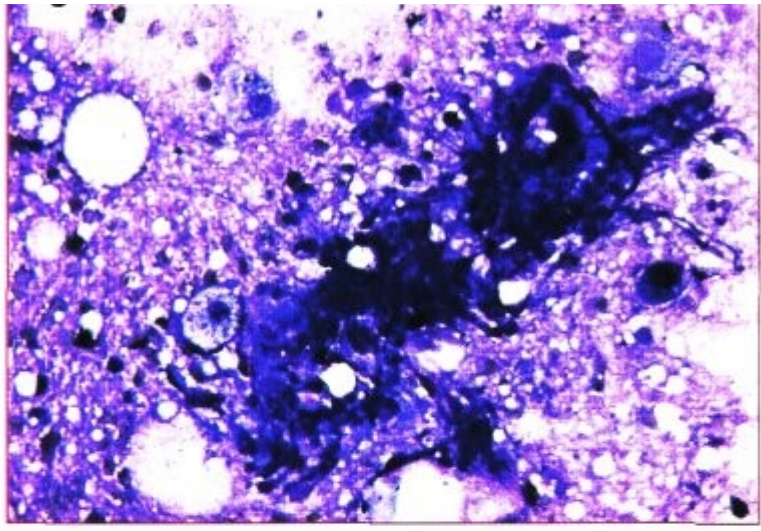

Гострий мастит

- Майже завжди є ускладненням, пов'язаним з лактацією і годуванням дитини грудьми.
- Етіологічним агентом маститу зазвичай буває стафілокок або стрептокок, який проникає в молочну залозу через тріщини в сосці, чинником, сприяючим розвитку захворювання, є застій молока. Клінічна картина характеризується почервонінням, ущільненням, хворобливістю ділянки залози. Гістологічно відзначається дифузна, переважно нейтрофільна інфільтрація ділянки молочної залози, іноді з руйнуванням структур протоки, часточки і навколишньої строми. Зазвичай діагноз встановлюється клінічно і лікування проводиться без цитологічного дослідження. Іноді абсцес розкривають, щоб забезпечити дренаж порожнини. В деяких випадках доводиться проводити диференціальну діагностику із запальною формою раку, в цьому випадку потрібна пункція. У пунктату виявляють нейтрофільні гранулоцити, макрофаги, щедрий некротичний фон, іноді - реактивні клітини епітелію протоків.

Туберкульоз. а, б – епітеліоідні клітини в, г – багатоядерні клітини Пірогова-Ланхганса: ядра розташовані хаотично, цитоплазма подекуди вакуолізована

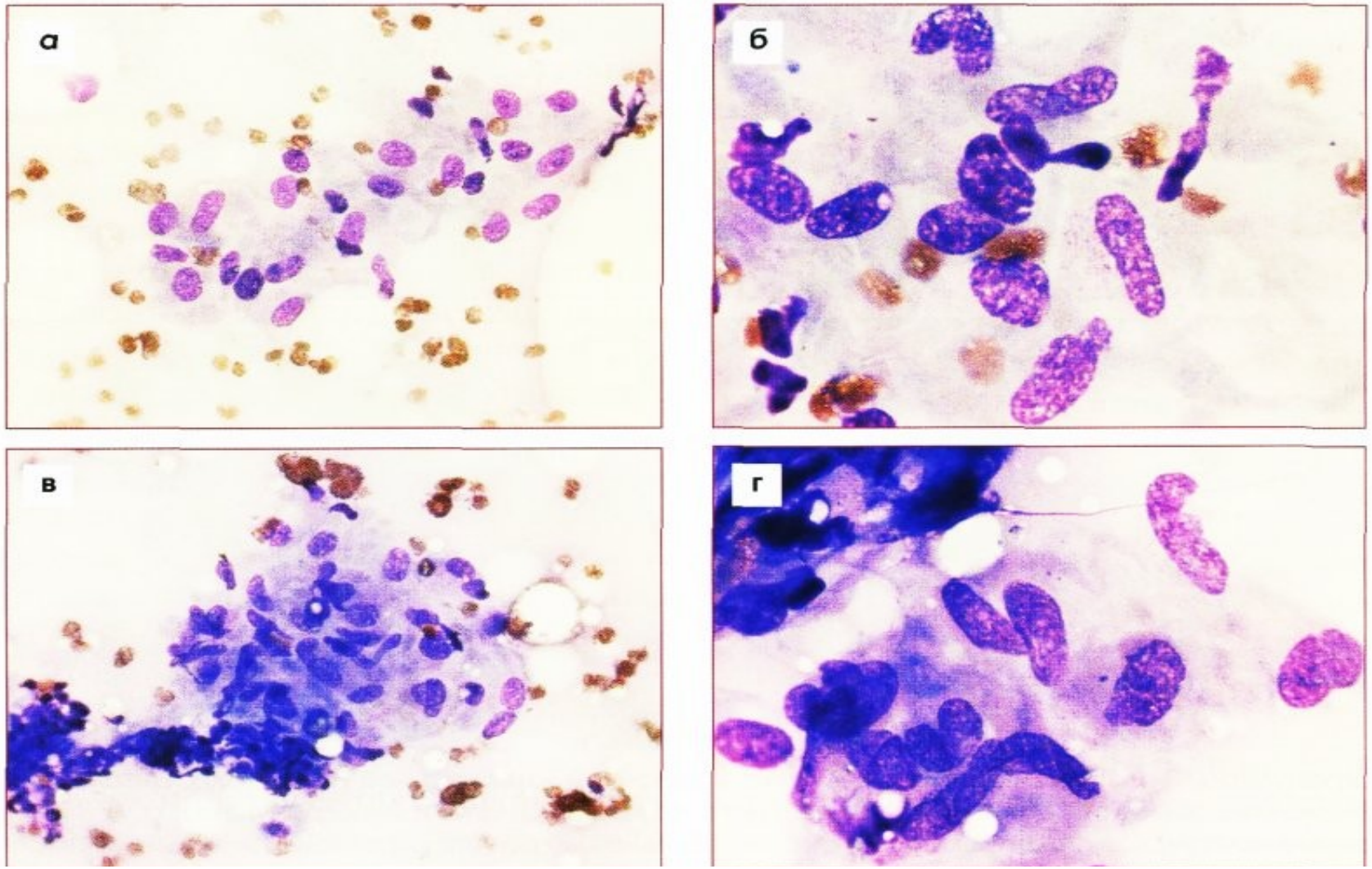

Ліпогранульома

- Пінисті макрофаги (ксантомні клітини) : клітини великі, ядро невелике, округле, гіперхромне, цитоплазма щедра, дрібнопориста (містить дрібні краплі жиру).
- Велетенські багатоядерні клітини, що є характерною ознакою ліпогранульоми. Ядра гіперхромні, іноді укрупнені, дрібнопориста цитоплазма. Безструктурні зернисті маси, краплі жиру, тканинні клаптики жирової клітковини, що становлять фон препарату. Іноді зустрічаються інші елементи запалення, зазвичай в невеликому числі. Можуть бути присутніми клітини епітелію, але зазвичай їх буває трохи. Диференціальний діагноз проводиться з туберкульозним маститом. Велетенські ксантомні клітини можуть нагадувати клітини раку. В цьому випадку вірній диференціальній діагностиці допомагає уважний перегляд клітин на великому збільшенні: для одноядерних і багатоядерних ксантомних клітин характерні округло-овальні ядра однакових розмірів, дрібнопориста структура цитоплазми

Ліпогранульома.
а, б - макрофаги-ліпофаги (ксантомні клітини) Цитоплазма дрібнопориста, щедра. Ядра округлі, гіперхромні.
в, г, -скупучення ксантомних клітин з нечіткими межами. Ядра укрупнені, по периферії- дегенеративні зміни.
д, е - велетенські багатоядерні клітини

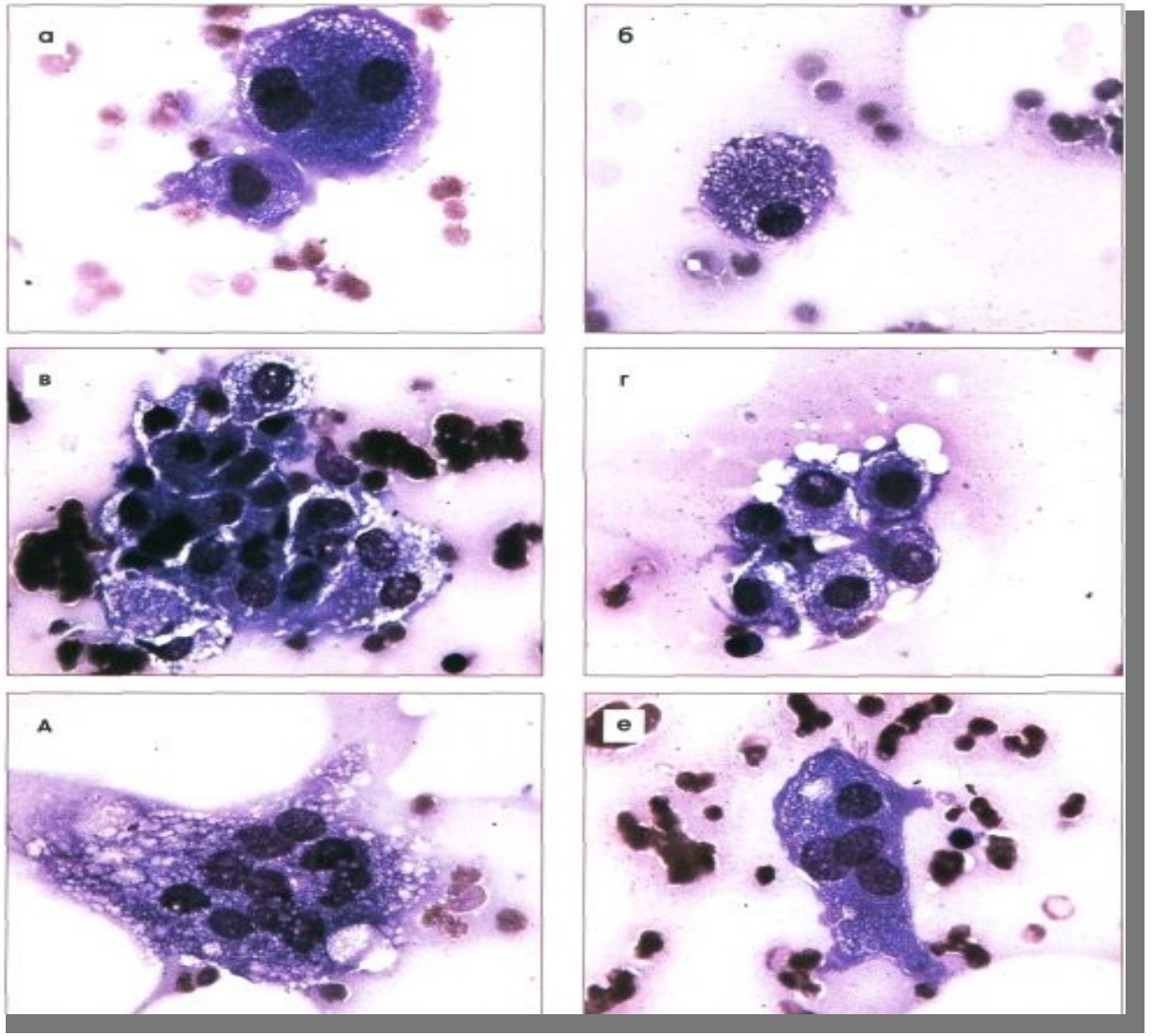

Фіброзно-кістозна хвороба

Згідно Міжнародної статистичної класифікації хвороб 1995 р., в групу "Доброякісних дисплазій" молочної залози входять:

- Кіста
- дифузна кістозна мастопатія
- фиброаденоз
- фиброскліроз
- ектазія протоків
- неуточнені доброякісні дисплазій.

Доцільнішим для опису цієї групи ушкоджень вважається термін ФКХ, який найчастіше використовується в літературі у зв'язку з тим, що терміном дисплазія нині зазвичай означають внутрішньоепітеліальні неоплазії (передракові процеси). Термін ФКХ (мастопатія) іноді об'єднує також такі, по суті, дуже різні патологічні стани, як аденоз, аденоматоз, интраканаликулярна папілома, гіперплазія з атипією та інші варіанти вузлової гіперплазії.

Фіброзно-кістозна хвороба

- Нещедрий клітинний склад
- Невеликі скупчення клітин невизначеної форми або у вигляді сотоподібних структур
- Апокринні клітини одиничні або в групах, їх може бути багато при вираженій апокринній метаплазії
- Одиничні міоепітеліальні клітини
- Можуть бути пінисті клітини
- Одиничні " голі" ядра зруйнованих клітин, округлої або овальної форми.

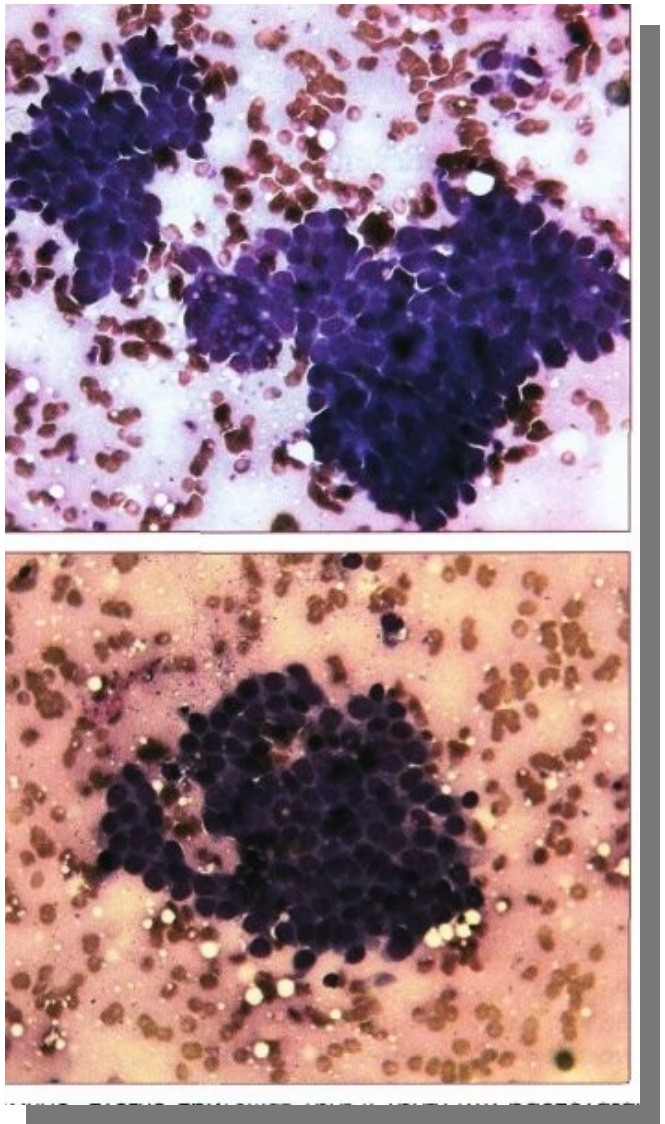

Цитологічна картина кісти молочної залози

- Як правило, клітинний склад мазків з матеріалу кісти буває мізерним: одиничні "пінисті клітини" і невелика кількість елементів вистилання кісти. Це або сплощені, або апокринні клітини. Елементи вистилання кісти, як правило, розташовуються пластами, і клітини мають різні розміри.
- Сплощені клітини великі, полігональної форми, з рясною цитоплазмою блакитного або сіро-блакитного кольору, часто з множиною відростків.
- Ядра середніх розмірів, хроматин " розріджений", часто видно ядерце. Нерідко зустрічаються багатоядерні сплощені клітини, ядра можуть дещо відрізнятися за розмірами, що у поєднанні з укрупненими ядерцями і грубим хроматином може викликати складнощі цитологічної діагностиці. На користь доброякісного характеру ушкодження свідчить рясна цитоплазма, відсутність клітинного і ядерного поліморфізму.
- Апокринні клітини дрібних і середніх розмірів розташовуються в групах. Дрібні клітини мають базофільну цитоплазму, невелике, центрально розташоване ядро. Зважаючи на виражену базофілію цитоплазми структура ядра видима важко. У клітинах середніх розмірів ядра більші, часто розташовуються ексцентрично, мають округлу форму, хроматин дещо розріджений, розподілений рівномірно. Цитоплазма рясна, забарвлена нерівномірно, як правило, по периферії у вигляді більш інтенсивно забарвленої " шапочки", нерідко з базофільними або оксифильними гранулами

Кіста, що вистлана сплощеним епітелієм.

а-в - пласти з клітин з дегенеративними змінами. Ядра овальні, розташовані центрально, цитоплазма пініста, забарвлена нерівномірно.

г- клітина сплощеного епітелію, велика, межі нерівні, бахромчаті. Ядро овальне, межі ядра нерівні, виражені ядерця.

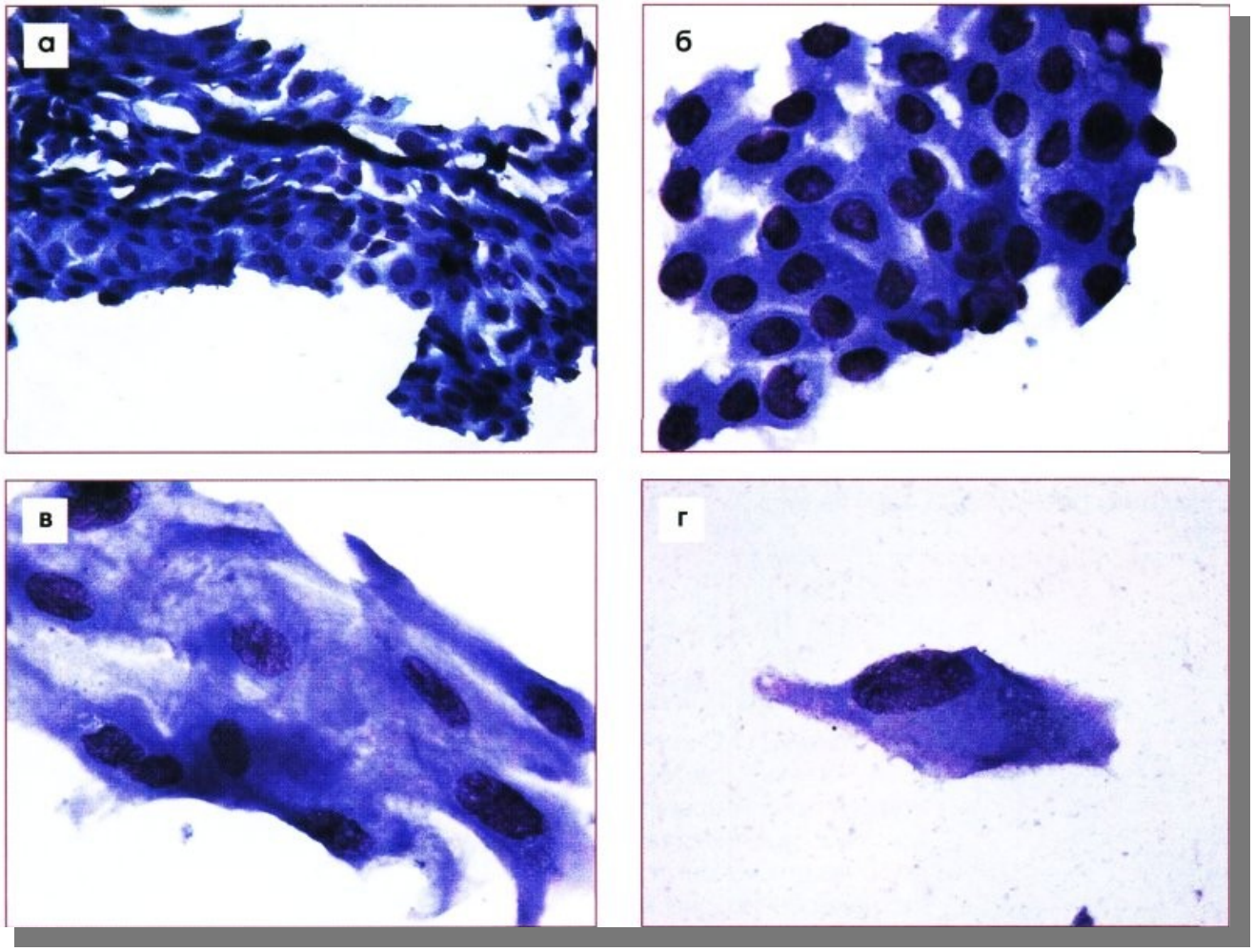

Фіброаденома

Цитологічні особливості:

- **великі структури ("роги оленя, лося", кулясті структури);**
- **часто в структурах клітини розташовуються в два і більше шарів;**
- **у багатошарових структурах можуть бути округлі ділянки просвітлення ("вікна"), що складаються з одного ряду клітин;**
- **велика кількість " голих" овальних ядер;**
- **може бути присутнім значне число фіброцитів; частіше, ніж при ФКХ, відзначається атипія структур, клітин і ядер (укрупнення розмірів, нагромадження клітин і ядер, грубий хроматин, ядерця), але розташовані клітини приблизно на однаковій відстані один від одного, орієнтовані в одному напрямі, контури ядер рівні, хроматин розподілений рівномірно, ядерця дрібні, однакових розмірів .**

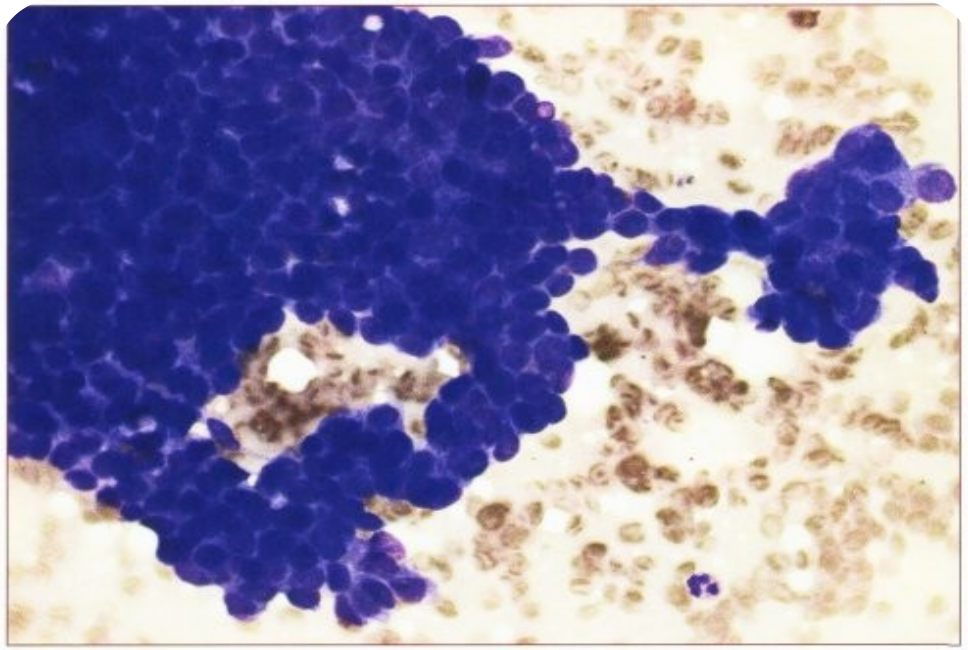

Рис. 34. То же больная. Пунктат молочной железы. Фиброаденома. Обширная структура с упорядоченным расположением ядер («пчелиные соты») и пальцевидными выростами. Окрашивание по Паппенгейму. ×400

Внутріпротокова папілома

Цитологічні ознаки:

- Клітини епітелію у вигляді сосочкоподібних структур (ядра розташовуються ексцентрично, цитоплазма рясна).
- Еритроцити.
- Макрофаги з гемосидерином.

За наявності усіх трьох ознак або перших двох прийнято встановлювати упевнений цитологічний висновок про внутрішньопротокову папілому.

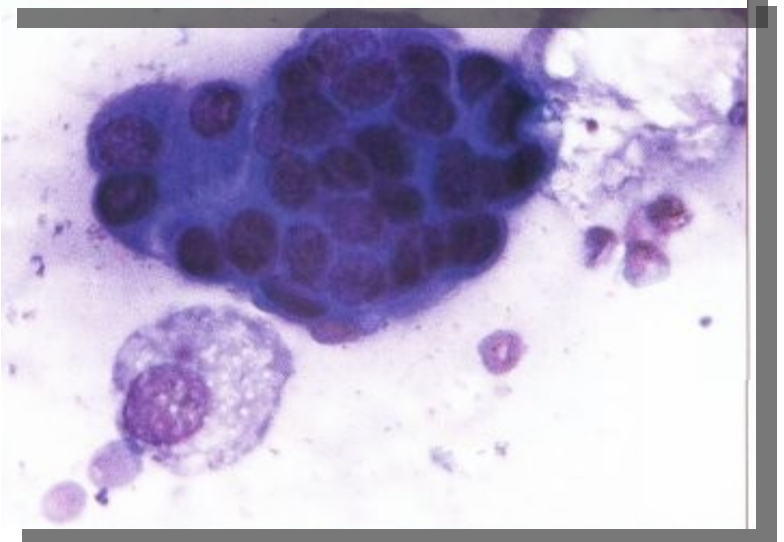

Легка дисплазія

- Клітини однотипні.
- За розміром відносно невеликі
- Форма округла або кубічна.
- Ядра: невеликі; округлі, овальні; чітко очерчені;
- хроматин розподілен рівномірно
- ядерця, як правило, не визначаються
- Цитоплазма зазвичай базофільна, пофарбована рівномірно.
- В структурах: розташування клітин звичайне; нерідко одношарове; межі між клітинами, як правило, видні чітко.

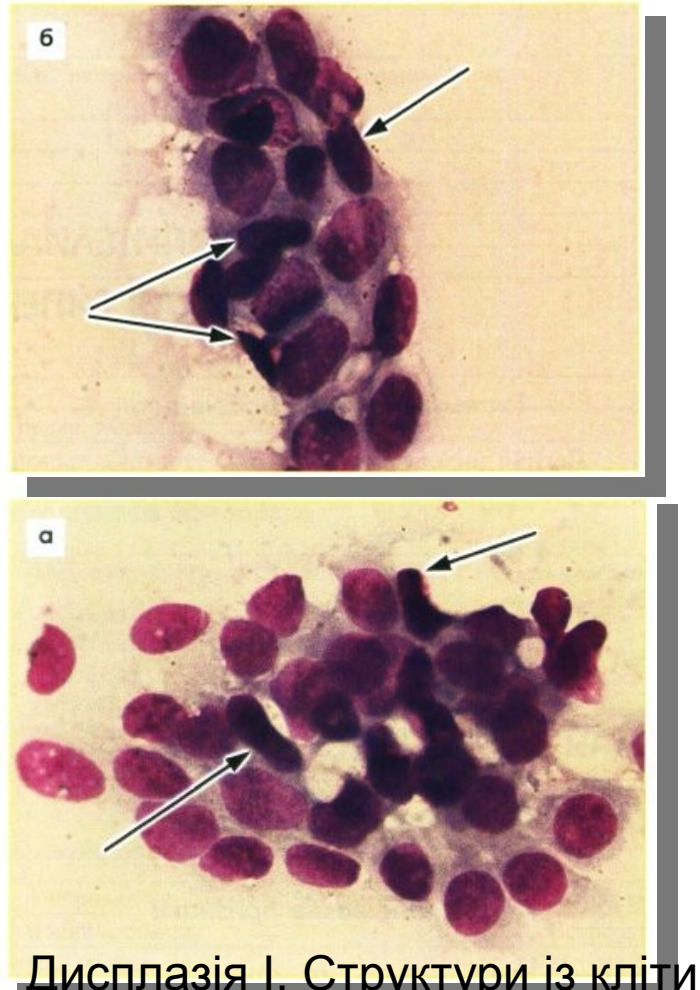

Дисплазія I. Структури із клітин протокового епітелію. Стрелкам відмічені міоепітеліальні клітки

Помірна дисплазія

- Клітини декілька відрізняються за розмірами та формой.
- Форма клітин кубічна, витягнута. Можуть зустрічатися крупні клітини з нерізко вираженими ознаками атипії.
- Ядра: округлі, овальні, злегка набряклі; укрупнені; гіперхромні; мембрана декілька нерівна;
- Хроматин зернистий, структура чітка;
- Хроматин розподілений рівномірно;
- Ядерця одиничні, укрупнені
- Цитоплазма зазвичай інтенсивно базофільна.
- Структури: розташування кліток нерівномірне;
- Можно побачити многошарові та сосочкоподібні структури

Дисплазія. а, б -структури з нерівномірним розташуванням клітин. Клітини кубічної і витягнутої форми. Ядра округлі, овальні, в частині клітин неправильної форми; зустрічаються ядерця.
в- клітини великі з нерізко вираженою атипією (неправильна форма, збільшені інтенсивно забарвлені ядра, структура хроматину розмита).

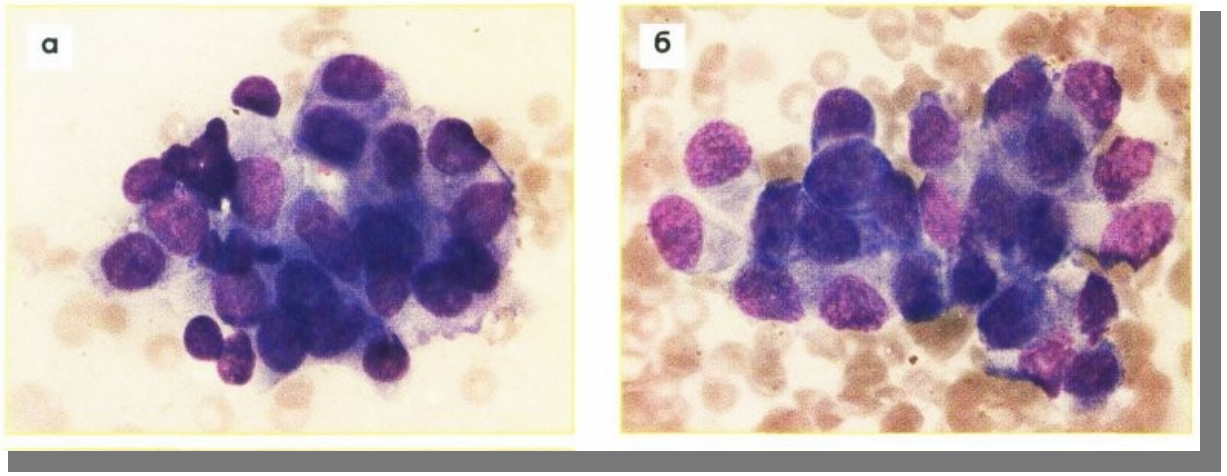

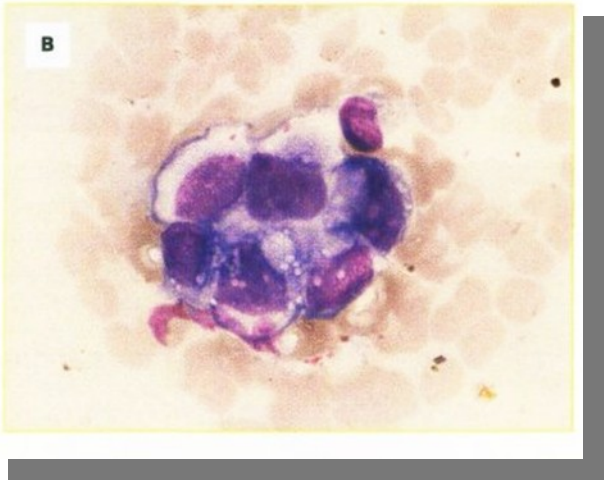

Важка дисплазія

- Клітини відрізняються за розмірами і формою.
- Значне порушення ядерно-цитоплазматичного співвідношення.
- Ядра: округлі, овальні, дещо неправильної форми;
- значно укрупнені; контури ядер чіткі, іноді хвилясті;
- Хроматин дрібноточковий, насичений;
- Ядерця одиничні укрупнені
- Цитоплазма нерясна.

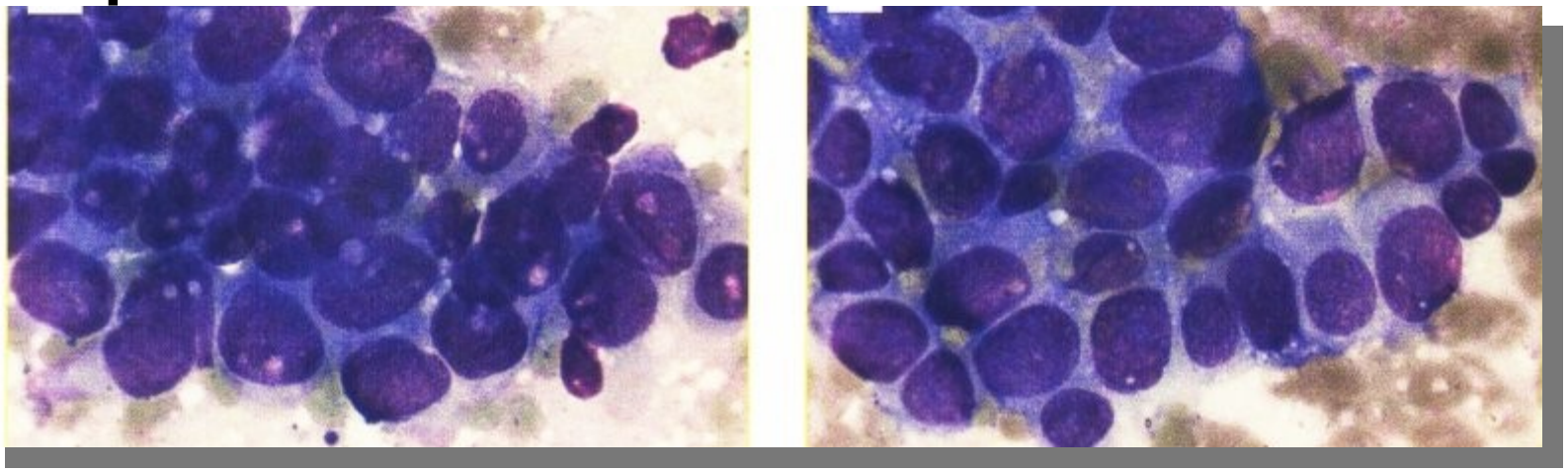

Листоподібні пухлини

- Листоподібні пухлини - особлива група пухлин, для яких характерна проліферація і стромального і епітеліального компоненту з утворенням своєрідних листоподібних структур. Розрізняють доброякісну, злоякісну і пограничну листоподібну пухлину. Припустити листоподібну пухлину дозволяють наступні цитологічніознаки:
- Щедрий клітинний склад.
- Структури великих розмірів з епітеліальних клітин (що галузяться, у вигляді рогів оленя, лося, кулясті, пласти і інш.).
- Атипія в епітеліальному компоненті, виражена різною мірою, проте, як правило, зв'язки між епітеліальними клітинами досить міцні і клітини розташовуються в скупченнях і структурах.
- Велика кількість стромальных клітин. Фрагменти строми малинового кольору з поміщеними в них фіброцитами, розташовані в тісному зв'язку з епітеліальними клітинами або окремо від них.
- Фон препарату нерідко представлений гомогенною або зернистою речовиною рожевувато-малинового кольору.

Рак Педжета

- пухлинні клітини великі, відносно однотипні, дещо нагадують клітини плоского епітелію;
- форма клітин округла або неправильно овальна;
- контури клітин хвилясті, неясно змальовані - " мереживні";
- ядра великі, округлі або овальні, гиперхромні, розташовані ексцентрично, контури ядер порівняно рівні;
- хроматин дрібноточковий або дрібнозернистий;
- 2-3 великих поліморфних ядерця;
- цитоплазма світла або слабо базофільна, негомогенна, дрібнозерниста або злегка вакуолізована

Якщо є проростання пухлиною навколососкової зони, клітини раку розташовуються на тлі елементів клітинного розпаду ("голих" ядер зруйнованих клітин, у тому числі поліморфних, детриту, фібрину) і запалення (нейтроф

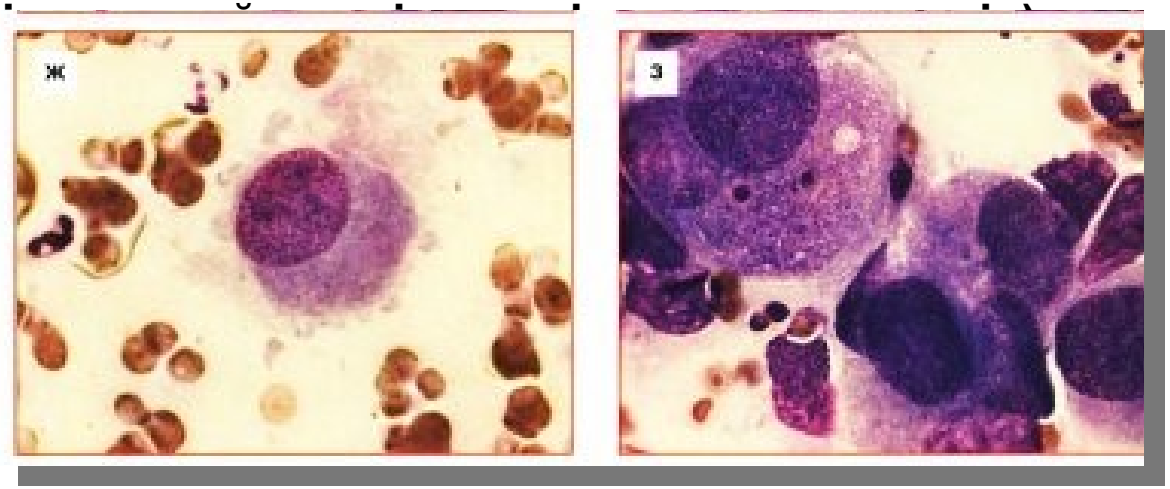

Папілярний рак

- Цитологічна картина папілярного раку може нагадувати внутрішньопротокову папілому - еритроцити, макрофаги з гемосидерином, сосочкоподібні структури.
- Проте на відміну від внутрішньопротокової папіломи фон препарату " брудніший" (зруйновані клітини, детрит),
- відзначається клітинний і ядерний поліморфізм, особливо характерний грубий нерівномірно розподілений хроматин;
- сосочкоподібні структури рихлі, зустрічаються клітини, що лежать розрізнено, з атипією ядер і цитоплазмою, що збереглася. При неможливості провести морфологічну диференціальну діагностику між папілярним раком і внутрішньопротоковою папіломою краще схилятися у бік внутрішньопротокової папіломи із-за сприятливого клінічного перебігу папілярного раку, при якому секторальна резекція молочної залози може бути

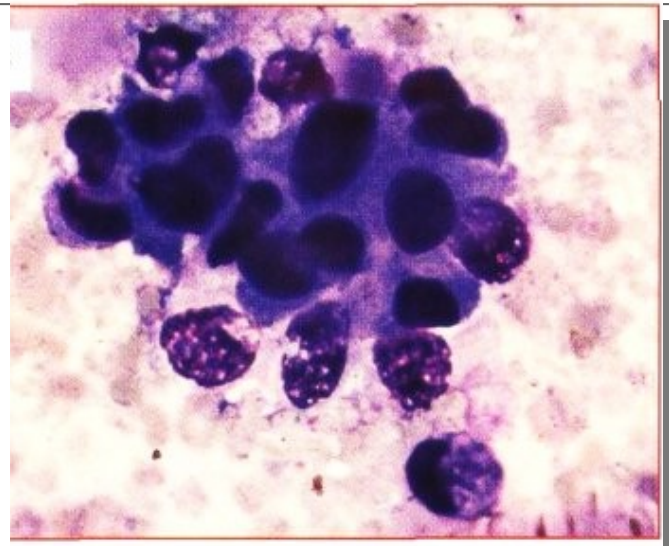

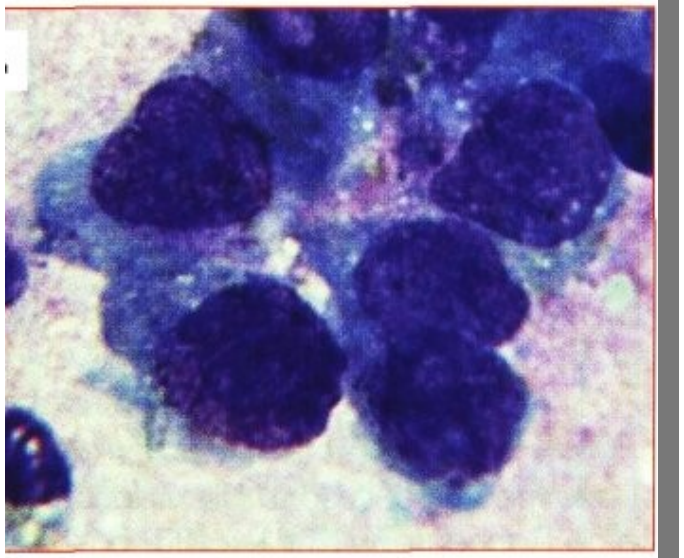

Плоскоклітинний рак

- При плоскоклітинному раку виявляють клітини плоского типу, розташовані розрізнено або в невеликих групах
- цитоплазма рясна з ознаками ороговіння (щільна, блискуча, ясно-блакитного, сірого, синього кольору). Особливо добре видно ознаки ороговіння цитоплазми при фарбуванні мазків по Папаніколау (яскраво-помаранчева щільна цитоплазма).
- Ядра гіперхромні, з незграбними межами, структура хроматину видима важко.
- Фон препарату складають некротичні маси, уламки ороговілої цитоплазми, зустрічаються без'ядерні клітини (лусочки).
- Іноді виявляють велетенські багатоядерні клітини, появу яких вважають реакцією на кератин. Ознаки злоякісності при плоскоклітинному раку можуть бути виражені нерізко.

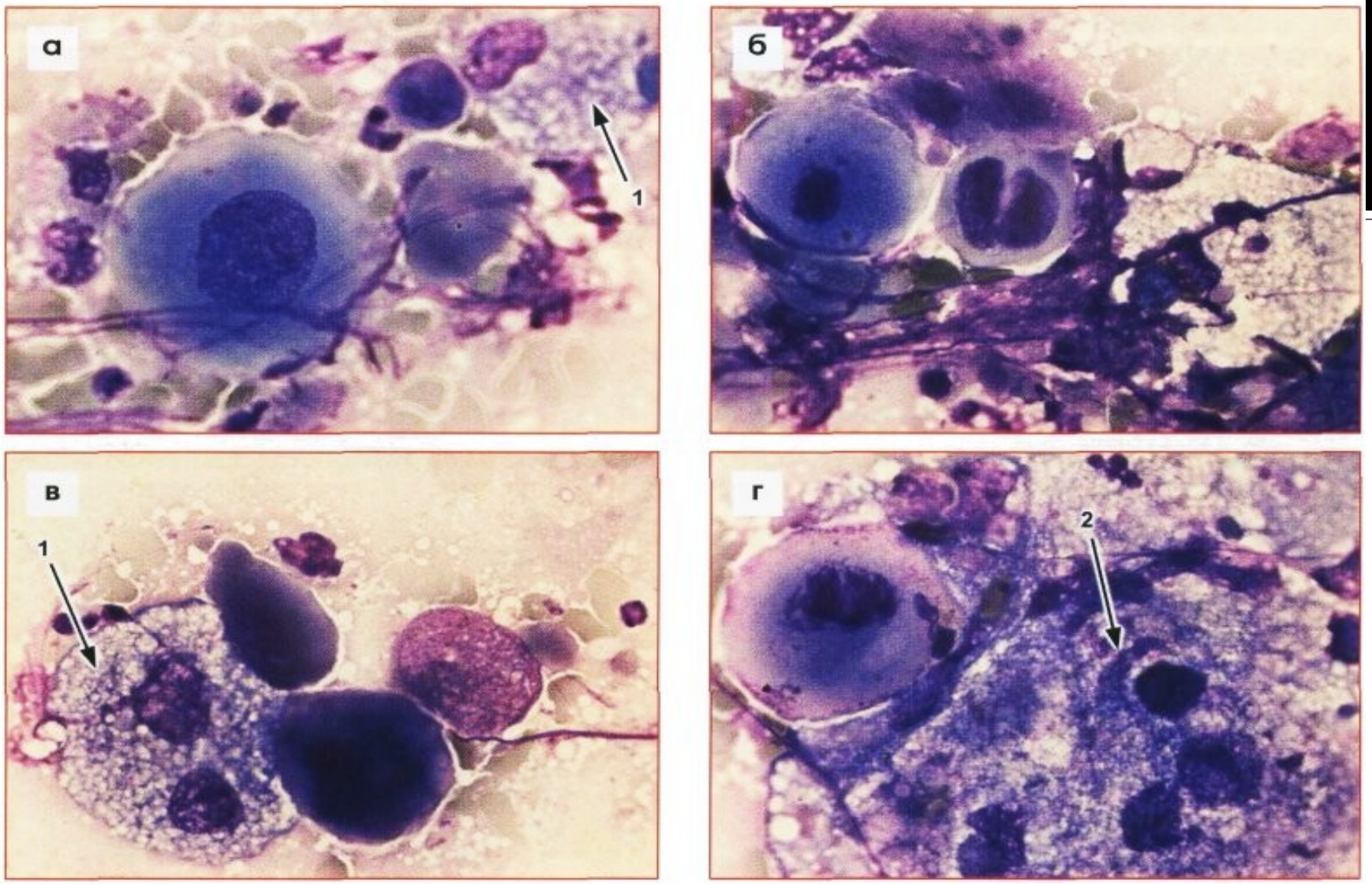

Плоскоклітинний рак
1-клітини молозивних телець
2-велетенські багатоядерні клітини

Апокріновий рак

Цитологічні ознаки:

- **Виражений клітинний та ядерний поліморфізм;**
- **Клітини дуже великих розмірів;**
- **ядра крупні, полиморфні, у великої кількості клітин розташовані ексцентрично (якщо апокрині клітини незначно відрізняються за розміром та формою, то це не рак, для раку характерен різко виражений поліморфізм); цитоплазма рясна, гомогена або злегка зерниста.**

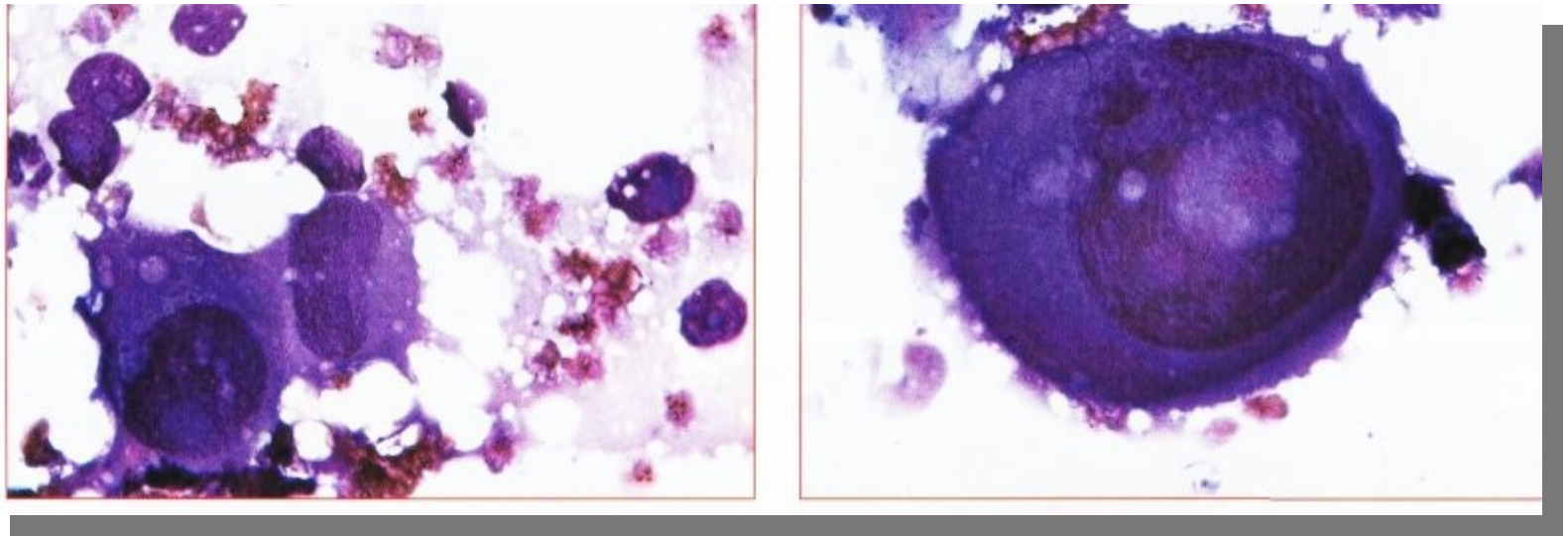

Висновки

- 1)

Питання на самостійну роботу:

Рекомендована література:

- 1. Клінічна лабораторна діагностика. Навч. посіб. для студ. вищ. навч. закладів / Залюбовська О.І., Кіреєв І.В., Зленко В.В., та ін. – Х.: Вид-во НФаУ «Золоті сторінки», 2008. – 200 с.
- 2. Лабораторні дослідження в педіатрії. Навч. посіб. для студ. медичних та фармацевтичних вищ. навч. закладів / Залюбовська О.І., Фоміна Г.П., Литвинова О.М. та ін. – Харків: БУРУНіК, 2011. – 256 с.
- 3. Шабалова И.П., Джангирова Т.В., Волченко Н.Н., Пугачев К.К. Цитологический атлас. Диагностика заболеваний молочной железы – М.-Тверь: Триада, 2005. – 119 с.
- 4. Шабалова И.П., Касоян К.Т. Цитологическая диагностика заболеваний шейки и тела матки– М.-Тверь: Триада, 2010. – 232 с.:.
- 5. Долгов В.В., Шабалова И.П., Миронова И.И., Джангирова Т.В., Коротаев А.Л. Выпотные жидкости. Лабораторное исследование. М.-Тверь. Триада 2006, 161 с.
- 6. Божок Ю.М.Цитологічна діагностика новоутворень щитовидної залози. Київ:ТОВ «Міжнородна» фінансоваагенція», —1997. — 116 с.
- 7. Вибрані лекції з лабораторної медицини. — Ч. II. Загально-клінічні та цитологічні дослідження /Лаповець Л.Є., Порохнавець Л.Є., Андрушевська О.Ю., Бойків Н.Д., Лебедь Г.Б. та ін. — Львів: Ліга-Прес, 2011. — 278 с.
- 8. Глузман Д.Ф. и соав. Иммуноцитохимическая диагностика опухолей кроветворной и лимфоидной тканей у детей. Киев: ООО ДИА, 2005. – 216 с.
- 9. Криволапов Ю.А. Морфологическая диагностика лимфом. /Ю.А.Криволапов, Е.Е. Леенман // – Санкт–Петербург, КОСТА, 2006. – 207 с.
- 10. Морфологічна діагностика аутоімунного тиреоїдиту і раку щитовидної залози та їх поєднання. Методичні рекомендації. // В.О. Туманський,Ю.В.Мартовицька //. – Київ, 2004. – 41 с.
- 11. Руководство по клинической лабораторной диагностике: Учеб. пособие. —
- Ч. 1—2. / Под ред. М.А. Базарновой, А.И. Воробьева. — 2-е изд., перераб. и

Дякую за увагу!

Лекція 1

ЗАПАЛЕННЯ

ПЛАН ЛЕКЦІЇ

ЗАГАЛЬНА ХАРАКТЕРИСТИКА ЗАПАЛЕННЯ

1. Визначення запалення
2. Ознаки запалення
3. Функції запалення
4. Патогенез запалення

КЛАСИФІКАЦІЇ ЗАПАЛЕНЬ

5. Типи запалень
6. Форми запалень
7. Номенклатура запалень

МЕХАНІЗМИ ЗАПАЛЕННЯ

8. Етіологія та патогенез запалень
9. Стадії запалення
10. Медіатори запалення
11. Клітини запалення

ДІАГНОСТИКА ЗАПАЛЕНЬ

12. Морфологія ексудату, його види
13. Гранульоматозне запалення
14. Клінічна цитологія ран
15. Патологічна регенерація. Проліферація. Дисплазія. Метаплазія.
16. Морфологічні зміни клітин під впливом різноманітних вірусів.

ЗАГАЛЬНА ХАРАКТЕРИСТИКА ЗАПАЛЕННЯ

ЗАПАЛЕННЯ

- це захисно-пристосовна місцева реакція організму на ушкодження, спрямована на знищення вражаючого чинника і відновлення пошкоджених тканин.

Запалення проявляється характерними змінами в мікро-циркуляторному руслі і сполучній тканині.

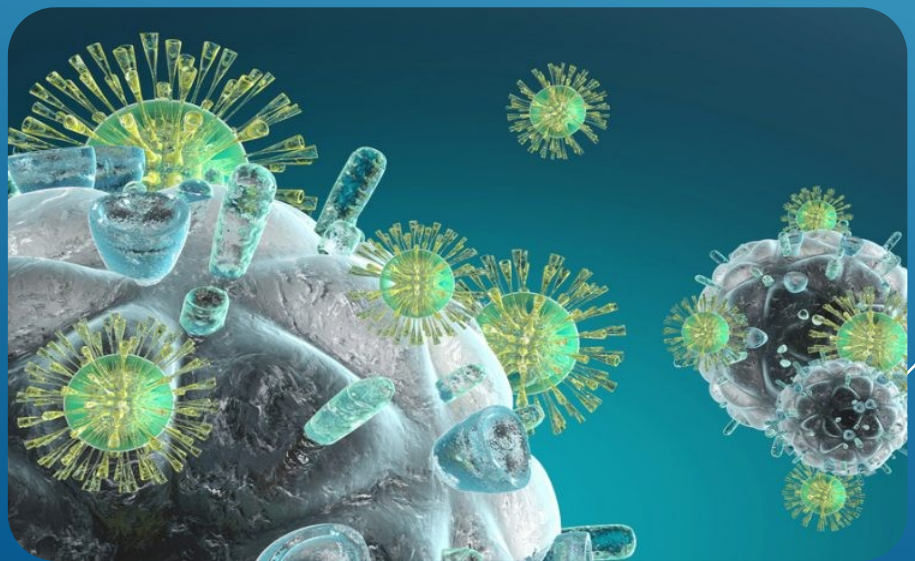

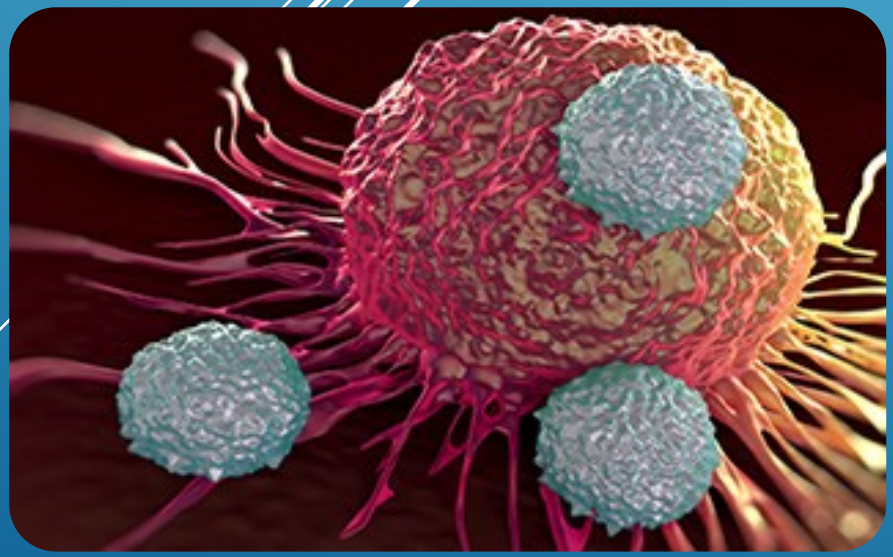

«ПЕНТАДА ЗАПАЛЕННЯ» – 5 класичних ознак запалення



Луцій Корнелій Цельс

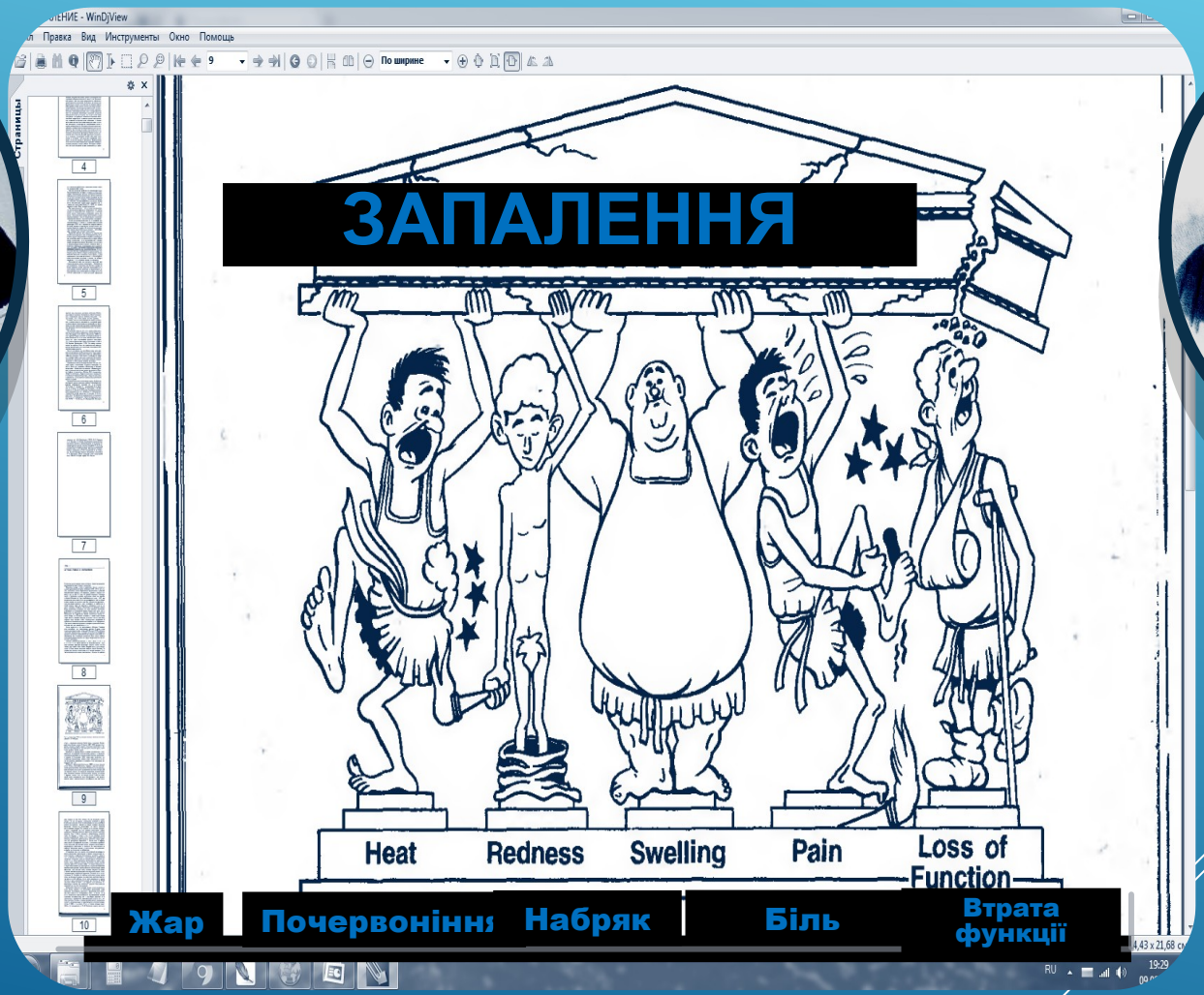

Клавдій Гален

ФУНКЦІЇ ЗАПАЛЕН

1) Ізоляція пошкоджуючого чинника
2) Створення оптимальних умов для відновлення
3) джуючого чинника
4) Знищення

Біологічний сенс запалення полягає у відмежуванні і ліквідації джерела ушкодження та патогенних чинників, що викликали його, а також у відновленні гомеостазу.

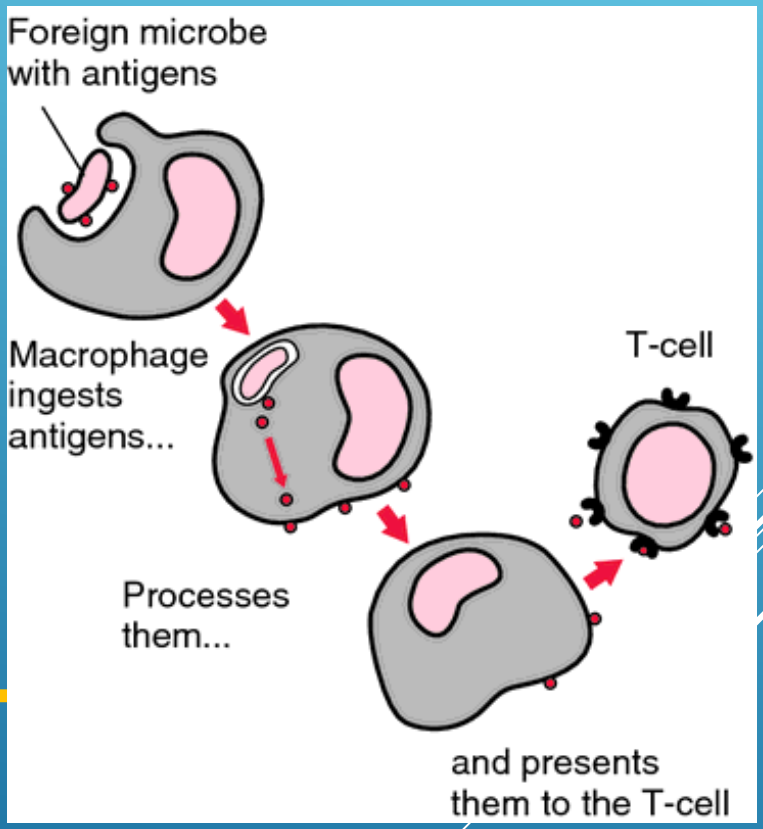

ПАТОГЕНЕЗ ЗАПАЛЕННЯ

1) Ушкодження від дії флогогенного агента (первинна альтерація)

2) Вихід з клітин і утворення БАР - медіаторів запалення, звільнення і активація лізосомальних ферментів (вторинна альтерація)

3) Порушення мікроциркуляції, підвищення проникності судинної стінки (ексудація)

4) Розмноження клітин (проліферація)

5) Ліквідація дефекту (регенерація)

КЛАСИФІКАЦІЇ ЗАПАЛЕНЬ

ТИПИ ЗАПАЛЕНЬ

За тривалістю:

- **Гостре** - триває декілька хвилин або годин.
- **Підгостре** - декілька днів або тижнів.
- **Хронічне** - триває від декількох місяців до довічного з моментами ремісії і загострення.

За переважаючим компонентом:

- **Альтеративне**
- **Ексудативне**
- **Проліферативне**

За вираженністю реакції організму:

- **Нормоергічне** - адекватна реакція організму, що відповідає характеру і силі дії патогенного подразника. –Гіперергічне - значно підвищена реакція.
- **Гіпоергічне та анергічне** - слабка або відсутня реакція (у літніх людей (старше 60-ти), при недостатньому живленні і авітамінозі, у ослаблених і виснажених людей).

За локалізацією:

- **Паренхіматозне**
- **Інтерстиціальне**
- **Змішане**

За типом тканинної реакції:

- **Специфічне**
- **Неспецифічне (банальне)**

ФОРМИ ЗАПАЛЕНЬ

- **Альтеративне**
- **Ексудативне**
  - Серозне
  - Фібринозне
    - Дифтеритичне
    - Крупозне
  - Гнійне
  - Гнилостне
  - Геморагічне
  - Катаральне
  - Змішане
- **Проліферативне**
  - Гранульоматозне
  - Проміжне (інтерстиціальне)
  - Запалення з утворенням поліпів та гостроконечних кондилом
  - Запалення навколо паразитів та чужорідних тіл (холангіт, уретрит, кіста)
- **Специфічне** – розвивається при таких захворюваннях як туберкульоз, сифіліс, лепра, склерома

ГОСТРЕ ЗАПАЛЕННЯ

- Коротка тривалість (від декількох хвилин до декількох днів,але не більш 6 тижнів)
- Розвиток ексудативної реакції
- Вихід із судин рідких складових частин та білків плазми
- Міграція лейкоцитів, головним чином нейтрофілів

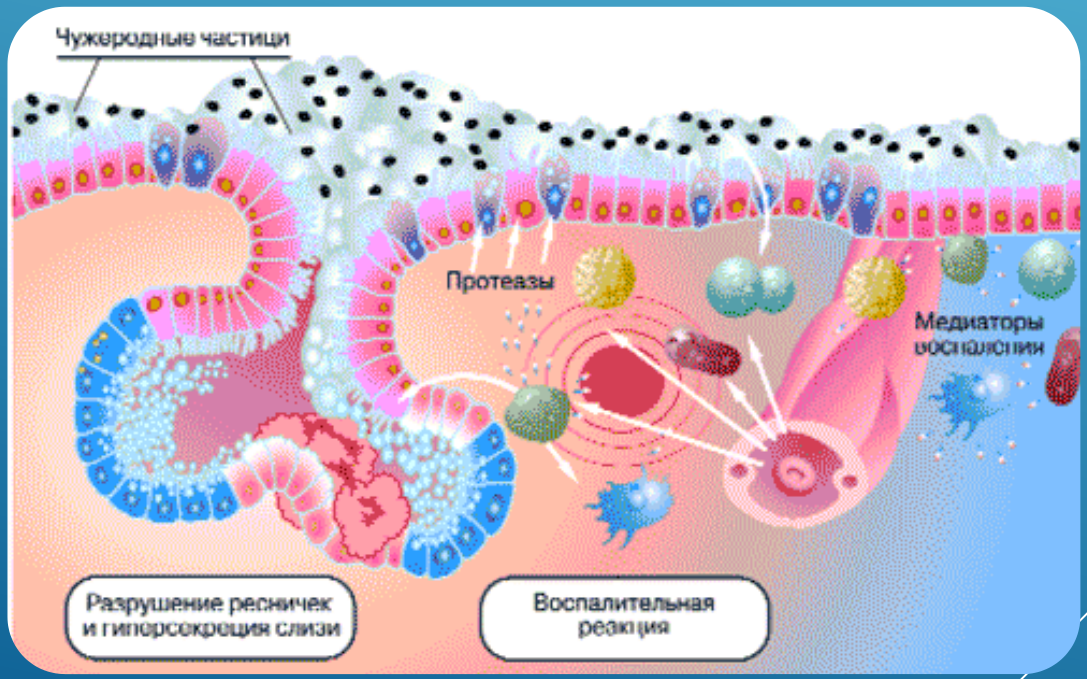

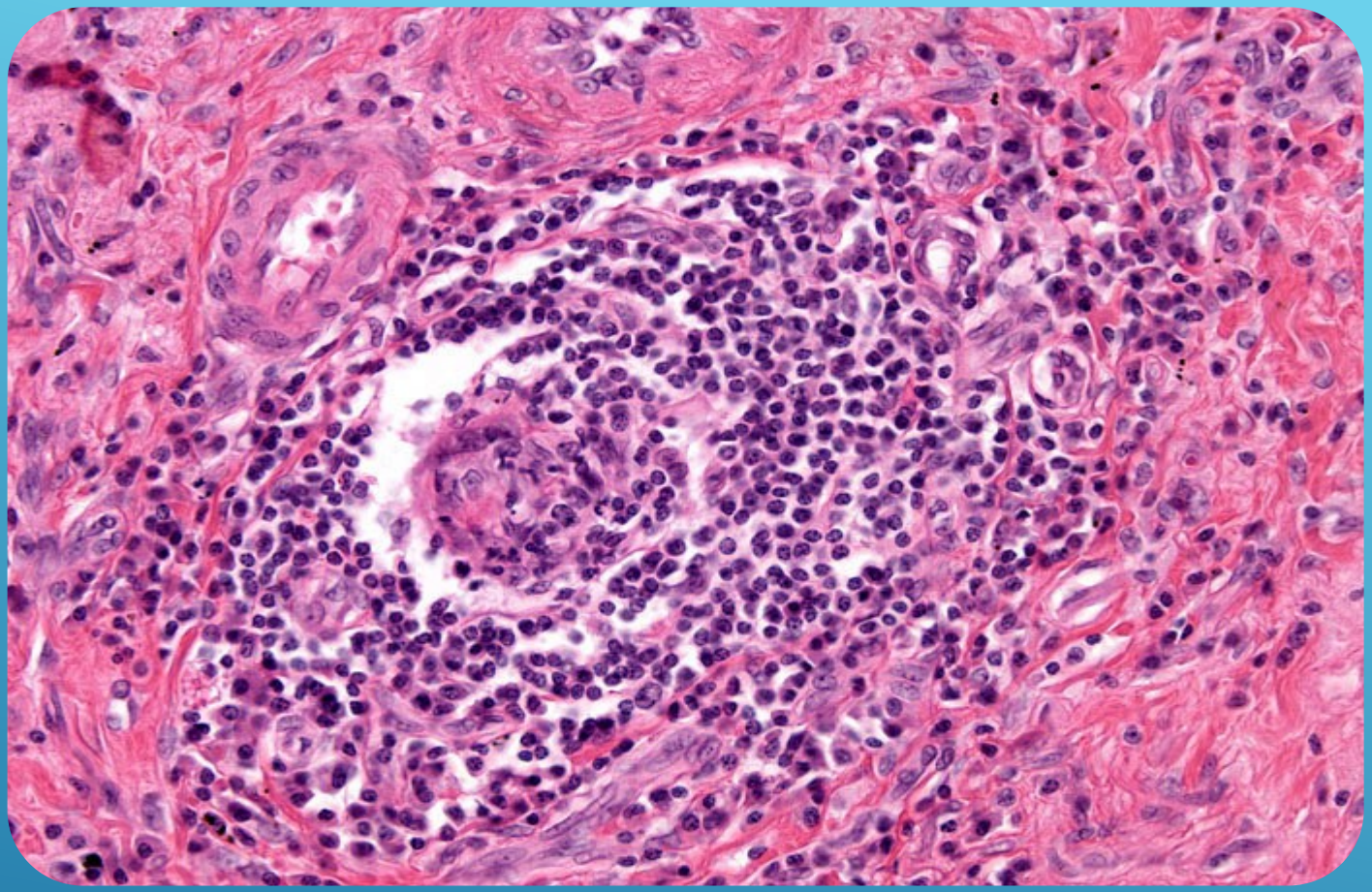

ЗМІНЕННЯ ЕПІТЕЛІЮ ПРИ ГОСТРОМУ ЗАПАЛЕННІ

ХРОНІЧНЕ ЗАПАЛЕННЯ

- Більш тривала течія
- У запальному інфільтраті переважають лімфоцити і макрофаги
- Проліферація кровоносних судин і сполучної тканини

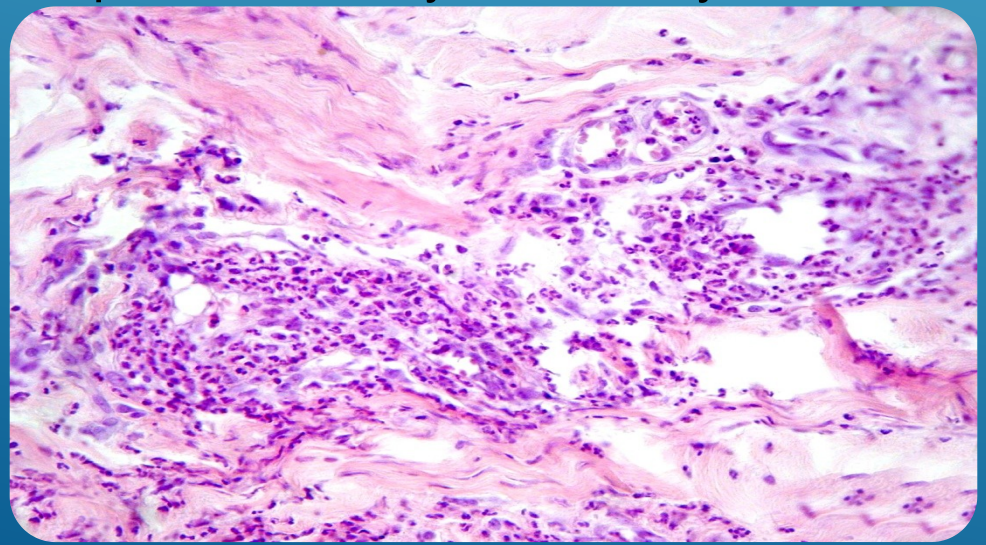

АЛЬТЕРАТИВНЕ

- Альтеративне (паренхіматозне) запалення характеризується наявністю ушкодження тканини, в основному паренхіми органу. Починається воно відразу поширеними процесами, починаючи від каламутного набрякання і кінчаючи некротичними змінами.
- Етіологія альтеративпого запалення різноманітна. Воно виникає при дії на організм різних токсичних речовин, вірулентних бактерій, а також розвивається в сенсибілізованому організмі при дії на тканині дозволяючого чинника.
- Прикладами гострої форми альтеративного запалення можуть бути:

- гострий міокардит при злоякісному ящурові ("тигрове" серце);
- казеозна пневмонія при туберкульозі;
- гострий альтеративный гепатит.

МЕХАНІЗМИ ЗАПАЛЕННЯ

ЕТІОЛОГІЯ ЗАПАЛЕННЯ

Екзогенні чинники:
- патогенні мікроорганізми
- токсини рослин і тварин
- стороння плазма крові,
- сироватка (напр., при вакцинації)
- трансплантати

Ендогенні чинники:
продукти деструкції тканин, що активувалися, умовно-патогенною мікрофлорою
- комплексами “антиген-антитіло - комплемент"
- продуктами нормального або порушеного метаболізму

Фізичні чинники:
- механічна травма тканин
- висока або низька температура
- радіація
- проникнення чужорідного тіла
- травма (розрізи, уколи, забиття)

Хімічні чинники:
- органічні або неорганічні кислоти (лактат, піруват та ін.)
-лугу, мінер.і орган. в-ва
- продукти метаболізму
-компоненти біологічних рідин
-лікарські засоби, що вводяться в тканини (CaCl2, KCl, NaCl, камфара, вітаміни)

БІОЛОГИЧНІ ЗБУДНИКИ ЗАПАЛЕННЯ

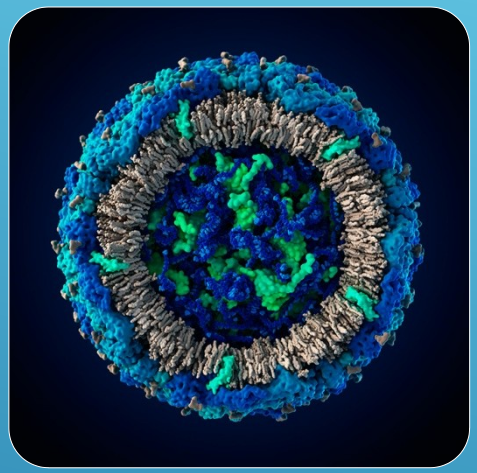

Віруси
та ін. неклітинні агенти (пріони)

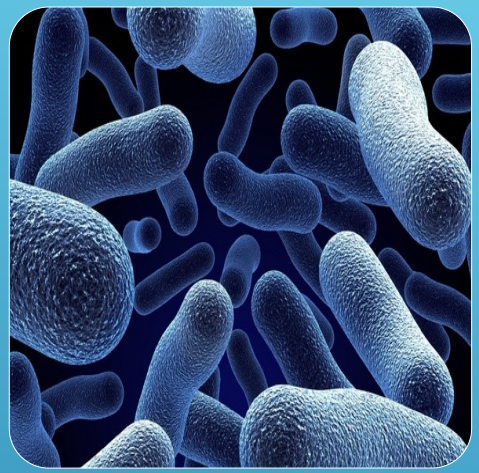

Бактерії
в т.ч. ріккетсії, мікоплазми, актиноміцети

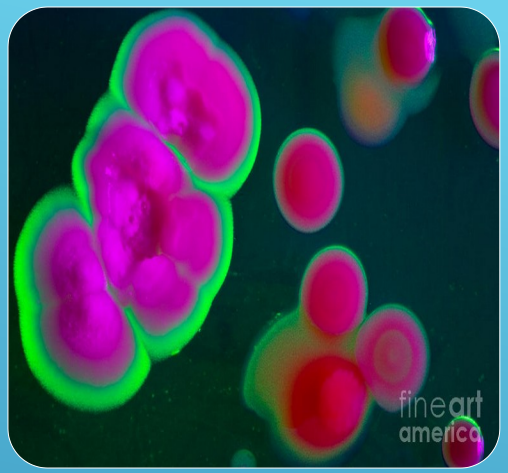

Гриби:
зигоміцети, аскоміцети, базидіоміцети

Найпростіші

Гельмінти

СТАДІЇ ЗАПАЛЕННЯ

- **Альтерація** - ушкодження клітин і тканин.
- **Ексудація** - вихід рідини і клітин крові із судин в тканини і органи.
- **Проліферація** (- продуктивна стадія) - розмноження клітин і розростання тканини, внаслідок яких відбувається відновлення цілісності тканини (репарація).

ЛЕННЯ

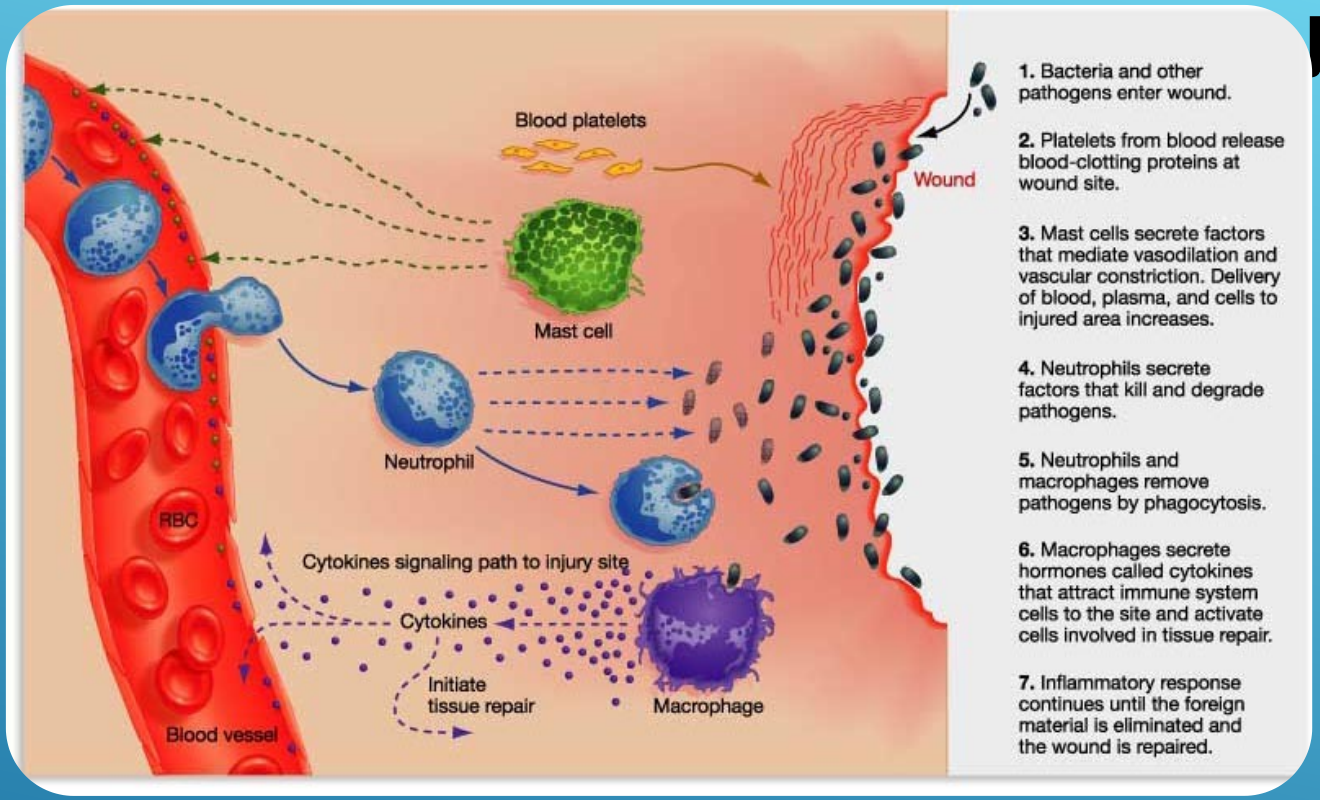
Blood platelets
Wound
Mast cell
Neutrophil
RBC
Cytokines signaling path to injury site
Cytokines
Initiate
tissue repair
Macrophage
Blood vessel
1. Bacteria and other pathogens enter wound.
2. Platelets from blood release blood-clotting proteins at wound site.
3. Mast cells secrete factors that mediate vasodilation and vascular constriction. Delivery of blood, plasma, and cells to injured area increases.
4. Neutrophils secrete factors that kill and degrade pathogens.
5. Neutrophils and macrophages remove pathogens by phagocytosis.
6. Macrophages secrete hormones called cytokines that attract immune system cells to the site and activate cells involved in tissue repair.
7. Inflammatory response continues until the foreign material is eliminated and the wound is repaired.

МЕДІАТОРИ ЗАПАЛЕННЯ

КЛІТИННІ МЕДІАТОРИ ЗАПАЛЕННЯ

- **Гістамін** (тучні клітини, базофіли, тромбоцити)
- **Серотонін** (тромбоцити)
- **Лізосомні ферменти**
- **Простагландини**
- **Лейкотрієни**
- **Фактори, що активують тромобцити**
- **Активні радикали кисню**
- **Оксид азота**
- **Цитокіни** ІЛ-1, ІЛ-6, ФНО

МЕХАНІЗМ ДІЇ ГУМОРАЛЬНИХ МЕДІАТОРІВ

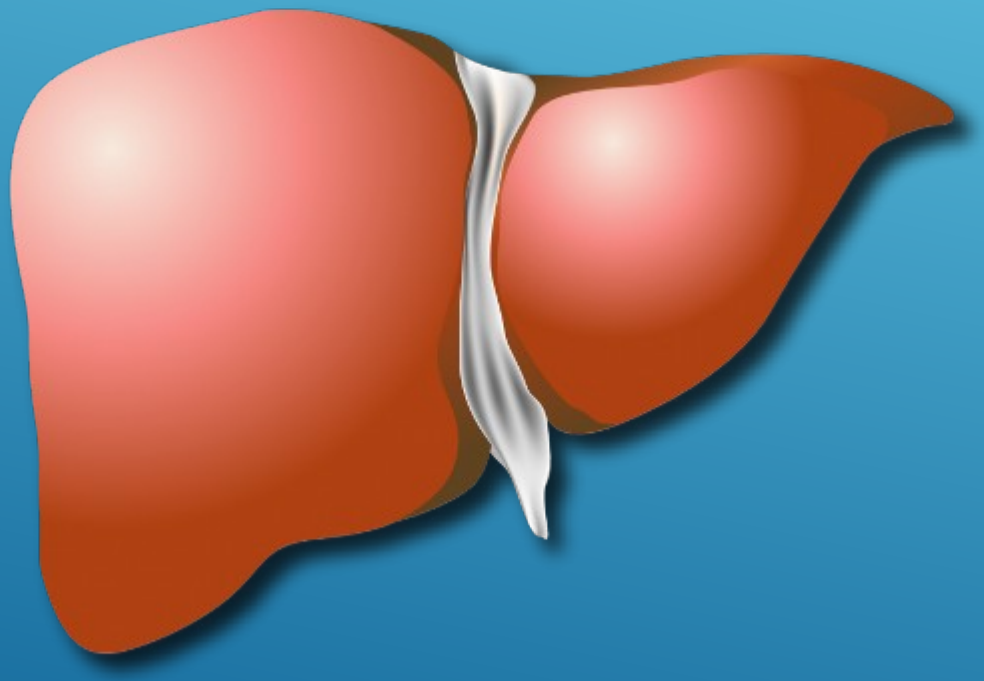

Активація фактора Хагемана

Активація калікреїн-кинінової системи

Активація згортуючої та протизгортуючої систем

ПРОМІЖНІ МЕДІАТОРИ ЗАПАЛЕННЯ

Цитокіни (раніше іменовані монокінами і лімфокинами) : - інтерлейкіни: ІЛ-1А, ІЛ- 1 (3), ІЛ- 2, ІЛ- 4, ІЛ - 6, ІЛ - 8, ІЛ- 10, ІЛ- 12, ІЛ- 16, ІЛ- 18, ІЛ- 22

Рецепторный антагоніст;

Інтерферони: ІФ-а, ІФ-3, ІФ-ɣ;

Хемокіни - фактори хемотаксису гранулоцитів, лімфоцитів, моноцитів;

Лейкокіни (лізосомальні гідролази, катіонні білки, білки гострої фази запалення, фібронектин тощо);

Кейлони, антикейлони тощо

Мітогенні чинники - фактори, стимулюючі поділ клітин; фактори зростання, фактори, стимулюючі зростання клітин і тканин;

- чинники некрозу пухлин (особливо ФНОα);

Колоніє-стимулюючі чинники - чинники, що активують білий та червоний паросток кісткового мозку;

- бактерицидні, цитолітичні і інші чинники;

- оксиду азот макрофагів, нейтрофілів, тромбоцитів.

КЛІТИНИ ЗАПАЛЕННЯ

- **Основними клітинними чинниками запалення є клітини крові**
- **Кров складається з плазми і формених елементів**

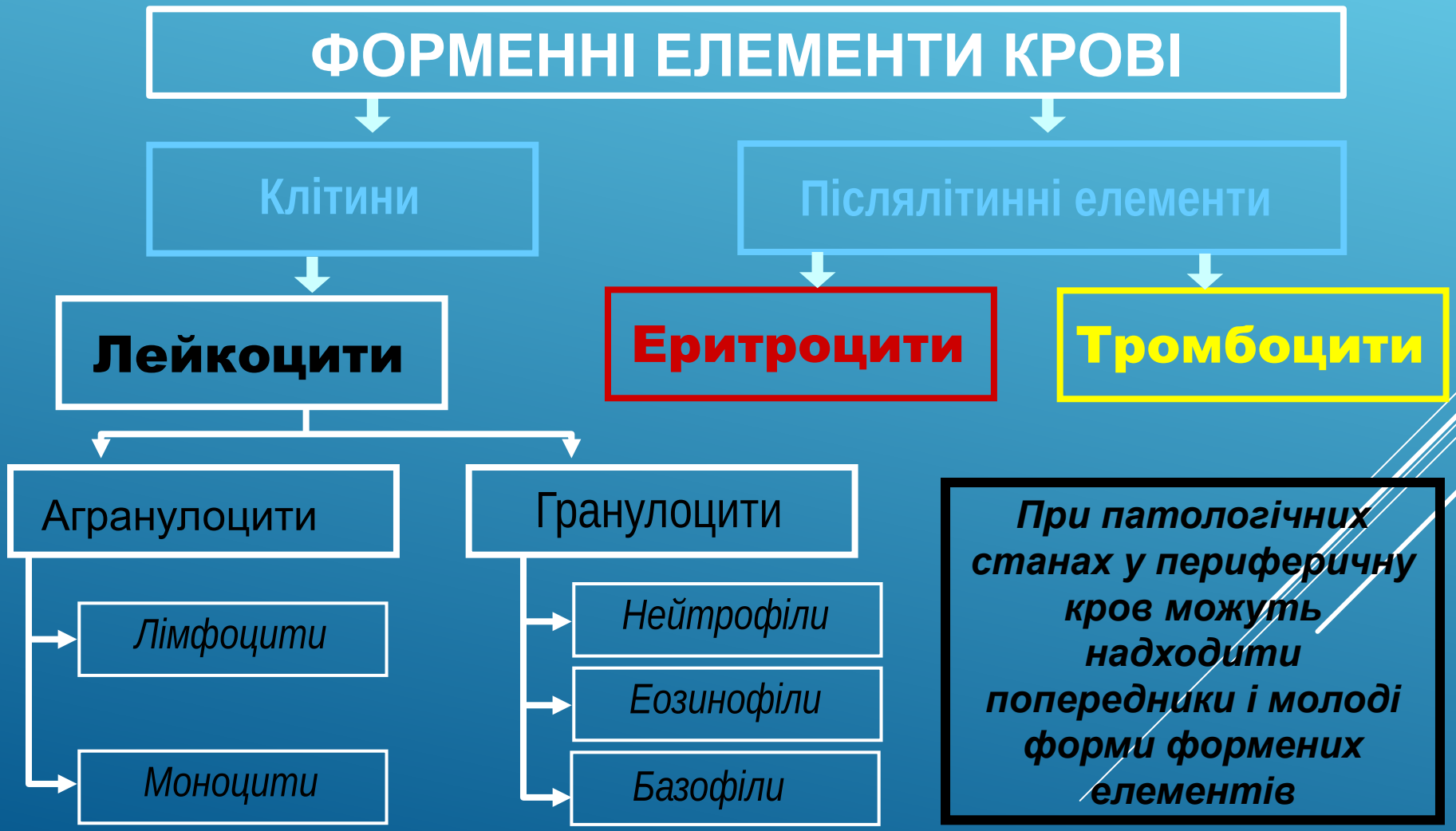

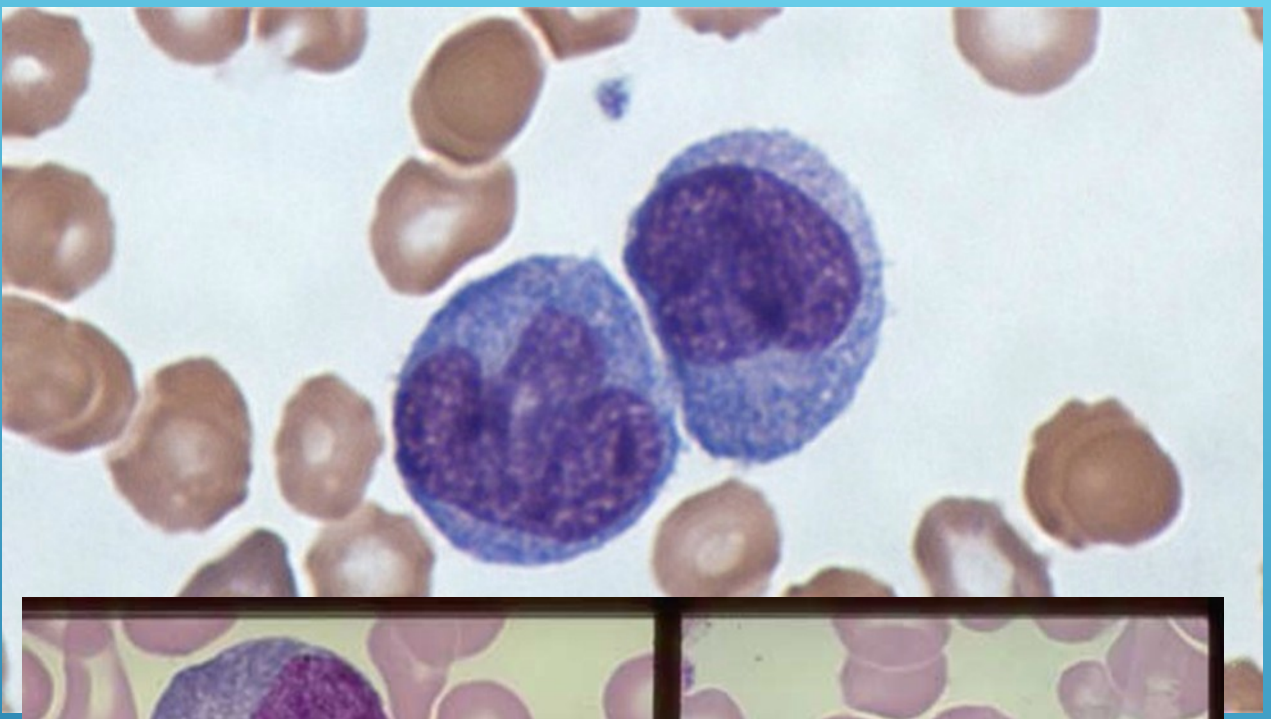

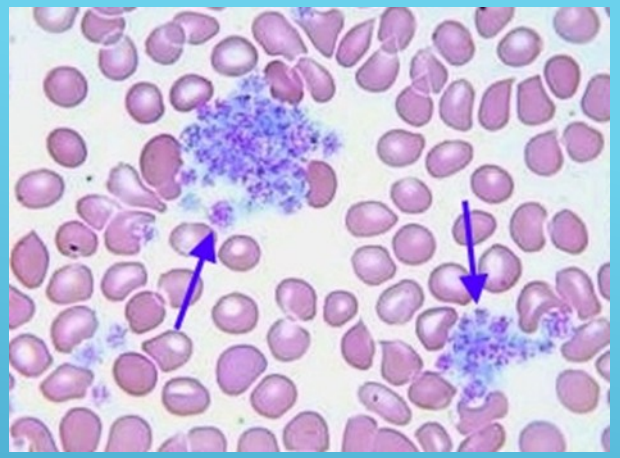

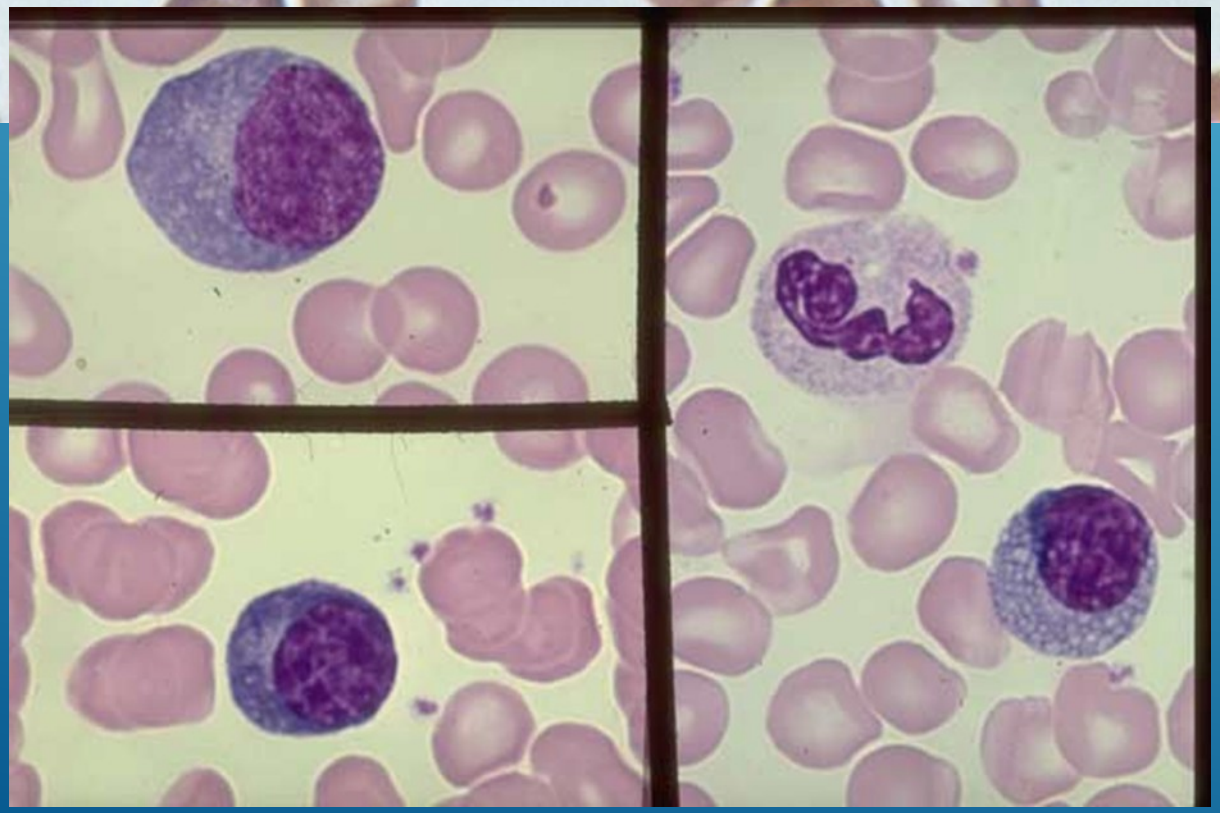

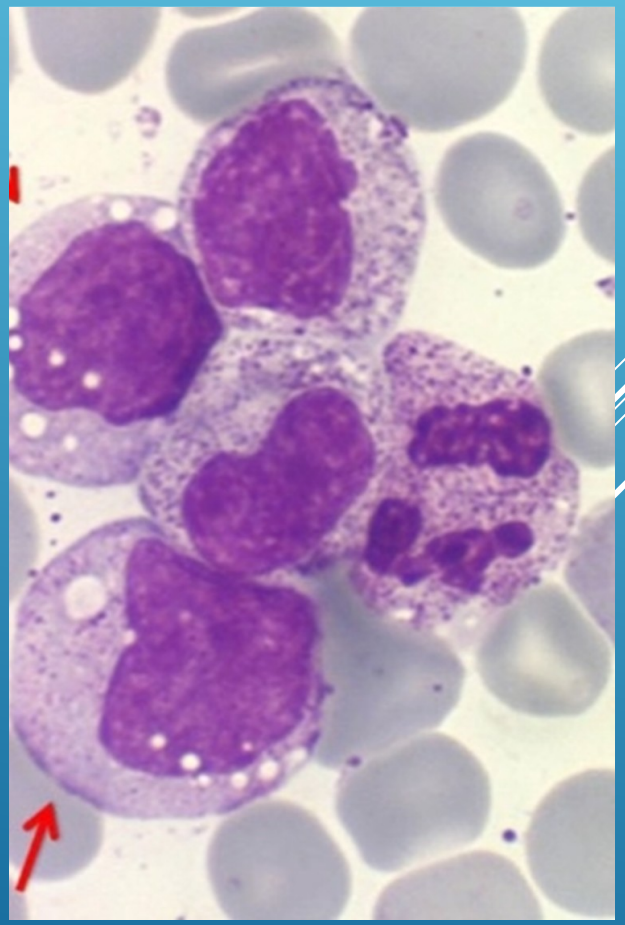

- Крайовий стан лейкоцитів у внутрішньої стінки судин
- Вхід посудин через стінку судини
- Рух лейкоцитів у вогнищі запалення

МІГРАЦІЯ ЛЕЙКОЦИТІВ - ВХІД ЛЕЙКОЦИТІВ У ВОГНИЩЕ ЗАПАЛЕННЯ

1. Нейтрофіли

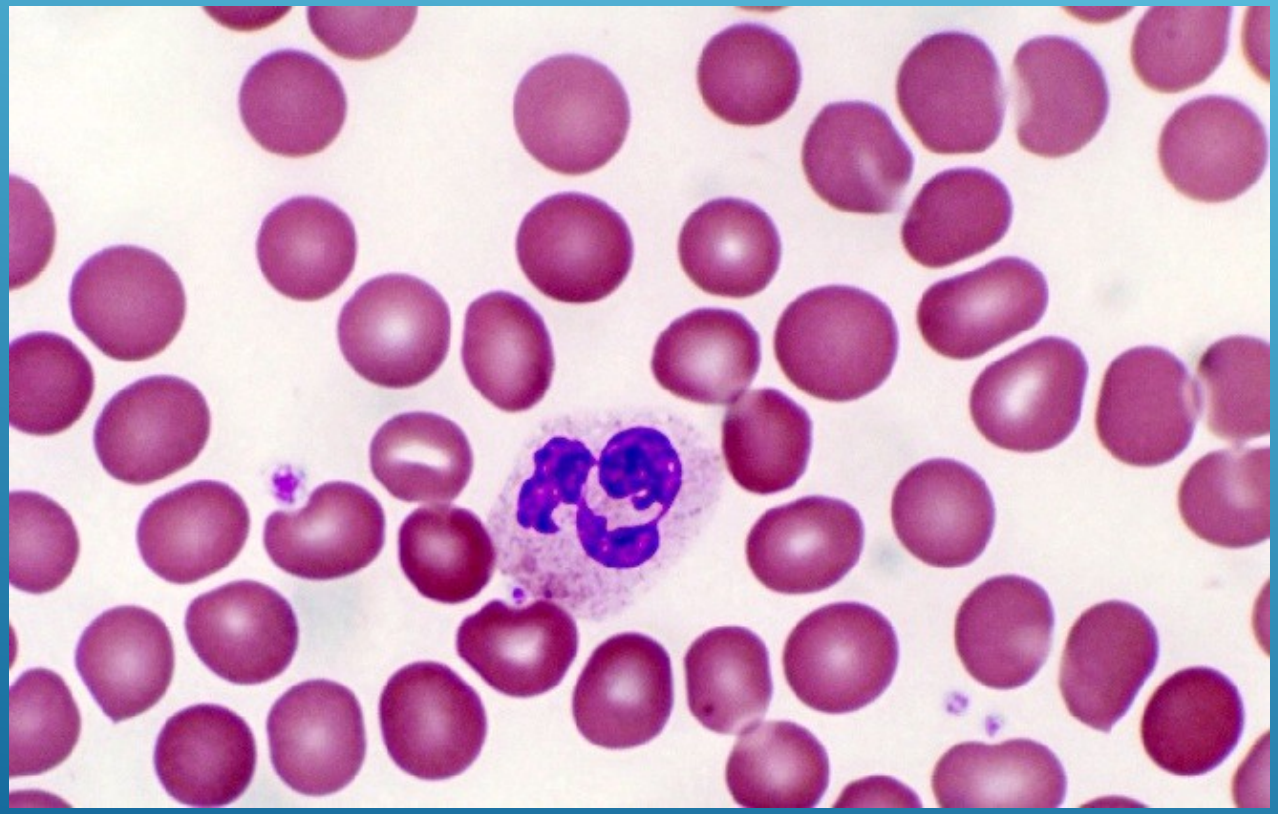

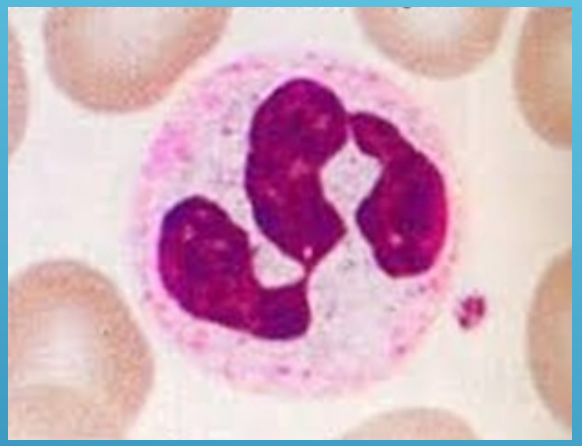

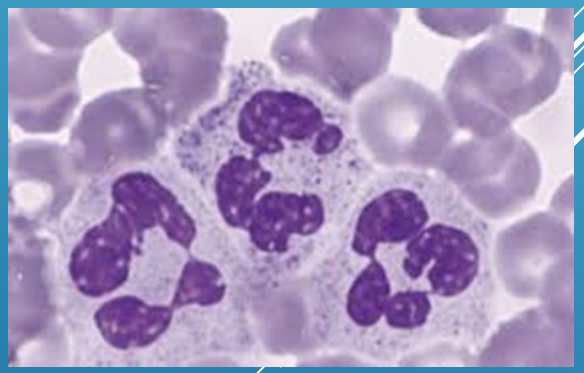

МОРФОЛОГІЧНА ХАРАКТЕРИСТИКА

- Розмір клітин коливається в межах 10-12 мкм.
- Велику частину клітини займає блідо-рожева цитоплазма з численною нерівномірною дрібною зернистістю, забарвленою в рожевувато-синій або фіолетовий колір.
- **У нормі в крові виявляють палочкоядерні і сегментоядерні нейтрофіли.**
- Ядро **палочкоядерного нейтрофілу** має форму зігнутої палички (стрічки) і в тонких місцях містить компактні безперервні нитки базихроматину.
- У **сегментоядерного нейтрофілу** ядро розділене на окремі сегменти різної величини і форми, які пов'язані оболонкою ядра. Базихроматин ядра зазвичай скупчуються в окремі грубі грудочки, переважно по його периферії, забарвлюючи ядро в темно-фіолетовий колір. Кількість сегментів у сегментоядерного нейтрофіла частіше коливається від 2 до 5. Нейтрофіли з великою кількістю сегментів (8-12 і більше), так звані **полісегментовані**, трапляються при патології (перніціозна анемія, лейкоз тощо).

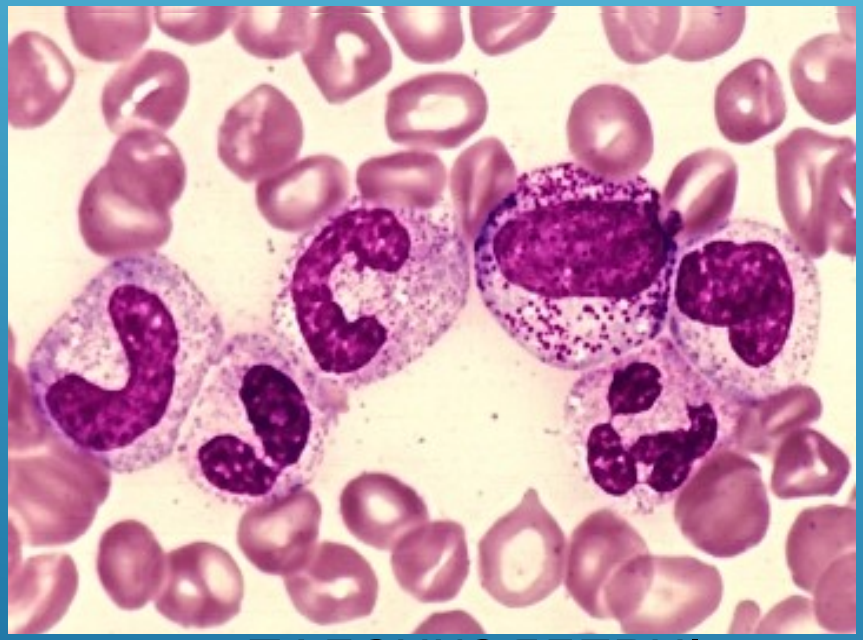

ПАЛОЧКОЯДЕРНІ НЕЙТРОФІЛИ

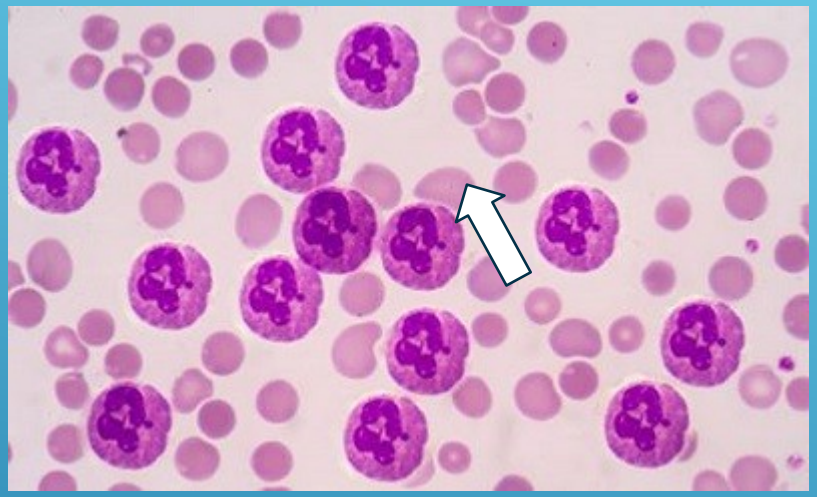

СЕГМЕНТОЯДЕРНІ НЕЙТРОФІЛИ

КІНЕТИКА НЕЙТРОФІЛІВ

- **Тривалість життя нейтрофілів складає 14 днів.**
- **Місце утворення нейтрофілів - КМ, в синусах якого клітини проводять до 5 днів, складаючи так званий кістковомозковий резерв (за чисельністю він в 10-20 разів перевершує кількість нейтрофілів в судинному руслі).**
- **З КМ нейтрофіли поступають в кров. Час перебування нейтрофілів в крові складає 8-10 годин. Внутрішньосудинний пул нейтрофілів ділиться на 2 складові:**
  - **Циркулюючий пул - це ті клітини, які циркулюють по судинах.**
  - **Маргінальний (пристеночный) пул - це крайовий резерв (запас), що складається з нейтрофілів, які займають пристінкове положення в судинах. Ці клітини можуть бути переведені в циркуляцію у разі потреби (при інфекції, запаленні і так далі).**
  - **Пристінковий і циркулюючий пули здатні до взаємного обміну, їх співвідношення ≈1.**
- **З крові нейтрофіли можуть йти в тканині, де продовжують жити 2-3 дні.**

ФУНКЦІЇ НЕЙТРОФІЛІВ

- **ФАГОЦИТОЗ БАКТЕРІЙ І ПРОДУКТІВ РОЗПАДУ ТКАНИН**
  Фагоцитоз має наступні фази:
- 1) розпізнавання
- 2) поглинання -після розпізнавання нейтрофілом сторонній об'єкт поглинається клітиною, в якій формується обмежена мембраною вакуоль, названа фагосомой, яка при злитті з лізосомами утворює фаголізосому.
- 3) руйнування мікроорганизмів
- **ПРОДУКЦІЯ ІНТЕРФЕРОНУ** (противірусна дія)
- **ЦИТОТОКСИЧНА ДІЯ:**
  Нейтрофіли містять лізоцим і катіонні білки, які змінюють проникність клітинних мембран бактерій внаслідок чого бактерії руйнуються і знищуються мікрофагами
- **УТВОРЮЮТЬ РЕЧОВИНИ, СТИМУЛЮЮЧІ РЕГЕНЕРАЦІЮ ТКАНИНИ**
- **НЕТОЗ**
  Коли нейтрофільний гранулоцит виявляє патогенний мікроорганізм, в його ядрі починаються складні процеси: воно руйнується з утворенням окремих ниток хроматину, йде інтенсивне накопичення радикалів і різних токсичних речовин, що перешкоджають нормальному функціонуванню живих клітин. Гранули клітин вивільняють ферменти і речовини з бактерицидними властивостями. Потім руйнується оболонка нейтрофіла, і увесь набір речовин потрапляє в міжклітинний простір. У таких умовах бактеріальна клітина дуже швидко гине. Цей механізм відкритий в 2004 р.

СТАДІЇ ФАГОЦИТОЗУ:

2. Еозинофіли

МОРФОЛОГІЧНА ХАРАКТЕРИСТИКА

- Клітина діаметром 12-17мкм
- має дволопатеве ядро (у вигляді пенсне)
- великі гранули оранжево-червоного (кармінового) кольору
- період циркуляції в крові - 2 години
- на відміну від нейтрофілів, здатні до
- повернення з тканин назад до крові

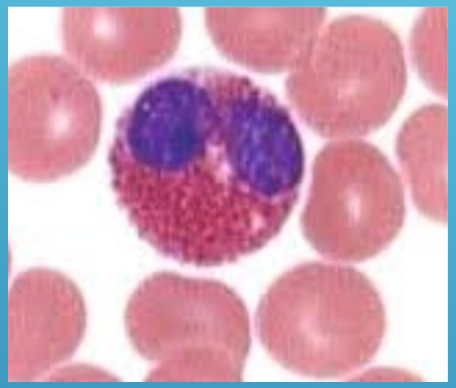

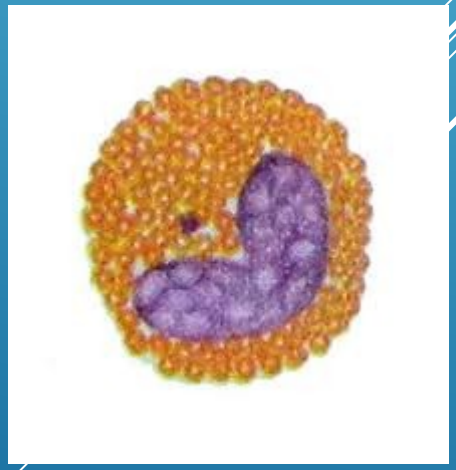

ФУНКЦІЇ ЕОЗИНОФІЛІВ

- Беруть участь в алергічних реакціях за рахунок ферменту гістамінази, яка руйнує гістамін
- перешкоджають генералізації інфекції
- антигельмінтна функція
- знешкоджують і руйнують токсини білкового походження
- здатні до фагоцитозу і утворення активних форм кисню

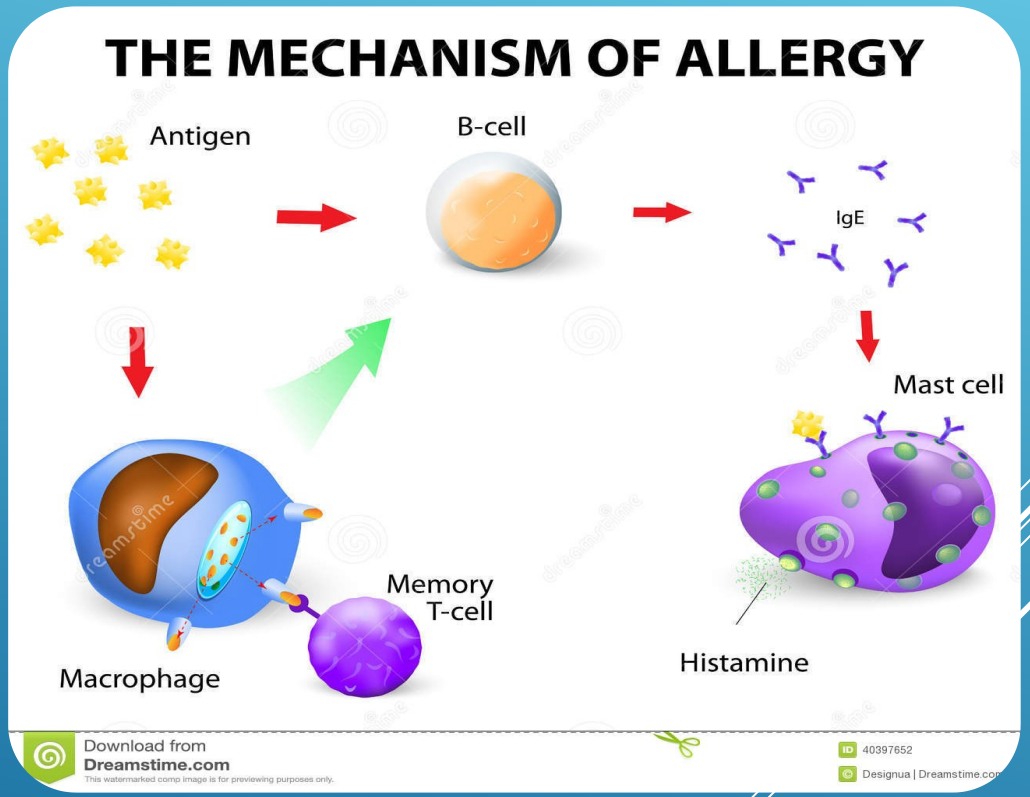

3. Базофіли

МОРФОЛОГІЧНА ХАРАКТЕРИСТИКА

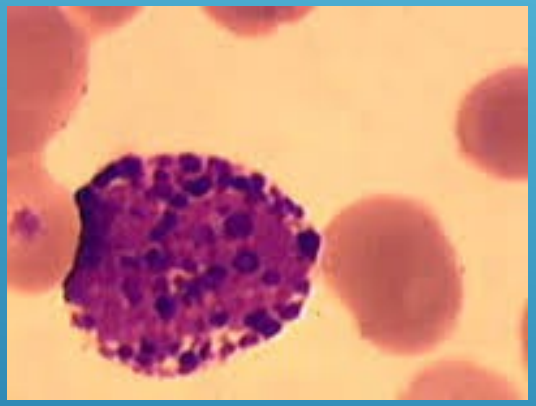

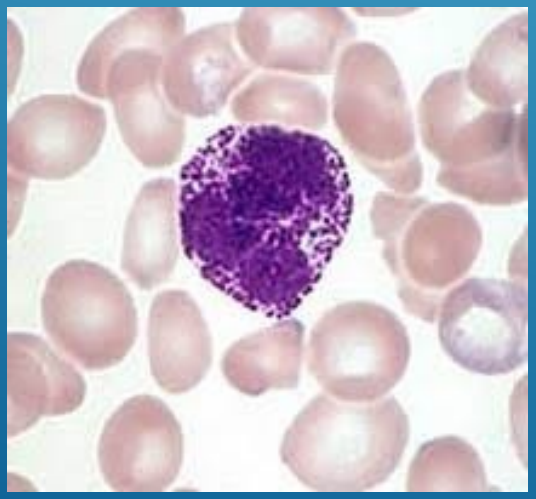

Найнечисленніші представники лейкоцитів. Від загальної кількості лейкоцитів вони складають усього 0,5-1%, що обумовлює труднощі їх виявлення в мазках крові.

Діаметр базофілів в мазку ~ 10-15 мкм.
У крові вони циркулюють впродовж 4-8 годин, а потім мігрують в тканини.

- Ядро базофіла розділене на неправильні долі, які важко розрізнити через велику кількість гранул.
- Органели цитоплазми нечисленні: містяться специфічні (метахроматичні) і неспецифічні (азурофільні) лизосомоподобные гранули.
- Специфічні гранули (числом до 400) великі, (3 = 0,5-1,5 мкм, метахроматичные (азуром II забарвлюються у фіолетовий колір), містять пероксидазу, гістамін, гепарин, субстанцію повільної анафілаксії, АТФ, хемотаксические чинники нейтрофілів і эозинофилов. Гепарин перешкоджає згортанню крові, запобігає утворенню кров'яного згортка і фібрину.
- Гістамін підвищує проникність кровоносних судин, призводячи до розсовування ендотеліоцитів один від одного, внаслідок чого розвивається набряк тканини за рахунок виходу плазми і/або формених елементів крові з кровотоку в тканини. Субстанція повільної анафілаксії викликає стійке скорочення гладких міоцитів бронхів, розширення кровоносних судин і збільшення їх порозності.

Базофильный гранулоцит

ФУНКЦІЇ БАЗОФІЛІВ

- регуляція процесів згортання крові і проникності посудин (гепарин перешкоджає згортанню крові у вогнищі запалення)
- участь в імунних реакціях. Базофіли, як і еозинофіли, беруть участь в імунних запальних реакціях (гіперчутливість)
- гістамін розширює капіляри, що сприяє розсмоктуванню і загоєнню
- фагоцитоз і захист від інфекцій

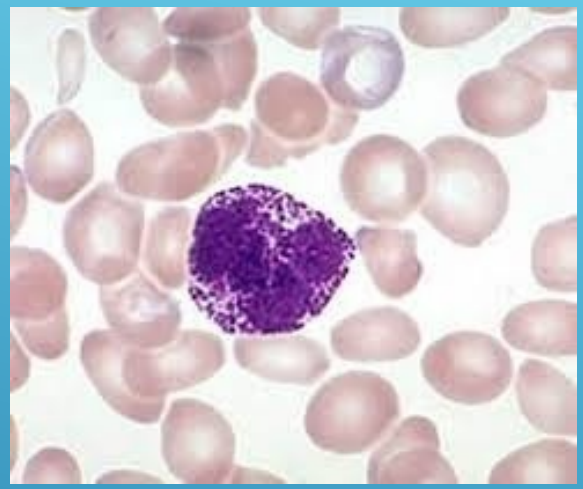

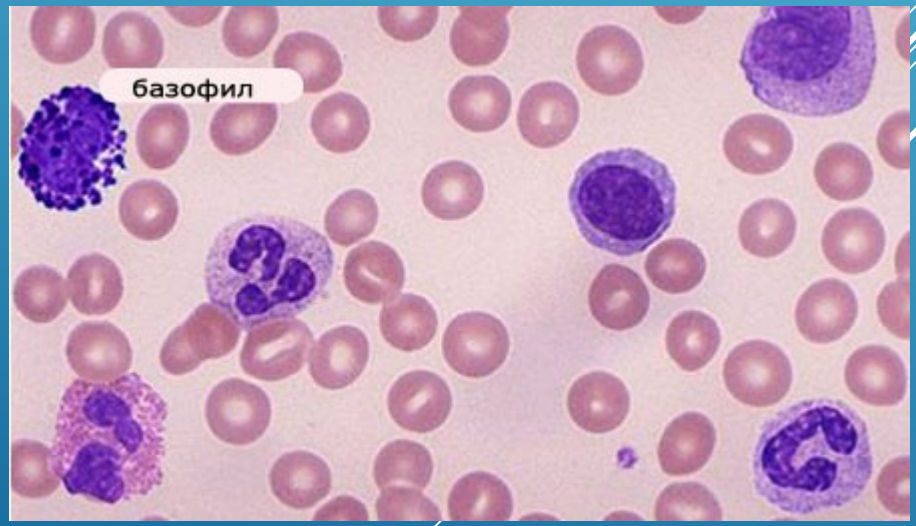

4. Лімфоцити

МОРФОЛОГІЧНА ХАРАКТЕРИСТИКА

- Невеликі розміри: 7-10 мкм в діаметрі.
  Їх розмір більший, ніж у еритроцитів, проте набагато менше порівняно з гігантами-макрофагами, які можуть бути в 2-7 разів більше їх.
- З особливостей лімфоцитів можна відмітити такі їх особливості як наявність круглого або овального, великого ядра і відсутність зернистості в цитоплазмі. Це дуже важливі риси, завдяки яким нормальні лімфоцити відрізняються від інших лейкоцитів.
  Цитоплазми в лімфоциті може бути мало або багато, в першому випадку їх називають **узкоплазменними**, в другому - **широкоплазменними**

ВИДИ ЛІМФОЦИТІВ

- За розміром
- великі
- малі
- За функціями:
- Т-лімфоцити
- В-лімфоцити
- NK-клітини

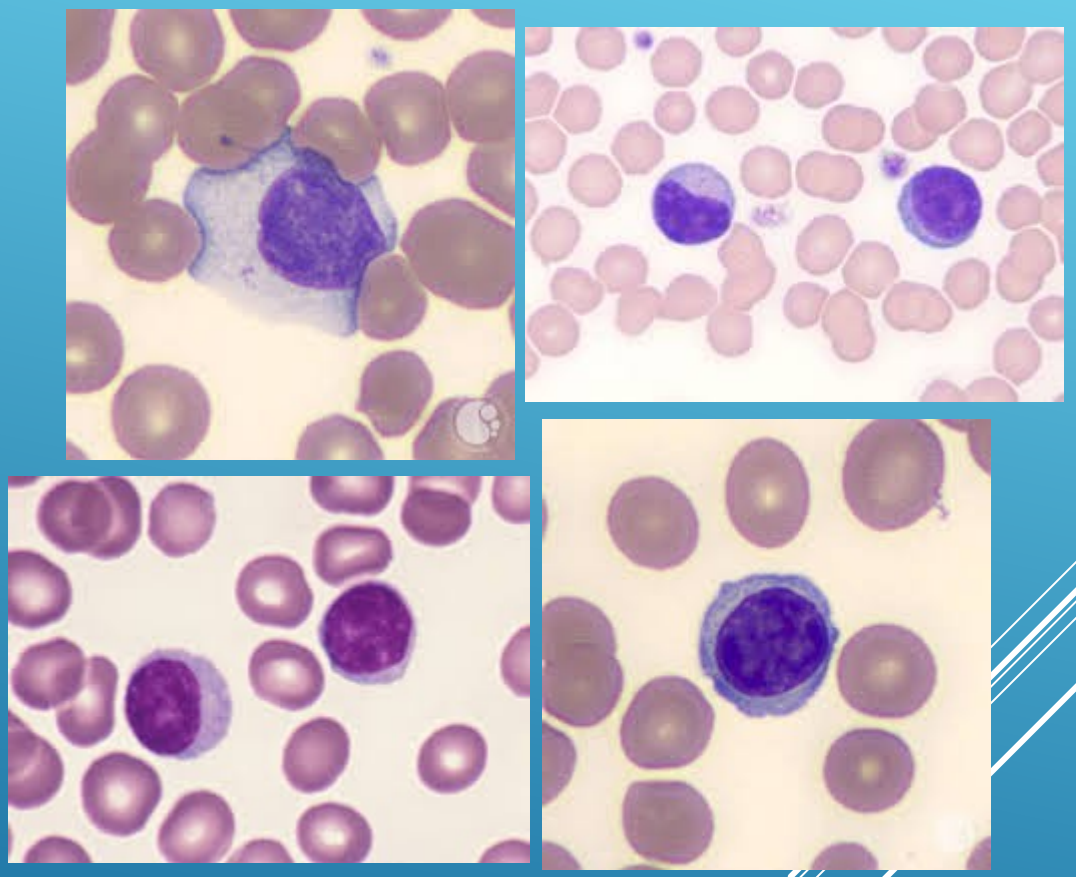

ФУНКЦІЇ ЛІМФОЦИТІВ

- **Т-лімфоцити** відповідають за цитотоксичний, клітинний імунітет: вони вступають із сторонніми об'єктами, що потрапили в організм, в контакт, і знищують їх.
- **В-лімфоцити** розпізнають шкідливі частки і виробляють проти них особливі антитіла, забезпечуючи гуморальний імунітет.
- **NK- клітини, або натуральні кілери,** відповідають за збереження нормального клітинного складу організму. Вони розпізнають ракові і інші дефектні клітини і швидко їх ліквідовують.

5. Моноцити

МОРФОЛОГІЧНА ХАРАКТЕРИСТИКА

- **Моноцити** — великі одноядерні лейкоцити, що належать до агранулоцитів, тобто не містять в цитоплазмі азурофільних гранул. Моноцити, як і лімфоцити, мають несегментоване ядро. Але на відміну від лімфоцитів, моноцити мають ядро неправильної форми, в той час як лімфоцити мають округле темне ядро. У крові людини кількість моноцитів від 6 до 8 % від загального числа лейкоцитів. Ядра моноцитів зустрічаються бобовидні, підковоподібні, рідко - часточкові. Цитоплазма моноцитів менш базофильна, чим цитоплазма лімфоцитів. Вона має блідо-голубий колір, але по периферії забарвлюється дещо темніше, ніж біля ядра. У цитоплазмі міститься різна кількість дуже дрібних азурофільних зерен (лізосом), розташованих частіше біля ядра. **Моноцити** циркулюють в крові від 36 до 104 ч.

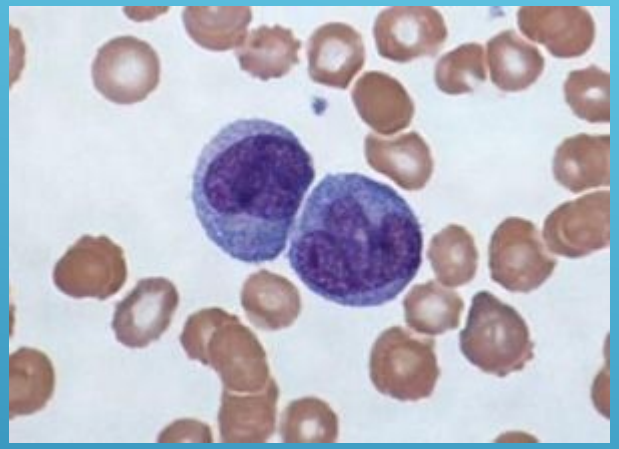

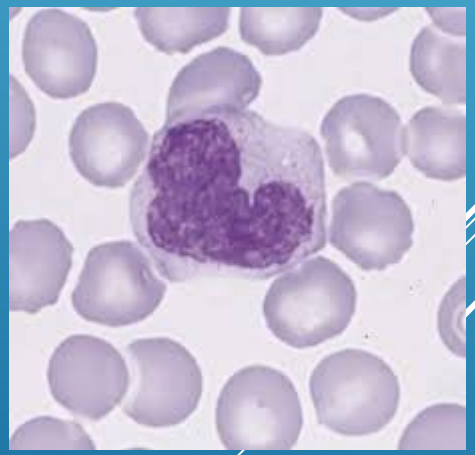

- Після того, як моноцити потрапляють в тканини, вони перетворюються на макрофаги, що виконують специфічні функції залежно від анатомічної локалізації.
- Особливо багаті цими клітинами селезінка, печінка, кістковий мозок і легені, де функція макрофагів полягає у видаленні з крові мікроорганізмів і інших шкідливих часток.
- специфічні функції у відповідних органах виконують також альвеолярні макрофаги, купферівські клітини, клітини мікроглії, дендритні клітини, макрофаги селезінки, очеревини, кісткового мозку і лімфовузлів.

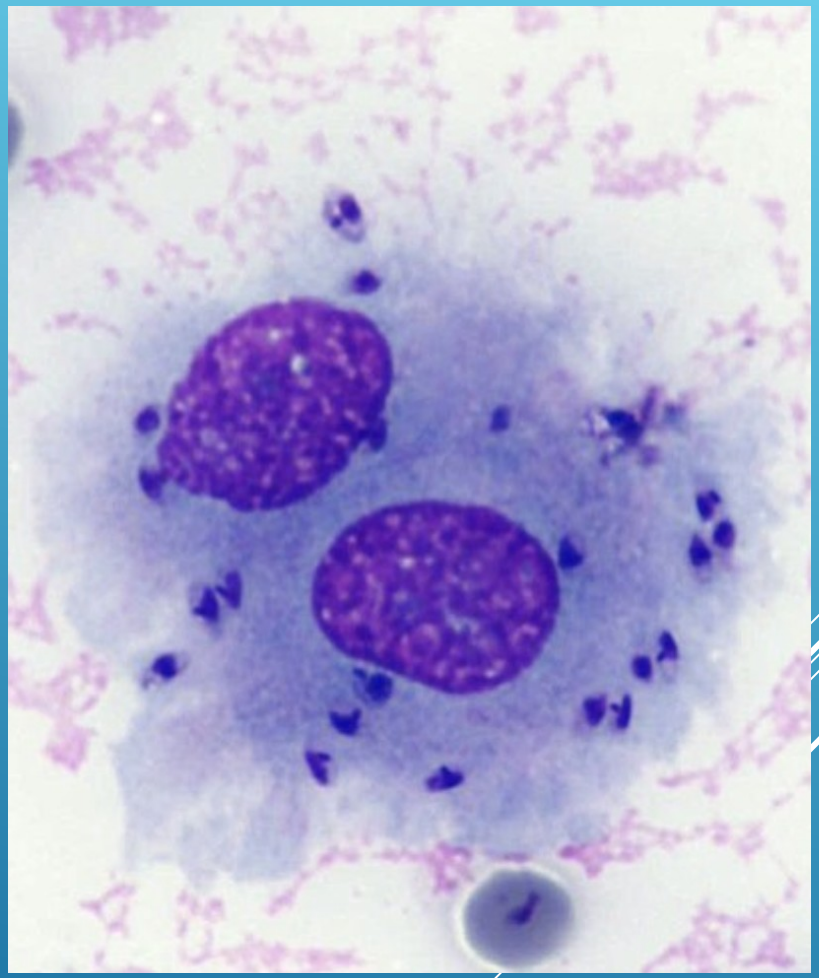

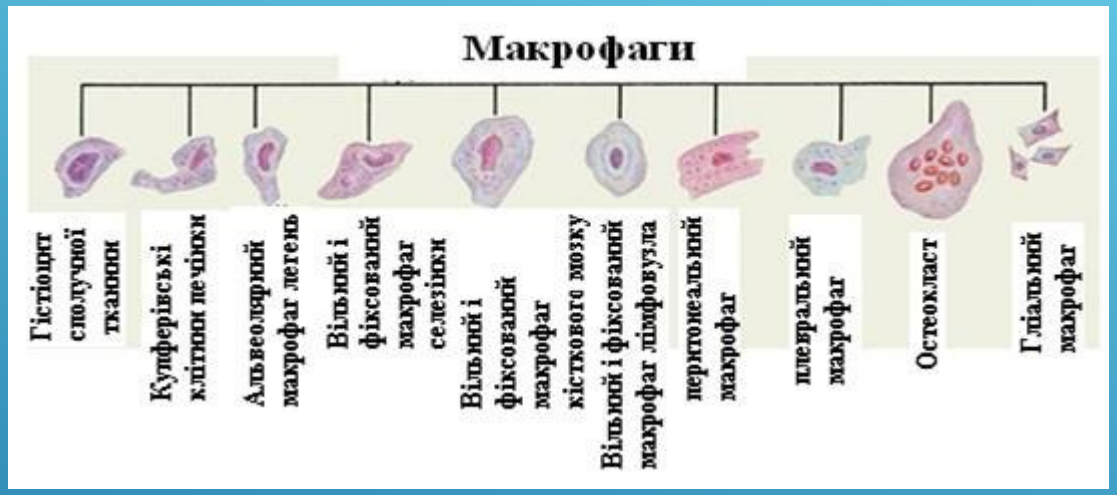

РІЗНОВИДИ МАКРОФАГІВ

ДІАГНОСТИКА ЗАПАЛЕННЯ

ЕКСУДАТИВНЕ ЗАПАЛЕННЯ

- **Эксудація- це складний процес формування запального випоту, джерелами якого є кров, лімфа і місцеві клітини тканини, в якій розвивається запальний процес.**
- **плевральна рідина**
- **асцитична рідина (з черевної порожнини)**
- **перикардіальна рідина**

Для дослідження рідину отримують за допомогою пункції або розрізу. Усю отриману рідину доставляють в лабораторію. Посуд заздалегідь обробляють антикоагулянтом

ЕКСУДАТ

Рідка частина:
вода плазмові білки-
Альбуміни, глобуліни,
фібриноген,
мінеральні солі

Клітинна частина:
нейтрофіли,
лімфоцити,моноцити,
макрофаги, гістіоцити,
епітеліальні клітини,
клітини мезотелію

ВІДМІННОСТІ МІЖ ТРАНССУДАТОМ І ЕКСУДАТОМ

ОЗНАКИ	ТРАНССУДАТ	ЕКССУДАТ
Судинна проникність	Нормальна	Підвищена
Причина утворення	Підвищений гідростатичний тиск, знижений колоідно-осмотичний тиск	Запалення
Щільність	1,005-1,015	1,018 та більше
Кольор	Світло-жовтий	Різний
Мутність	Прозорий	Каламутний
Вміст белка	5-10 г/л	30-70 г/л
Типи білків	Альбуміни	Усі
Фібрин	Не має	Має
Клітинний склад	Переважно лімфоцити	Нейтрофіли, лімфоцити, макрофагі, клітини мезотелію, клітини Пірогова-Ланхганса, епітеліоідні клітини…

ХАРАКТЕРИСТИКИ ЕКСУДАТУ:

світло-жовтий	Серзний ексудат
молочно-білий	Травма лімф. судин Жирова дистрофія мезотелію
червоний	Незмінені еритроциті
буроватий	Змінені еритроциті
Жовто-зелений	Гній

1) Кількість

2)Колір:

3) Каламутність:
слабка
помірна
виражена

4) Щільність від 1,002 до 1,030

ЗА ХАРАКТЕРОМ ВИПІТНІ РІДИНИ БУВАЮТЬ:

- СЕРОЗНІ
- ФІБРИНОЗНІ
- ГНІЙНІ
- ГНИЛЬНІ
- ЕОЗИНОФІЛЬНІ,
- ГЕМОРАГІЧНІ
- ХОЛЕСТЕРИНОВІ
- МОЛОКОПОДІБНІ

СЕРОЗНІ ЕКСУДАТИ

- Прозорі, безбарвні, або світло-жовті, з невеликою кількістю білку, зустрічаються при стафілококових або стрептококових інфекціях (туберкульозі, ревматизмі, сифілісі)
- нейтрофілів помірна кількість, у клітинному складі переважають лімфоцити, зустрічаються плазмоцити, можуть бути епітеліоїдні клітини і клітини Пирогова-Ланхганса

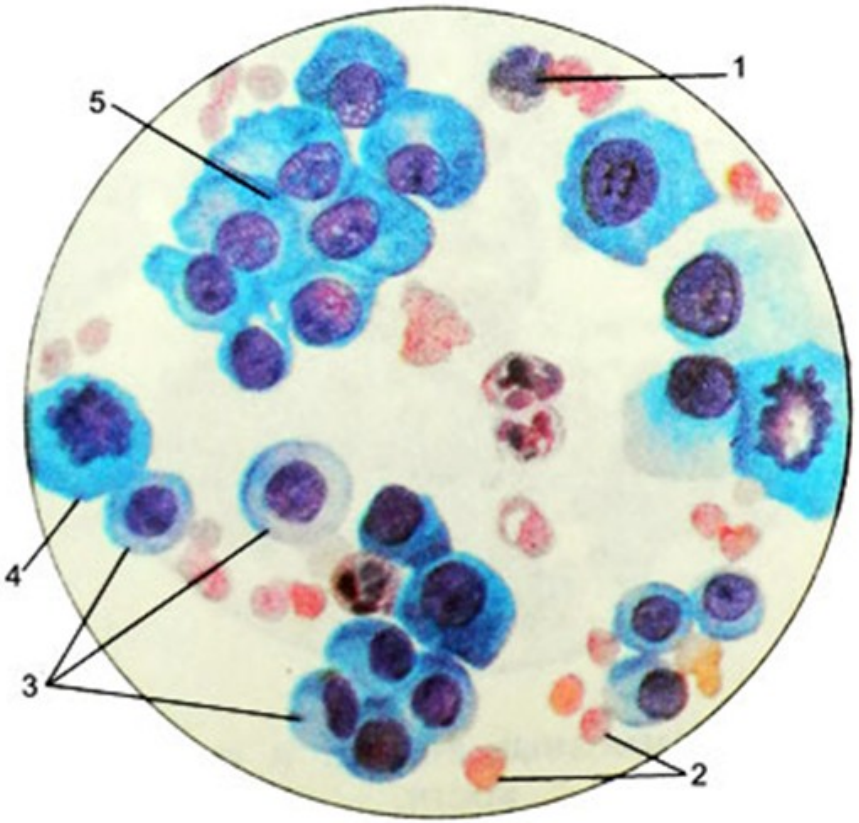

Мезотелиоциты и клетки крови в серозной жидкости
1 - нейтрофильный гранулоцит; 2 - эритроциты;
3 - нормальные мезотелиоциты; 4 - мезотелиоциты в состоянии митоза; 5 - пролиферирующие мезотелиоциты

КЛІТИНИ МЕЗОТЕЛІЮ

- Клітини мезотелію вистилають серозні оболонки (покровний епітелій). Вони великих розмірів (до 30 мкм) округлої форми з центрально розташованим круглим ядром і широкою цитоплазмою, пофарбованої від сірого до темно-блакитного кольору. Можуть бути іноді двоядерні і багатоядерні.

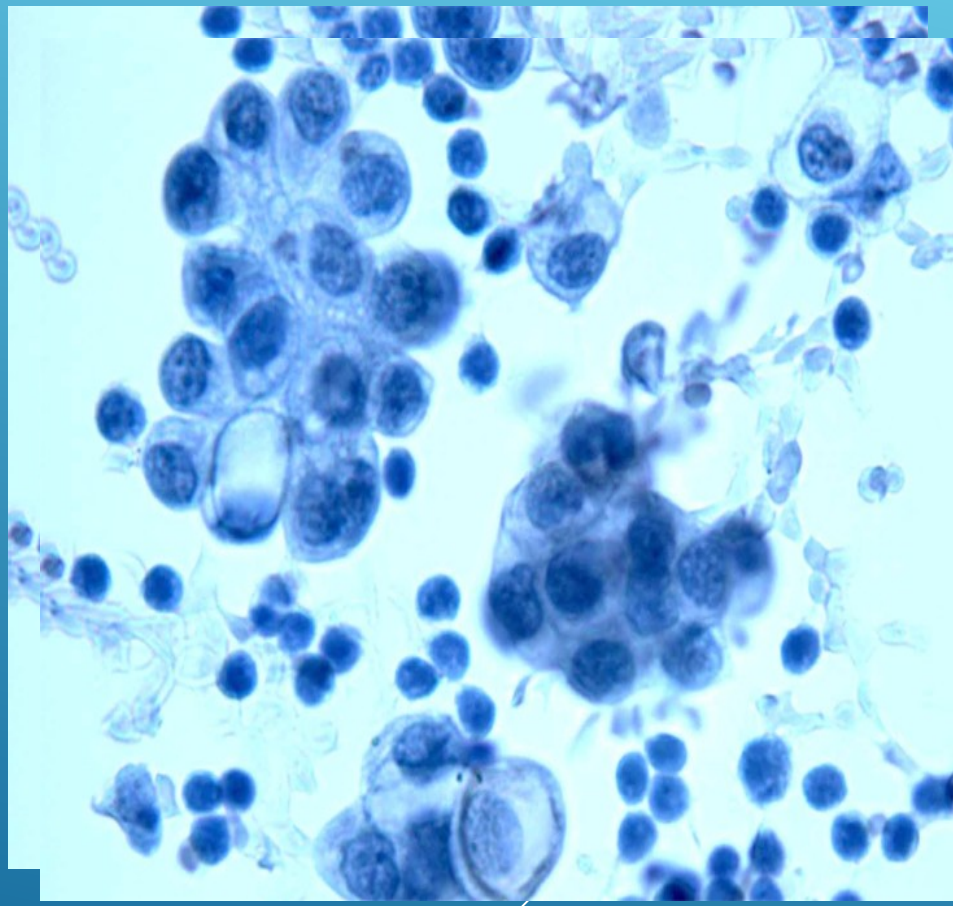

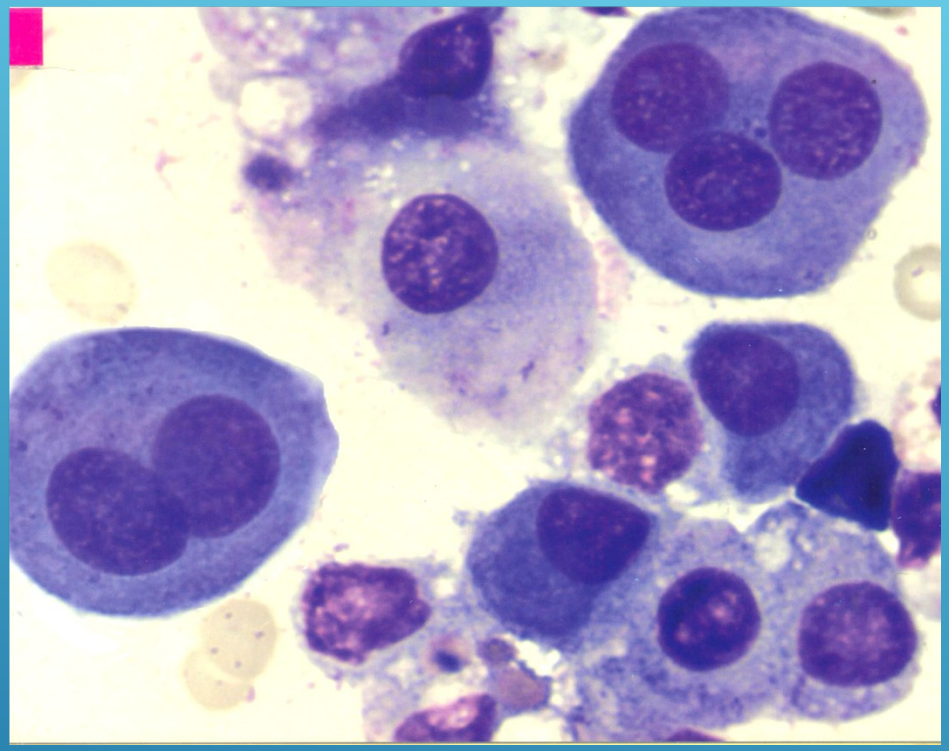

КЛІТИНИ МЕЗОТЕЛІЮ

ФІБРИНОЗНІ ЕКСУДАТИ

Ексудат багатий фібриногеном, що перетворюється у враженій тканині у фібрин. Цьому сприяє вивільнення тканого тромбопластину.

Також містить ПЯЛ і елементи некротизованих тканин.

Фибринозне запалення частіше локалізується на серозних і слизистых оболонках.

Збудники фібринозного запалення:

- **бактерії:**
  - **дифтерійна коринебактерія**
  - **шигелла**
  - **мікобактерія туберкульозу**
  - **диплокок Френкеля**
  - **пневмококи**
  - **стрептокок**
  - **стафілококи**
- **Віруси**
- **Хімічні речовини:**
  - **екзогенні**
  - **Ендогенні**

Типовим є розвиток фибринозного запалення при аутоінтоксикації (уремія).

Розвиток фибринозного запалення визначається різким підвищенням проникності судинної стінки, що може бути обумовлено, з одного боку, особливостями бактерійальних токсинів (наприклад, вазопаралітична дія екзотоксину дифтерійної коринебактерии), з іншого - гиперергічною реакцією організму.

ГНІЙНІ ЕКСУДАТИ

- Кількість нейтрофільних гранулоцитів в нім збільшується, це вказує на прогрес процесу. Розпад нейтрофільних гранулоцитів на початку запального процесу відсутній, функціонально вони повноцінні, активно фагоцитують: в цитоплазмі їх видно бактерії. У міру наростання процесу з'являються дегенеративні зміни нейтрофільних гранулоцитів у вигляді токсогенної зернистості, гіперсегментації ядер; кількість палочкоядерних нейтрофільних гранулоцитів збільшується. Звичайна велика кількість нейтрофільних гранулоцитів в ексудаті супроводжується лейкоцитозом з появою інших форм в периферичній крові. Надалі нейтрофільні гранулоцити розпадаються, при цьому бактерії виявляються внутрішньо- і позаклітинний. При сприятливому перебігу захворювання і одужанні дегенеративні зміни нейтрофільних гранулоцитів виражені слабо, кількість їх зменшується, розпаду немає, виявляється значна кількість гістіоцитів, мезотеліоцитів, моноцитів, макрофагів.

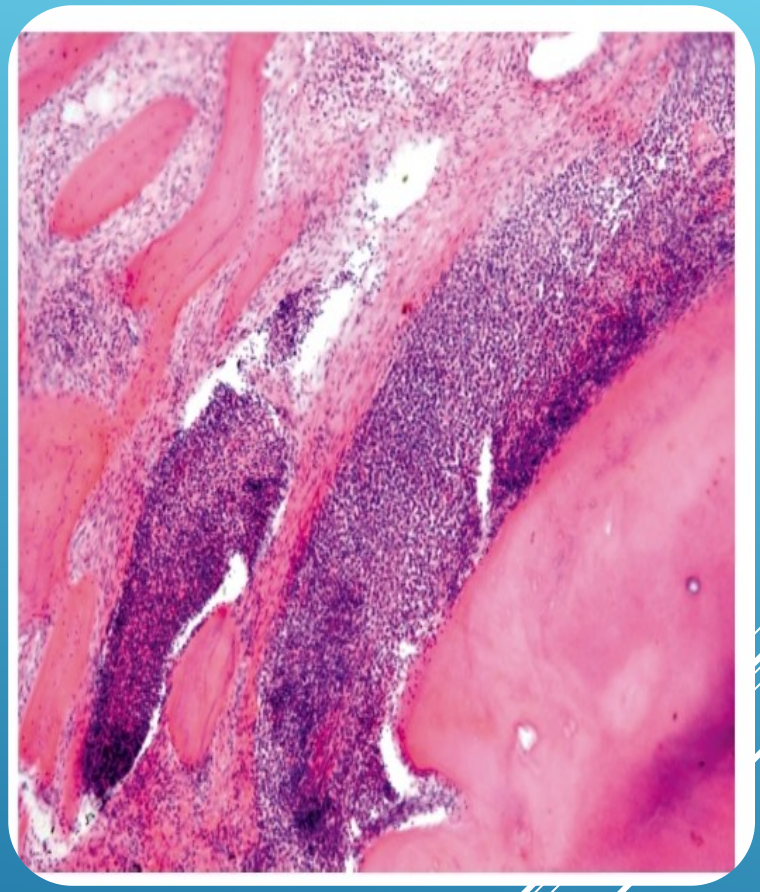

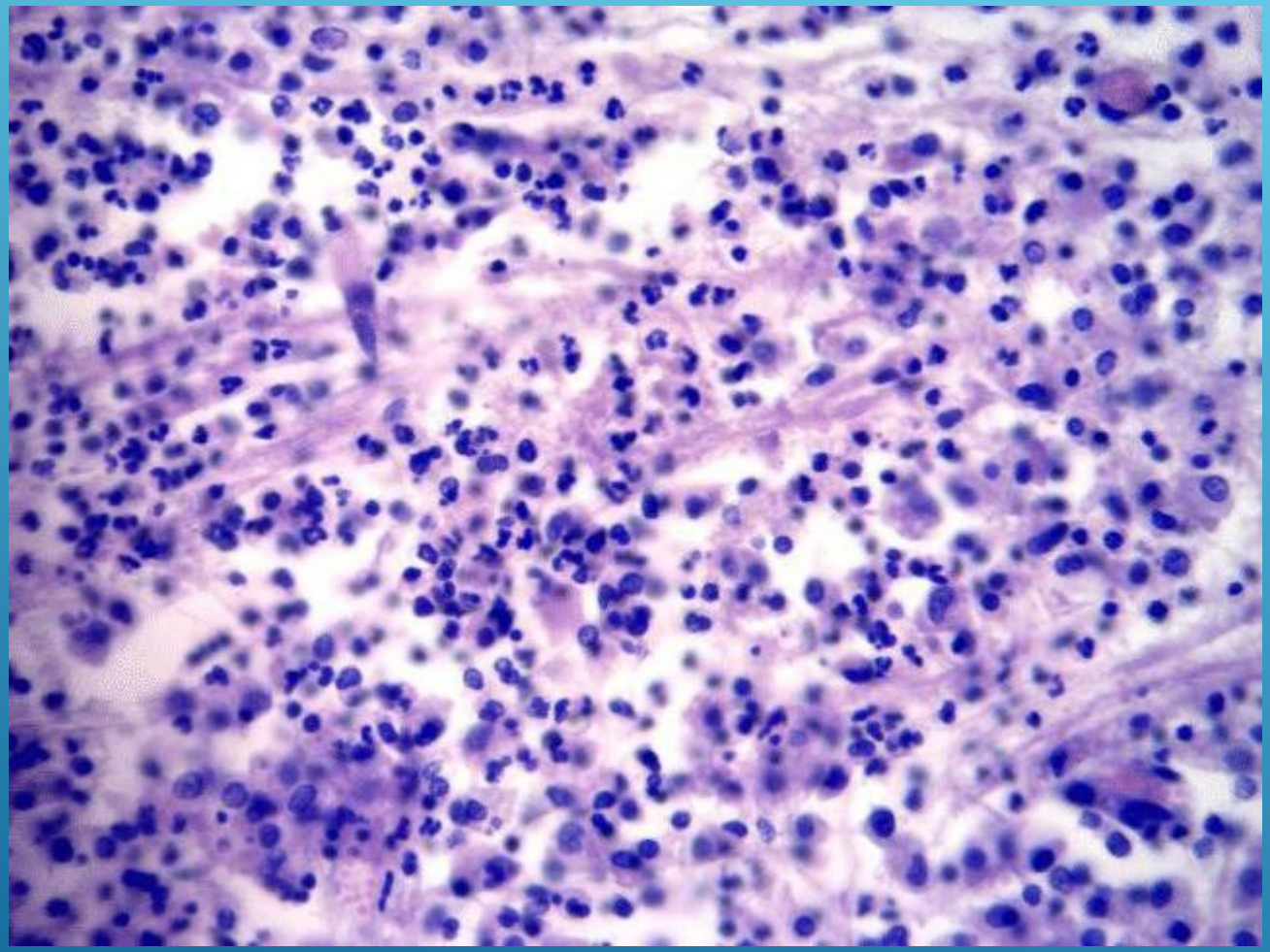

Гнійний ексудат

ГНИЛЬНИЙ ЕКСУДАТ

- Розвивається при потраплянні у вогнище запалення гнійних мікроорганізмів – клостридій: *Clostridium perfringens, C.novyi, C.septicum.* У розвитку запалення зазвичай бере участь декілька видів клостридій у поєднанні з аеробними бактеріями (стафілококами, стрептококами). Бактерії утворюють масляну і оцтову кислоти, CO2, сірководень і аміак, що надає ексудату характерний гнильний (іхорозний) запах. У організм людини клостридій потрапляють, як правило, із землею, де багато самих бактерій і їх спор, тому найчастіше гнильне запалення розвивається в ранах, особливо при масових пораненнях і травмах (війни, катастрофи). При мікроскопічному дослідженні виявляють детрит в результаті розпаду лейкоцитів, голки жирних кислот, іноді кристали гематоїдину і холестерину.

ГЕМОРАГІЧНИЙ ЕКСУДАТ

- Характеризується переважанням в ексудаті еритроцитів. У розвитку цього виду запалення основне значення належить різкому підвищенню проникнення мікросудин, а також негативному хемотаксису нейтрофілів.
- Геморагічне запалення характерне для деяких важких інфекційних захворювань - чуми, сибірської виразки, натуральної віспи. При цих захворюваннях в ексудаті з самого початку переважають еритроцити.
- Геморагічне запалення при багатьох інфекціях може бути компонентом змішанного запалення.
- Макроскопічно ділянки геморагічного запалення нагадують крововиливи.
- Мікроскопічно у вогнищі запалення визначається велика кількість еритроцитів, одиничні нейтрофіли і макрофаги. При мікроскопічному дослідженні ексудату звертають увагу на еритроцити. Якщо кровотеча припинилася, в нім можна виявити лише старі форми еритроцитів з різними ознаками їх загибелі (мікроформи, "шовковичні ягоди", тіні еритроцитів, пойкилоцити, шизоцити, вакуолізовані тощо). Поява свіжих, незмінених еритроцитів на тлі старих форм свідчить про повторну кровотечу.
- При тривалій кровотечі в плевральну порожнину в ексудаті спостерігаються змінені і незмінені еритроцити. Таким чином, эритроцитограмма дозволяє визначити характер кровотечі (свіжа або стара, повторна або триваюча).

ХІЛЕЗНИЙ ЕКСУДАТ

- обумовлений потраплянням в серозну порожнину лімфи із зруйнованих великих лімфатичних судин або грудної лімфатичної протоки. Лімфатична судина може бути зруйнована при травмі, проростанні пухлиною, абсцесі або з інших причин. Молокоподібний вид рідини обумовлений наявністю в ній крапель жиру, який забарвлюється суданом III в червоний колір і осмієвою кислотою, - в чорний. При стоянні в ексудаті утворюється сливкообразный шар, спливаючий догори, а на дно пробірки осідають клітинні елементи (еритроцити, лейкоцити, серед яких багато лімфоцитів, мезотелиоциты, а за наявності новоутворень - пухлинні клітини). Якщо додати до ексудату одну-дві краплі їдкого лугу з ефіром і струсити пробірку, рідина прояснюється.

ЕОЗИНОФІЛЬНИЙ ЕКСУДАТ

- При ексудативному плевриті кількість еозинофільних гранулоцитів в серозній рідині іноді досягає 97% клітинного складу.
- Еозинофільний ексудат може спостерігатися при туберкульозі і інших інфекціях, абсцесі, травмах, множинних метастазах раку в легені, міграції личинок аскарид в легкі та ін.

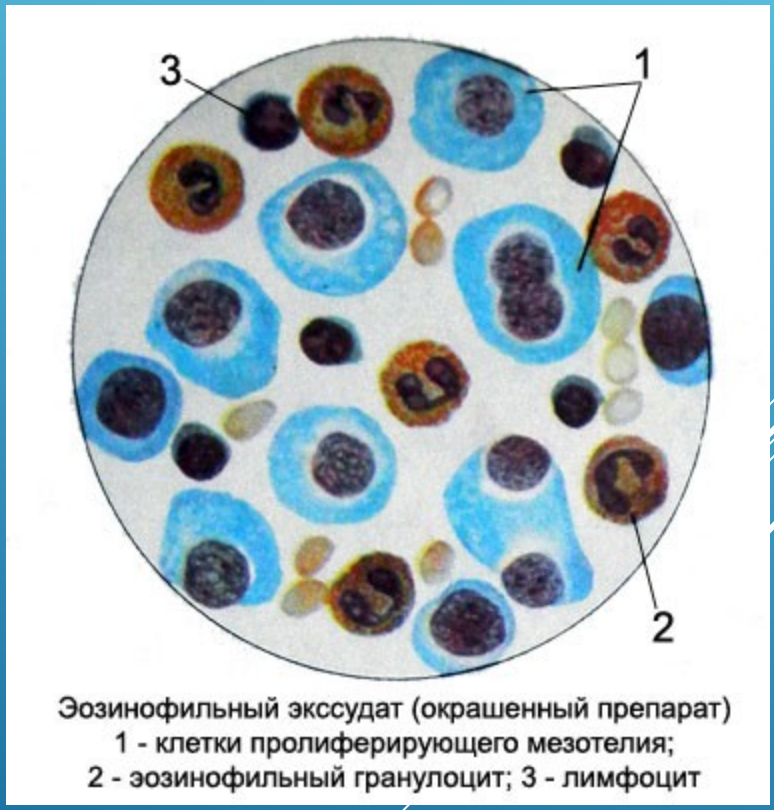

Эозинофильный экссудат (окрашенный препарат)
1 - клетки пролиферирующего мезотелия;
2 - эозинофильный гранулоцит; 3 - лимфоцит

ХОЛЕСТЕРИНОВИЙ ЕКСУДАТ

Будь-який осумкований ексудат може перетворитися на холестериновий. Це густа рідина жовто-бурого кольору з перламутровим блиском, іноді шоколадного кольору (залежно від кількості еритроцитів, що розпалися). На пробірці видно найдрібніші кристали холестерину.

Мікроскопія:

- жиро-перероджені клітини
- продукти клітинного розпаду
- краплі жиру
- кристали холестерину

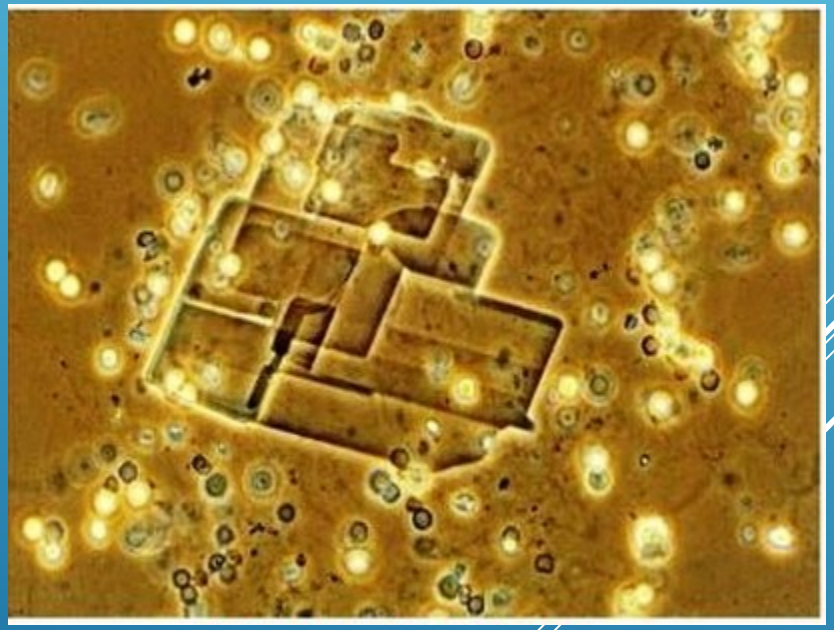



ПРОДУКТИВНЕ ЗАПАЛЕННЯ

- Продуктивне запалення характеризується розмноженням
- у вогнищі запалення клітинних елементів гістиогенного і гематогенного походження. Серед гістиогених елементів переважають гістиоцити, фібробласти, ендотеліальні і адвентиціальні клітини, серед гематогенних - лімфоцити, моноцити і макрофаги. Характерна трансформація макрофагів в епітеліоїдні клітини, а останніх - у велетенські клітини (чужорідних тіл або Пирогова-Лангханса), а також підвищена активність фібробластів, що завершується утворенням сполучної тканини.
- **Виділяють наступні види продуктивного запалення** :
- 1) інтерстиціальне (проміжне запалення),
- 2) продуктивне запалення з утворенням поліпів і кондилом,
- 3) гранулематозне запалення,
- 4) продуктивне запалення навколо чужорідних тіл і тваринних паразитів.

1. **Інтерстиціальне** (проміжне) запалення характеризується формуванням осередкового або дифузного запального клітинного інфільтрату в стромі таких паренхіматозних органів як, серце, печінка, нирки і легені. Інфільтрат представлений лімфоцитами, макрофагами, плазматичними клітинами, еозинофілами, одиничні огрядні клітинами, рідкісні нейтрофіли і елементи місцевої паренхіми, що руйнуються. Результатом проміжного запалення є **інтерстиціальний фіброз.**

2. **Продуктивне запалення** з утворенням поліпів і загострених кондилом характеризується хронічним перебігом і локалізується на слизових оболонках. На слизових оболонках органів формуються ділянки гіперплазії і розростання епітелію у вигляді поліпів. При локалізації запалення на стику багатошарового плоского і одношарового циліндричного епітеліїв формуються кондиломи.

ГРАНУЛЕМАТОЗНЕ ЗАПАЛЕННЯ

- Згідно концепції G. T. Williams і W. J. Williams гранульоматозне запалення є варіантом хронічного запалення, при якому в запальному клітинному інфільтраті переважають похідні моноцитів крові : макрофаги, епітеліоїдні і велетенські багатоядерні клітини, що формують обмежені, компактні скупчення - **гранульоми**. Таким чином, гранульома - це основна морфологічна ознака грануьоматозного запалення.
- Гранулема є компактним скупченням макрофагів та/або епітеліоїдних клітин, додаткових ознак, що визначаються поруч :
- 1)інфільтрацією іншими лейкоцитами (лімфоцитами, плазматичними клітинами, нейтрофільними або еозинофільними гранулоцитами);
- 2) наявністю фібробластів і розвитком склерозу;
- 3) розвитком деструктивних змін і некрозу.

СТАДІЇ МОРФОГЕНЕЗУ ГРАНУЛЬОМИ:

- Накопичення у вогнищі ушкодження юних фагоцитарних моноцитів.
- Дозрівання моноцитів і утворення макрофагальної гранульоми.
- Трансформація макрофагів в епітеліоїдні клітини і формування ЕК-гранульоми.
- Трансформація епітеліоїдних клітин у велетенські.

Морфологія гранульоми:

- моноцити, макрофаги, ЕК, велетенські клітини;
- лімфоцити Т и В;
- плазматичні клітини;
- фібробласти;
- ПЯЛ тощо

ГРАНУЛЬОМИ:

За морфологією клітин:

- **макрофагальні (фагоцитома)**
- **епітеліоїдноклітинні**
- **велетенськоклітинні**
- **лімфоцитарні**
- **некротичні**
- **змішано-клітинні**

По наявністю некрозу:

- **казеїфіковані**
- **неказеїфіковані**

За етіологією:

- **інфекційні (тифи, туберкульоз, сифіліс і ін.)**
- **неінфекційні (органічний і неорганічний пил, чужорідні тіла, подагра, силікоз)**
- **ятрогенні (олеогранульоми)**
- **невідомої етіології (саркоїдоз, хвороба Вегенера тощо)**

За патогенезом:

- **імунні (переважна більшість);**

НЕІМУННІ ГРАНУЛЬОМИ

- більшість гранульом, що розвиваються навколо чужорідних тіл, які складаються, передусім, з часток органічного пилу (наприклад, оксид берилію (II) є сполукою, що викликає імунні гранульоми саркоїдного типу). Фагоцитоз в клітинах неімунних гранульом досконаліший, і побудовані вони частіше за типом фагоцитоми або гігантської клітинної гранульоми, що складається з клітин чужорідних тіл. При порівнянні цих гранульом з імунними, визначається менша кількість лімфоцитів і плазматичних клітин.

ОЗНАКИ СПЕЦИФІЧНОГО ЗАПАЛЕННЯ:

- **викликається характерним збудником (туберкульозна мікобактерія, бліда трепонема, паличка Волковича-Фриша, паличка Ганзена, бацила сапа);**
- **типова зміна тканинних реакцій, обумовлена зміною імунологічного статусу організму;**
- **переважає продуктивна тканинна реакція з формуванням гранульом, характерних для кожного виду специфічного запалення (найбільш яскрава ознака специфічності);**
- **по ходу запалення виникає некроз (частіше казеозний), що визначає тяжкість цього виду запалення;**
- **виражений клініко-анатомічний поліморфізм;**
- **характерний хронічний хвилеподібний перебіг.**

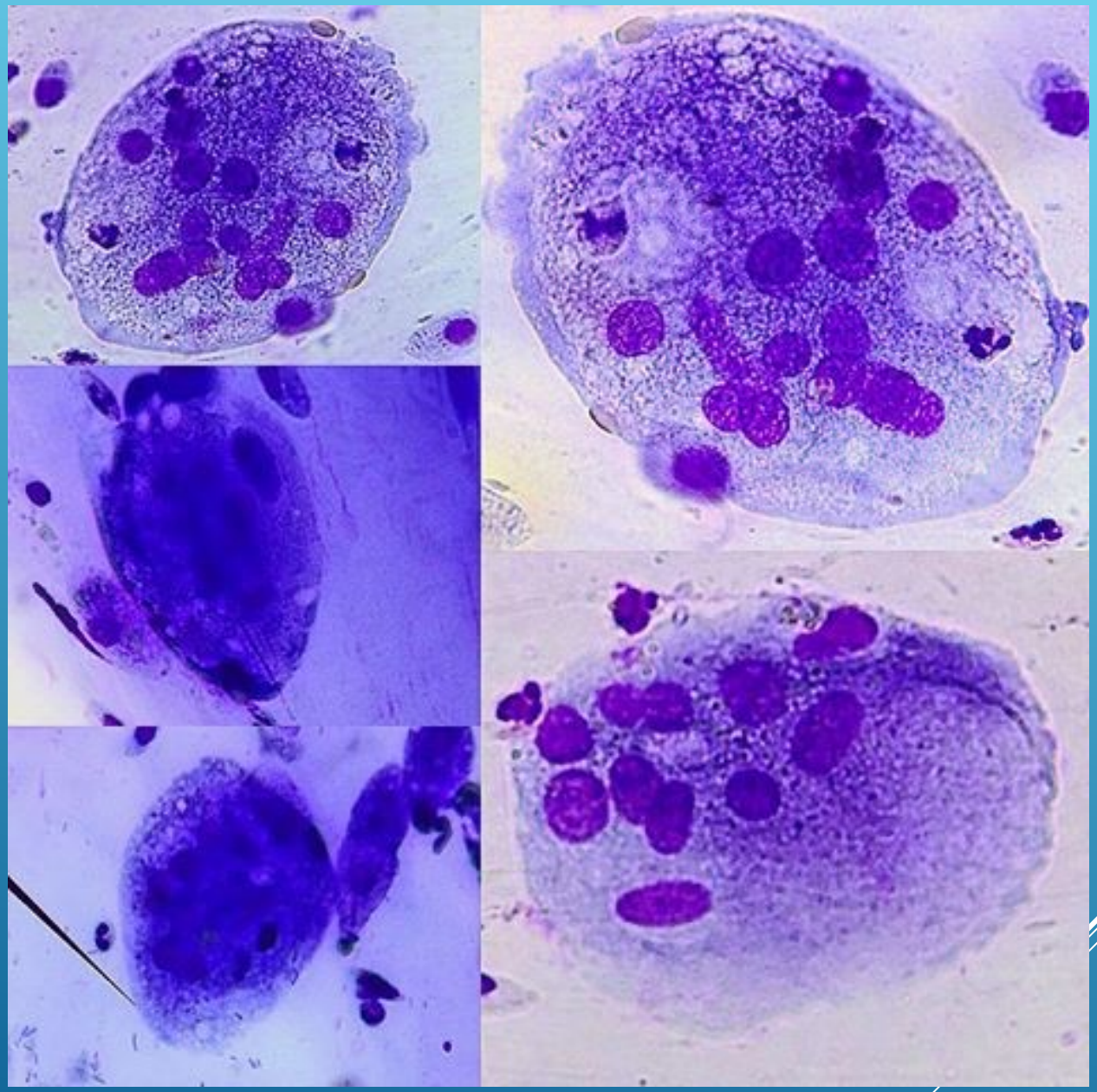

ГІГАНТСЬКІ БАГАТОЯДЕРНІ КЛІТИНИ

МОРФОЛОГІЧНІ ОЗНАКИ СПЕЦИФІЧНИХ ГРАНУЛЬОМ

туберкульоз	сифілис	проказа
Некроз	Васкуліт	епітеліоїдні клітини
епителиоїдні клітини	некроз	Клітини Вірхова
Лімфоцити	епітеліоїдні клітини	Фібробласт
Одинокі плазмоцити	Лімфоцити	Плазмоцит
Гігантські клітини Пирогова-Ланхганса	Багато плазмоцитів	Лімфоцит
	Гігантські клітини Пирогова-Ланхганса	

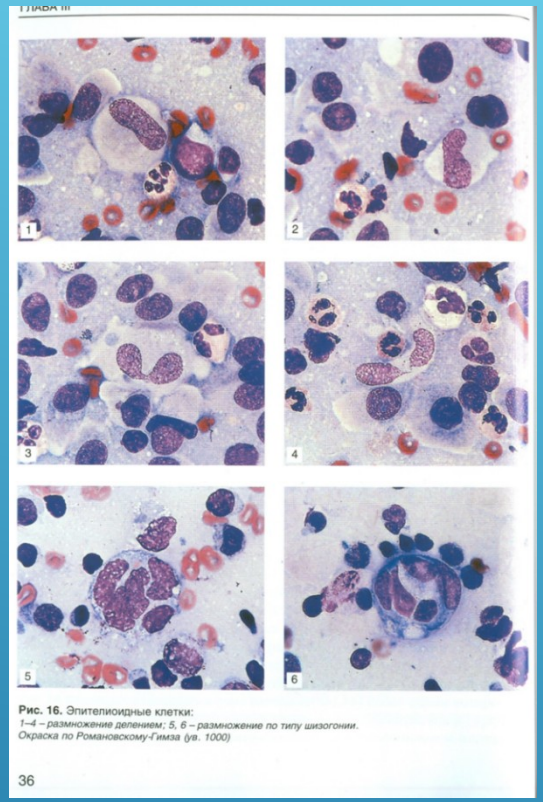

Рис. 16. Эпителиоидные клетки:
1–4 – размножение делением; 5, 6 – размножение по типу шизогонии. Окраска по Романовскому-Гимза (ув. 1000)

36

ЕПІТЕЛІОЇДНІ КЛІТИНИ

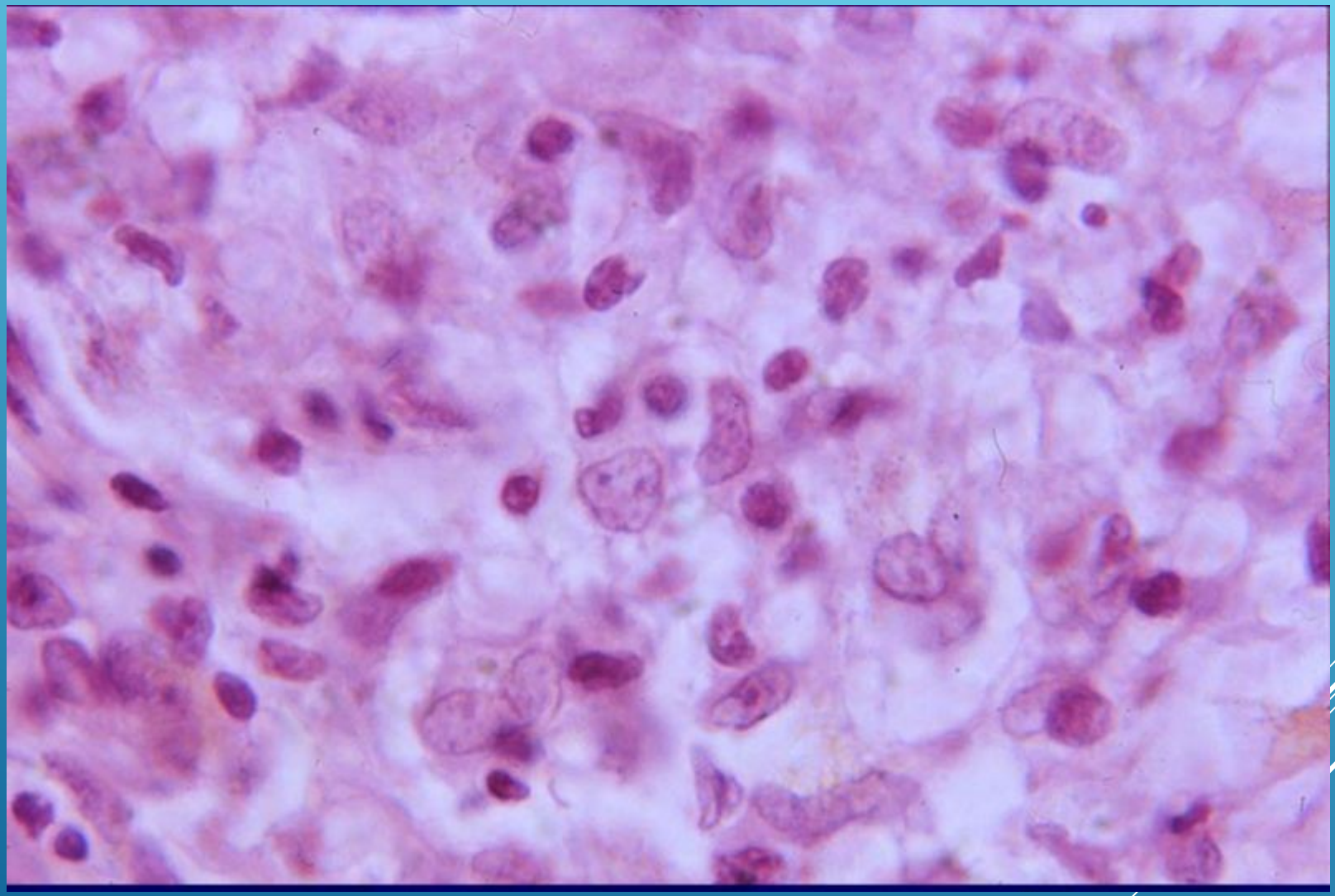

ЛЕПРОМАТОЗНІ ШАРИ (КЛІТИНИ ВІРХОВА)

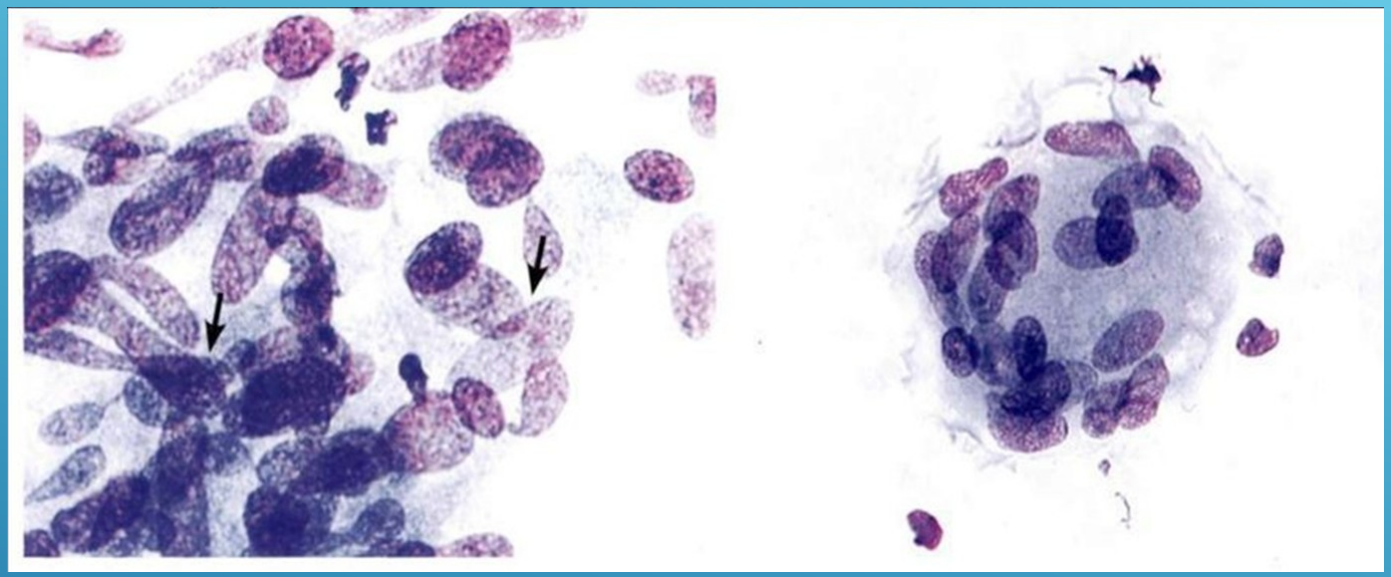

ЕПІТЕЛІОЇДНІ ТА ВЕЛЕТЕНСЬКІ БАГАТОЯДЕРНІ КЛІТИНИ ЕЗАП

Скупученя епітеліоїдних клітин з нечітко контурованою цитоплазмою. Ядра округлі, овальні або витягнуті

Клітина Пирогова-Ланхганса. Видно злегка видовжені ядра, які розташовані на периферії цитоплазми.

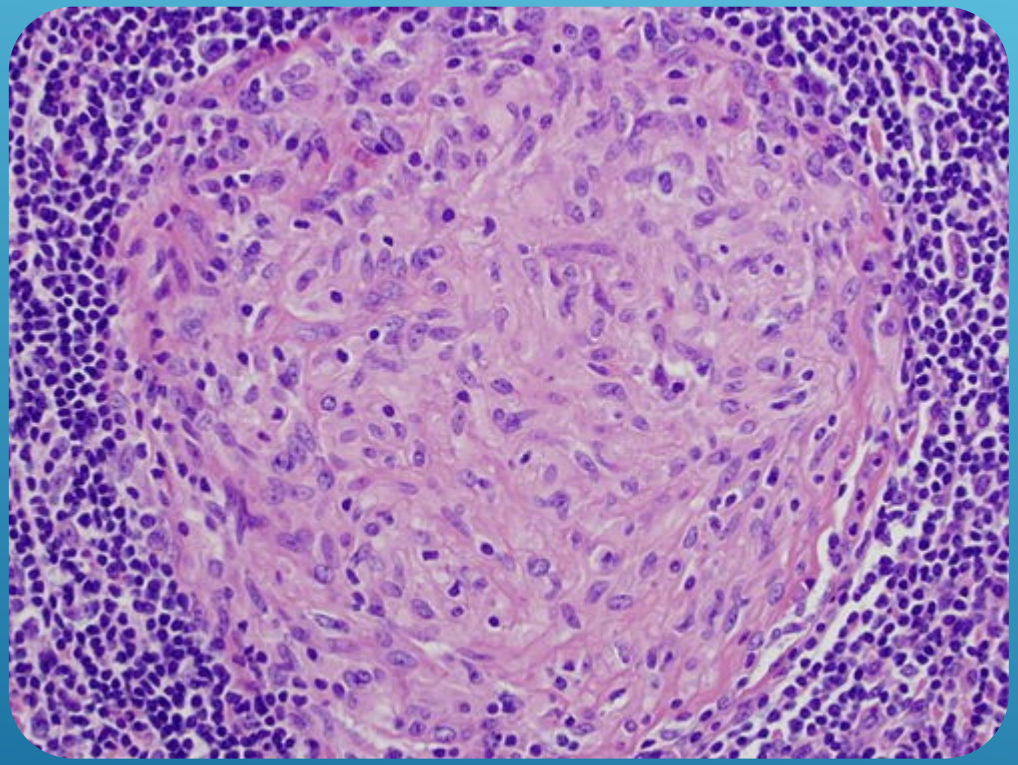

Туберкульозна гранульома

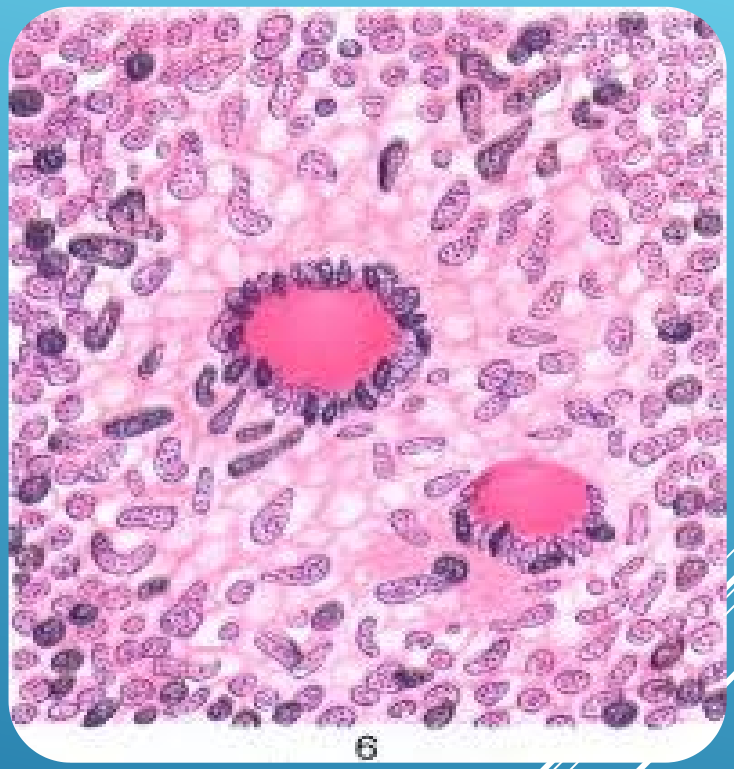

2 велетенські багатоядерні клітини

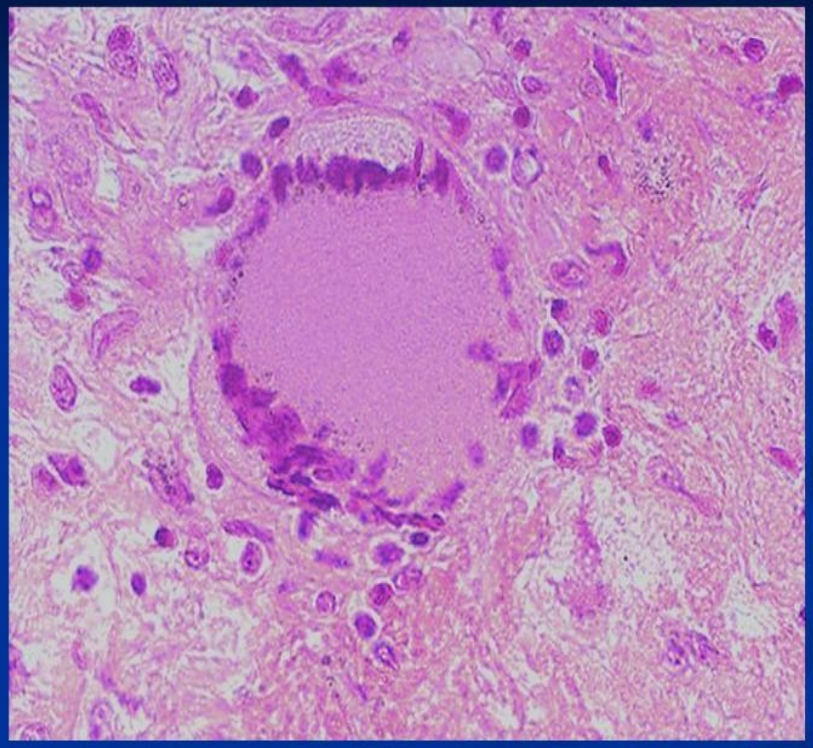

Гігантська клітина Пирогова-Ланхганса

ТУБЕРКУЛЬОЗНА ГРАНУЛЬОМА

- **в центрі її розташовано вогнище казеозного некрозу, за яким знаходиться вал радіально розташованих (витягнутих по довжині від центру до периферії) епітеліоїдних клітин; за ними видно поодинокі велетенські клітини Пирогова-Лангханса і, нарешті, на периферії гранулеми розташовується ще один вал лімфоїдних клітин.**
- **Серед цих типових клітин може бути домішка невеликої кількості плазматичних клітин і макрофагів. При імпрегнації солями срібла серед клітин гранульоми виявляють тонку мережу аргирофільних (ретикулярних) волокон.**
- **Кровоносні судини зазвичай в туберкульозній гранульомі відсутні.**
- **При забарвленні за Цилем-Нильсеном в гігантських клітинах виявляють мікобактерії туберкульозу. Враховуючи переважання в описаній вище гранульомі епітеліоїдних клітин, таку гранульому називають епітеліоїдно-клітинною. Ця специфічна гранульома являється ілюстрацією типовою інфекційною (по етіології), імунною (по патогенезу), епітеліоїдно-клітинною (за морфологією) гранульомою. Зазвичай туберкульозні гранульоми невеликі - їх діаметр не перевищує 1-2 мм, частіше вони виявляються лише мікроскопічно. Проте і макроскопічно зміни досить типові - численні гранульоми, що зливаються, зовні нагадують дрібні, як просо, горбики, чому процес прийнято називати міліарним (від латів. miliarius - просяний) туберкульозом.**

СИФІЛІСНА ГРАНУЛЬОМА

- **носить назву “гума" (від лат. *gummi* - камедь). Вона, як і туберкульозна гранульома, в центрі представлена вогнищем казеозного некрозу, але значно більшими розмірами. По периферії від некрозу розташовується безліч лімфоцитів, плазматичних клітин і фібробластів. Ці три типи клітин є переважаючими, але в невеликій кількості в гумі можуть зустрічатися епітеліоідні клітини, макрофаги і поодинокі велетенські клітини типу Пирогова - Лангханса. Для сифілітичної гранулеми характерно швидке, у зв'язку з проліферацією фібробластів, розростання масивної щільної сполучної тканини, яка формує подібність капсули. З внутрішньої сторони цієї капсули серед клітин інфільтрату видно численні дрібні, а зовні - більші судини з явищами продуктивного ендоваскуліту. Украй рідко серед клітин інфільтрату вдається виявити бліду трепонему шляхом сріблення по Левадіті.**
- **Гума характерна для третинного періоду сифілісу, який зазвичай розвивається через декілька років після зараження і триває десятиліттями. При цьому в різних органах - кістках, шкірі, печінці, головному мозку та ін., - з'являються солітарні (від лат. solitarius - схильний до самотності) вузли розміром від 0,3-1,0 см на шкірі і розміром до курячого яйця - у внутрішніх органах. При розрізі з цих вузлів виділяється желеподібна маса жовтого кольору, що нагадує клей гуміарабік (аравійську камедь), звідки і виникло найменування сифілітичної гранулеми.**

РЕГЕНЕРАЦІЯ

- фізіологічна,
- репаративная
- патологічна.

Фізіологічна регенерація не зв'язана з дією будь якого вражаючого чинника і здійснюється за допомогою апоптозу. Апоптоз - це генетично запрограмована загибель клітини в живому організмі. Ніякої запальної реакції не відбувається.

Репаративна регенерація відбувається при виникненні різних вражаючих чинників (травма, запалення). Повна регенерація, або реституція, - повне структурне і функціональне відновлення; неповна регенерація, або субституція, виникає в органах з внутрішньоклітинною формою регенерації і в органах зі змішаною формою регенерації, але при великому ушкодженні. Патологічна регенерація може бути надмірною (гіперрегенерація), уповільненою (гіпорегенерація), метаплазією і дисплазією. Надмірна регенерація виникає при вираженій активації першої фази регенерації. Гіпо-регенерація має місце, коли фаза проліферації протікає в'яло. Це відбувається в таких органах і тканинах, де є хронічне запалення і де часто порушуються процеси судинної і нервової трофіки. Метаплазія виникає в органах і тканинах з клітинною формою регенерації, і нерідко їй передує хронічне запалення.

РЕПАРАТИВНА РЕГЕНЕРАЦІЯ.

- До репаративної регенерації відносять загоєння ран.
- У регенерації сполучної тканини розрізняють 3 етапи:
- 1.утворення молодої, незрілої сполучної грануляційної тканини;
- 2. утворення волокнистої сполучної тканини;
- 3. утворення рубцевої сполучної тканини, в якій містяться товсті грубі колагенові волокна;
- **Морфологічний склад ексудату ран представлений наступними клітинами:**
- нейтрофілами,
- моноцитами,
- плазматичними клітинами
- велетенськими багатоядерними клітинами,
- еозинофілами

ТИПИ ЦИТОГРАМ РАНЬОВОГО ВІДБИТКУ

- **1) Некротичний - характеризується повною клітинною ареактивністю - препарат складається з детриту і залишків зруйнованих нейтрофілів, масивна мікрофлора знаходиться позаклітинно.**
- **2) Дегенеративно-запальний тип відбиває слабкі ознаки запальної реакції. У препараті міститься велике число нейтрофілів в стані дегенерації і деструкції у вигляді каріопікноза і каріорексиса, цитолізу. З'являються ознаки активності більше підлягаючих збереженню нейтрофілів, спостерігається внутрішньоклітинне розташування мікробів, хоча фагоцитоз переважно незавершений.**
- **3) Запальний - гостре (підгостре) запалення - нейтрофіли середнього розміру, становлять 85-90%, а 5-10% клітин - лімфоцити, моноцити, МКФ.**
- **4) Запально- регенераторний-- нейтрофіли - 60-70% (їх збереження збільшується), до 20-35% - тканинні полібласти; фібробласти, лімфоцити, МКФ (збільшення числа яких до 5-10% властиво процесу очищення рани). Мікрофлора спостерігається в невеликій кількості в стані активного фагоцитозу. 5) Регенераторний характеризує течію II-ої фази раньового процесу. Нейтрофіли - 40-50% Різко переважають молоді клітини грануляційної тканини, про- і фібробласти, МКФ, ендотелій, полібласти.**

БЛАНК ДЛЯ ВИДАЧІ РЕЗУЛЬТАТУ

Клеточные элементы	
Число лейкоцитов	
Деструкция лейкоцитов	
Нейтрофилы	
Эозинорфилы	
Лимфоциты	
Моноциты	
Полибласты	
МКФ	
Фибробласты	
Многоядерные кл-ки	
Плазматические клетки	
Эндотелий	
Эпителий	
Микрофлора: Число бактерий на 1000 лейкоцитов	

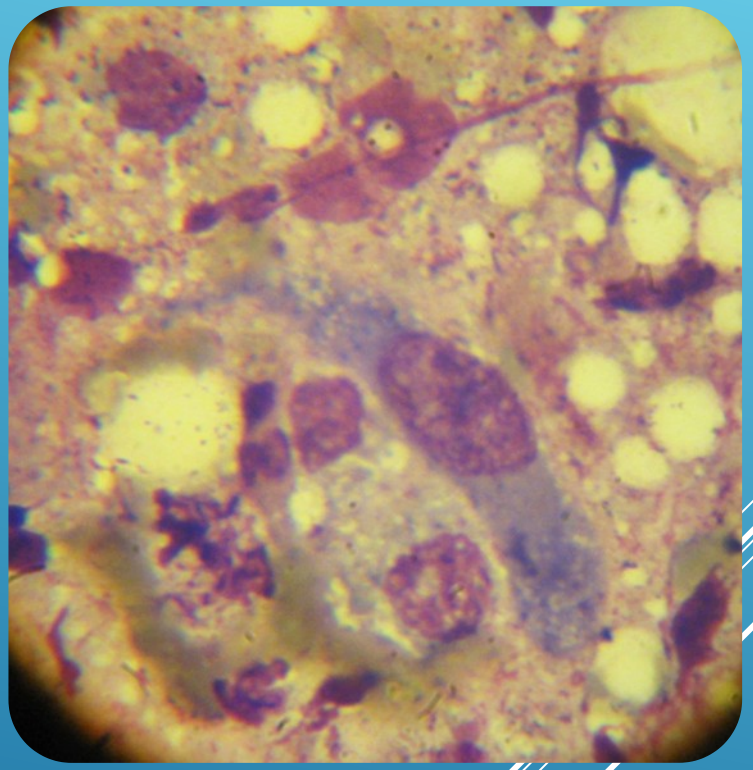

фібробласт

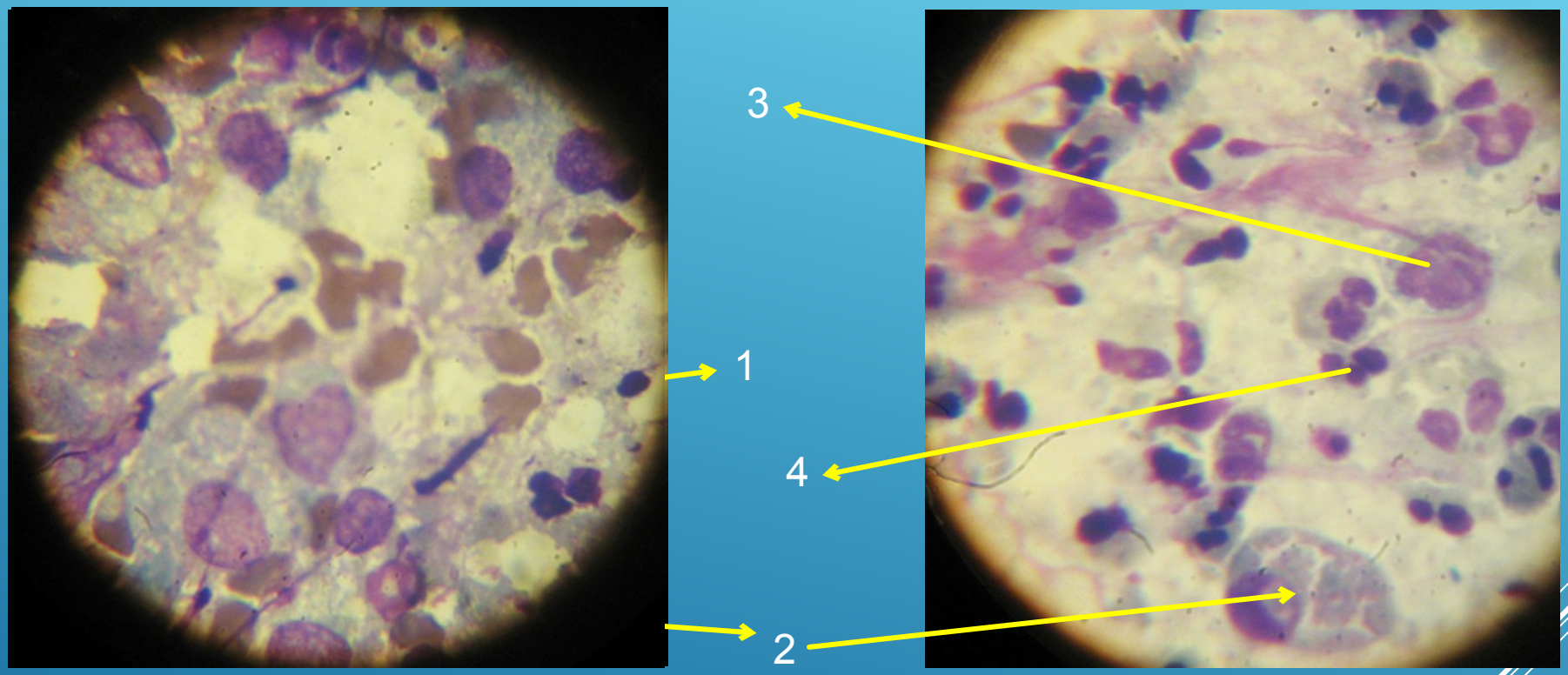

КЛІТИННІ ЕЛЕМЕНТИ РАНЬОВОГО ВІДБИТКУ

1.-полібласт
2.-макрофаг
3.-моноцит
4-нейтрофіл

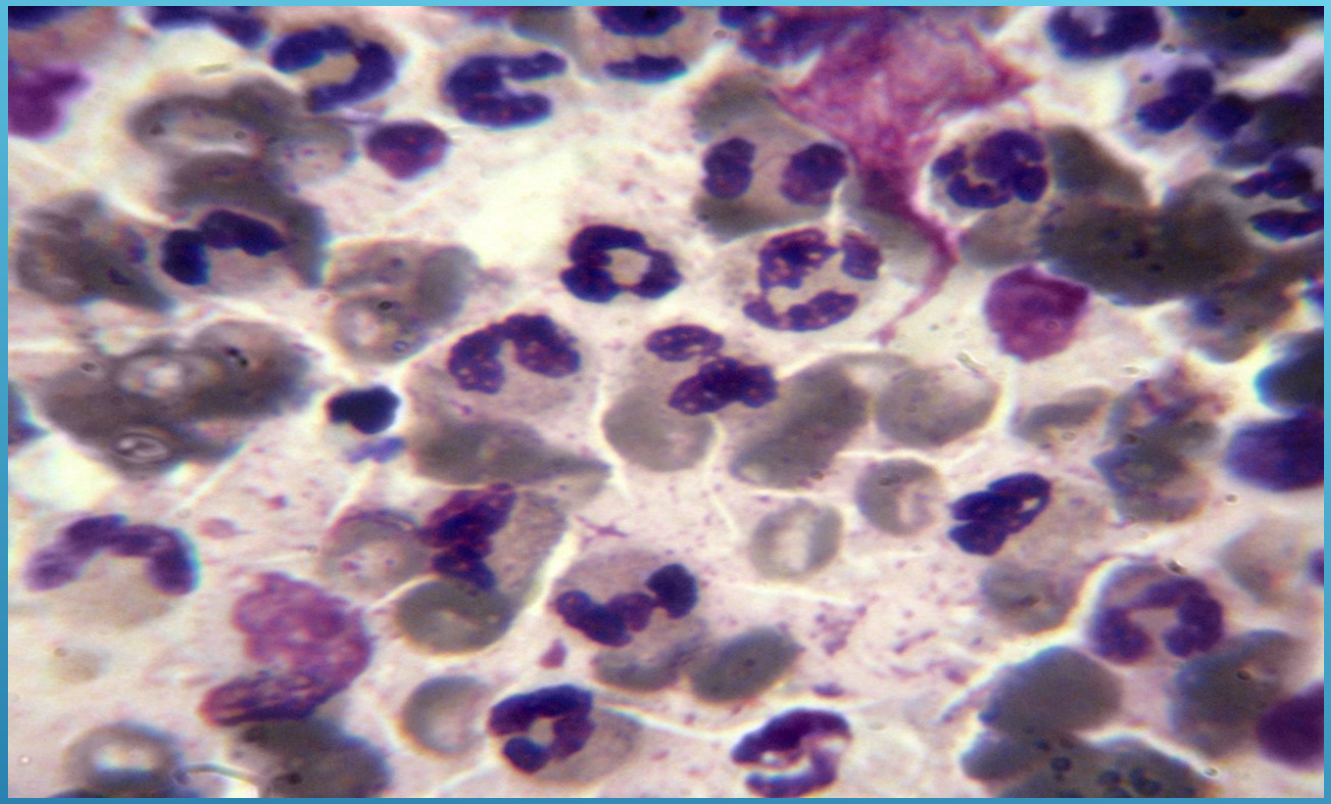

ЗАПАЛЬНИЙ ТИП РАНЬОВОГО ВІДБИТКУ

ПРОЛІФЕРАЦІЯ

Посилення проліферації епітелію може говорити про: запальні процеси (цервіцит);

- **Травматичне ушкодження (діагностичні вискоблювання, аборти, видалення патологічно змінених фрагментів шийки, розриви при пологах);**
Пухлинне зростання (поліпи, папіломи, дисплазія, рак).

Проліферація - це розмноження клітин багатоклітинного організму. Найчастіше проліферація служить проявом запального процесу (гастрит, цервіцит), ушкоджень (після операцій, травм), пухлини. Посилення проліферації лежить в основі розростання тканин в новоутвореннях, при … Передракові зміни, у тому числі дисплазія, також … проліферацією клітин.

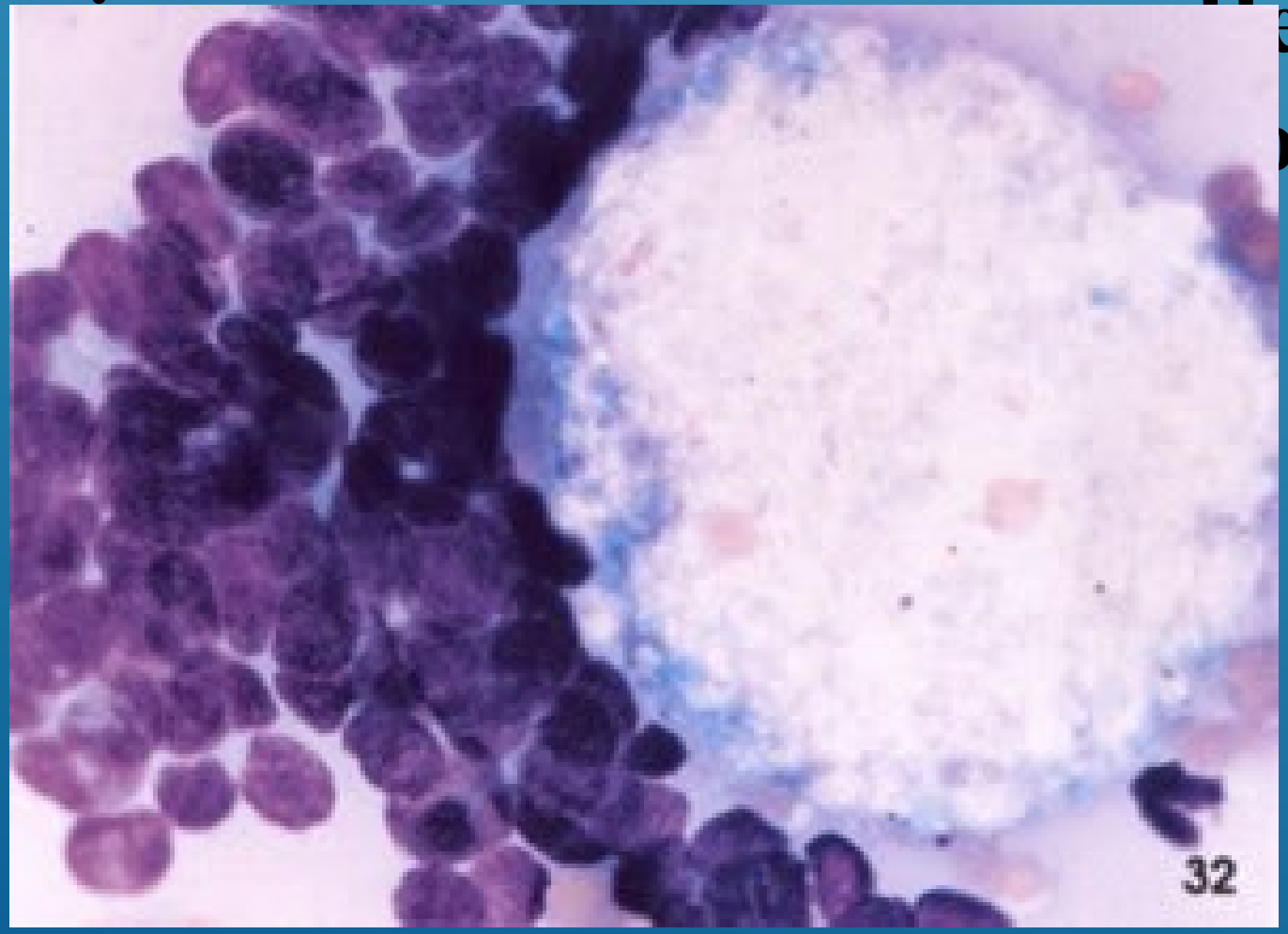

Проліферуючий епителій

Гіперплазія - це проліферація, яка вчасно не зупинилася і перейшла в секреторну фазу дозрівання слизової оболонки. Посилене розмноження клітин призводить до появи надмірного залізистого компонента, кістозної трансформації і відгукнеться атипією.

Железистый эпителий
Длина 11.46 мкм

МОРФОЛОГІЧНІ ОЗНАКИ ПРОЛІФЕРАЦІЇ

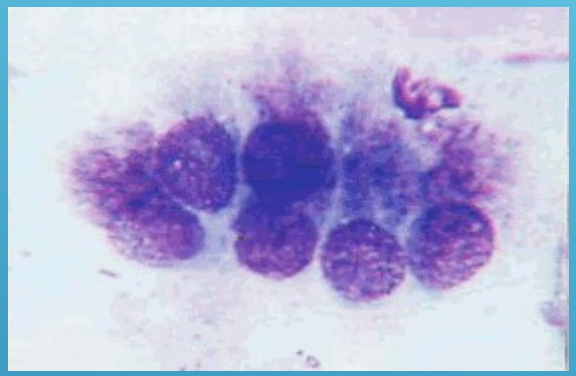

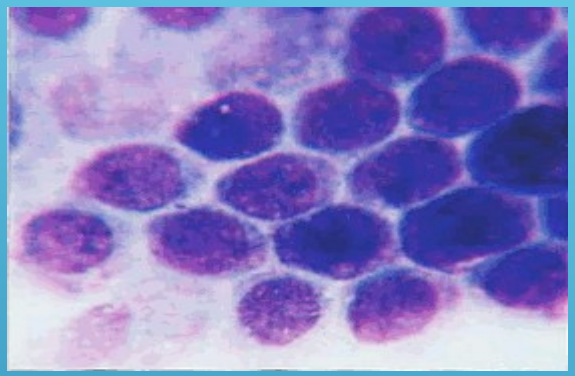

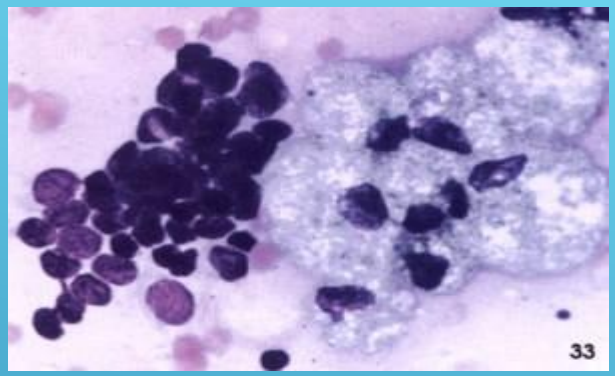

- **Клітини циліндричного епітелію в нормі розташовуються невеликими групами, у вигляді смужок, сото-подібних структур. Клітини витягнутої форми, ядра розташовуються ексцентрично. Можуть зустрічатися " келихоподібні" клітини, цитоплазма в яких розтягнута слизом, іноді в клітинах виявляються гранули секрету**

Клітини циліндричного епітелію у вигляді сото-подібної структури. Ядра округлі або овальні, контури рівні, хроматин розподілений рівномірно, зустрічаються дрібні мономорфні ядерця. Цитоплазма вакуолізована. Мазок з цервікального каналу. Фарбування по Романовському. х 1000

Проліферуючий епителій молочної залози

МОРФОЛОГІЧНІ ОЗНАКИ ПРОЛІФЕРАЦІЇ

Проліферація клітин цитологічно характеризується:

- Великою кількістю клітинних елементів,
- Клітинним мономорфізмом
- Збереженням ядерно-цитоплазматичного співвідношення.
- Клітини дрібних і середніх розмірів розташовуються окремо і у вигляді залозистих структур.
- У окремих ядрах можуть визначатись одиничні невеликі ядерця.
- Контури ядра рівні.
- Форма ядра, в основному, овальна, округла.
- Структура хроматину дрібнозерниста.
- Цитоплазма клітин ніжно базофільного забарвлення, розташовується у вигляді обідка.
- За наявністю в цитограмах картини простої проліферації, хворим рекомендують звертатися один раз в рік до лікаря, аналіз цитологічного матеріалу.

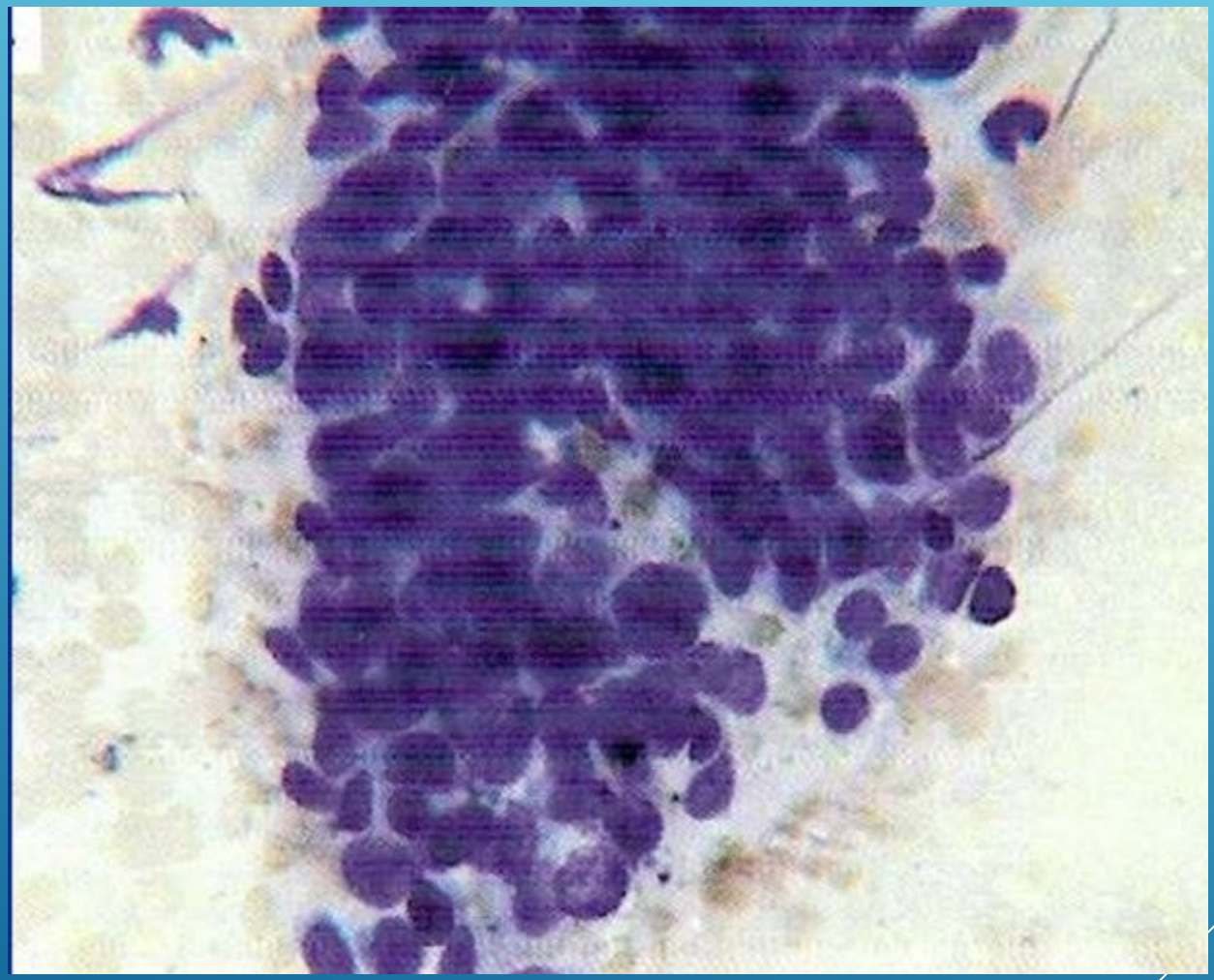

ЗАЛОЗИСТА ГІПЕРПЛАЗІЯ

ГІПЕРПЛАЗІЯ

- Велика кількість клітин кубічного або частіше за все циліндричного епітелію, дещо більших, ніж клітини нормального циліндричного епітелію, тобто зростання кількості та об'єму клітин.
- Укрупнення ядра, частіше зустрічаються гіперхромні ядра
- Ядра забарвлені рівномірно, вони однотипні і пікнотичні
- Ядерно-цитоплазматичне співвідношення не порушено
- З'являються ядерця
- Цитоплазма базофільна.
- Епітеліальні клітини утворюють залозистоподібні комплекси
- Між клітинами є чіткі межі
- У міру того, як ускладнюється процес – наростає
- поліморфізм ядер, клітин за величиною і за формою
- Структура хроматину ядер стає грубозернистою.
- Збільшується кількість клітин з гіперхромними ядрами.
- Контури ядер в окремих клітинах стають нерівними.
- Зростає кількість мітозів
- Цитоплазма стає непрозорою

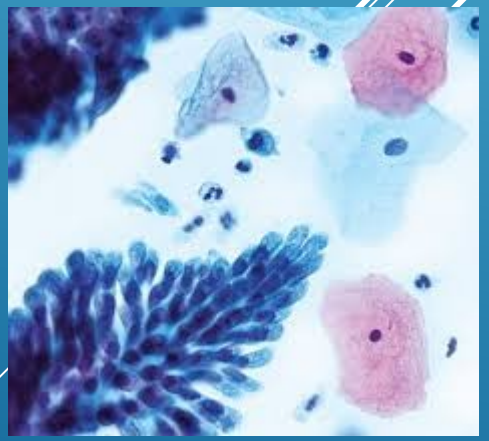

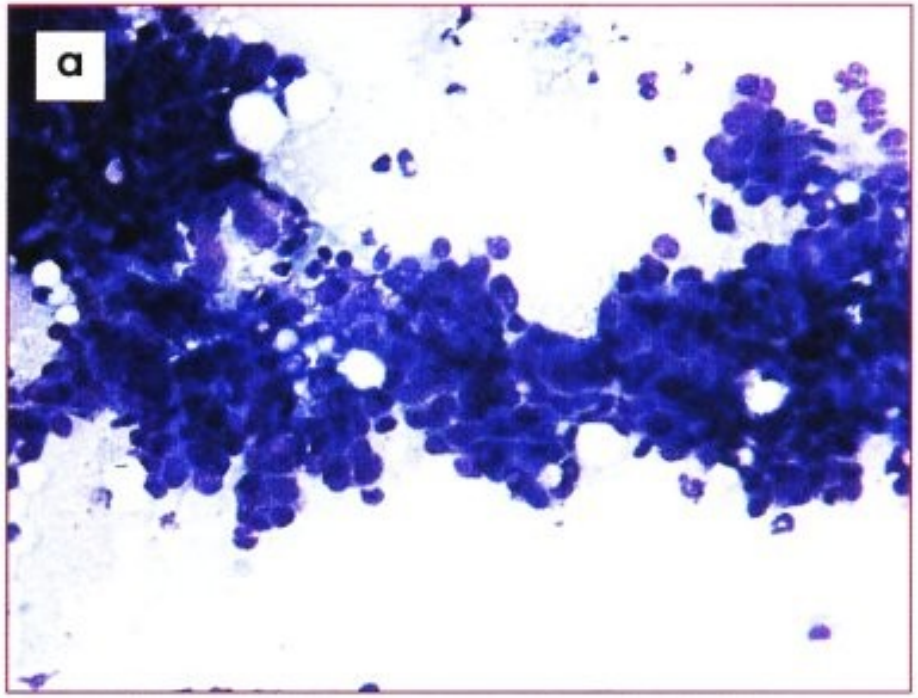

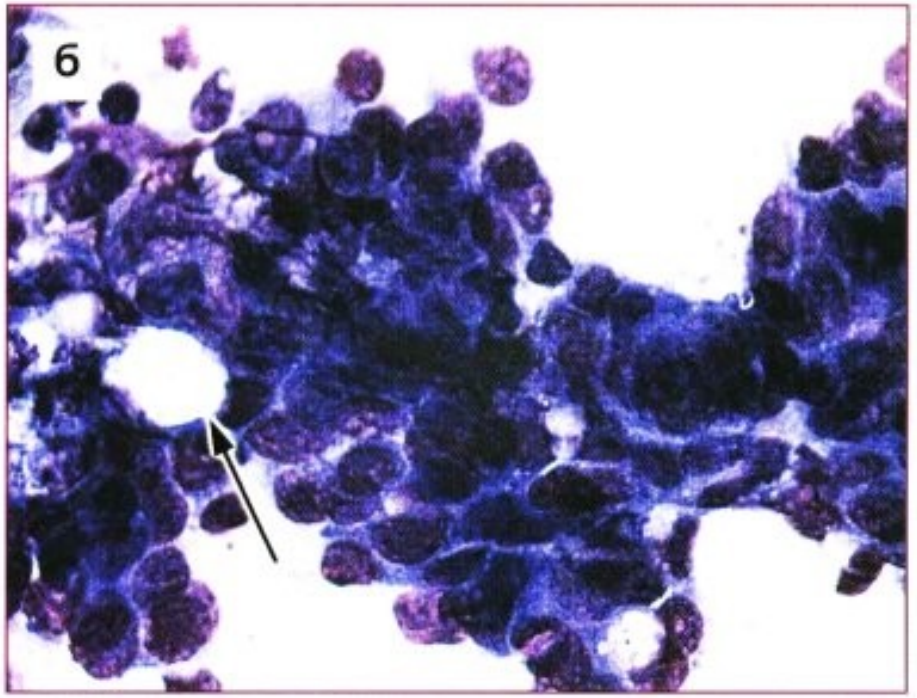

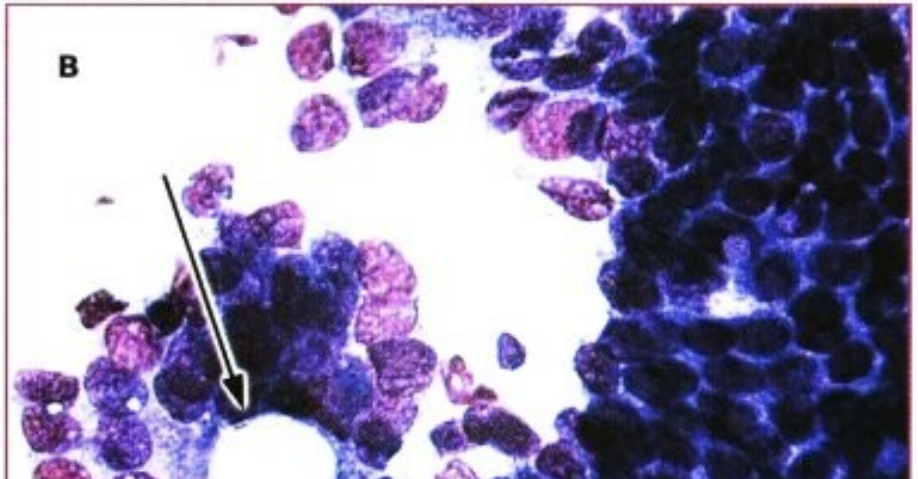

Рис. 26. Пунктат молочной железы б-ной Ф., 42 года. *Цитологический диагноз:* гиперплазия эпителия молочной железы, возможно фиброаденома. *Гистологический диагноз:* ФКБ; а–в – структуры с пальцевидными выростами, нагромождение клеток, дегенеративные изменения, отверстия протоков, окруженные клетками с несколько гиперхром-

МЕТАПЛАЗІЯ

Плоскоклітинна (сквамозна) метаплазія - це термін, використовується для опису клітинних неракових змін в епітеліальному вистиланні певних внутрішніх органів, таких як сечовий міхур, шийка матки і легені. Метаплазія виникає, коли постійний стрес або роздратування викликає оборотний процес, в ході якого диференційовані епітеліальні клітини одного типу перетворюються в епітеліальні клітини іншого типу. При плоскоклітинній метаплазії різні епітеліальні клітини заміщаються в результаті дії механізму адаптації плоскоклітинним епітелієм.

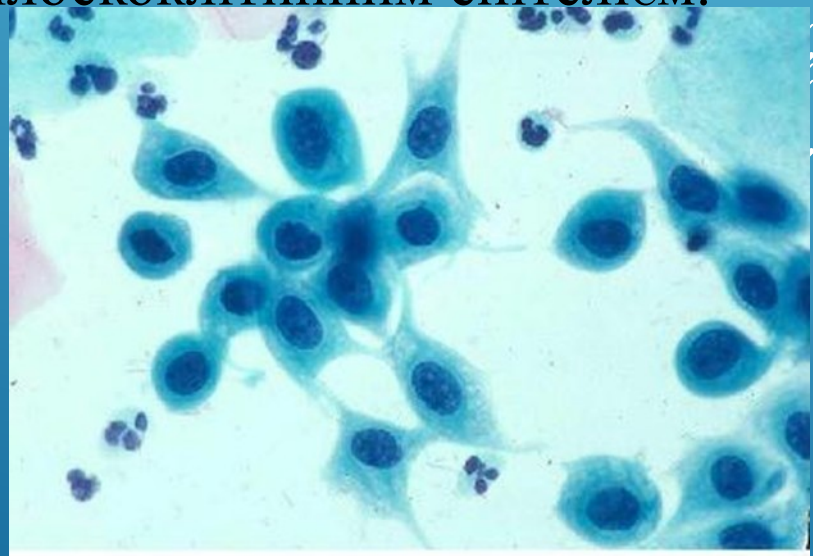

- з'являються ознаки атипії ядер,
- посилюється гіперхромія,
- збільшується поліморфізм
- ядерно-цитоплазматичне

співвідношення також збільшується

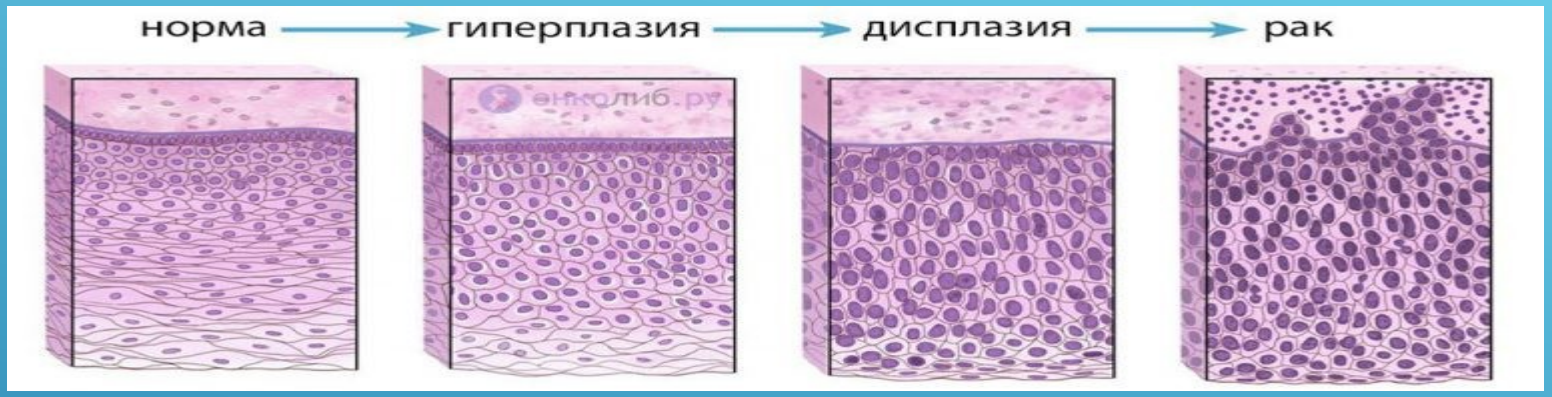

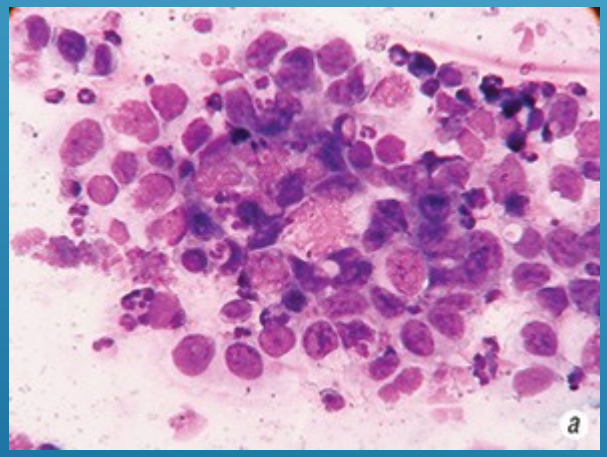

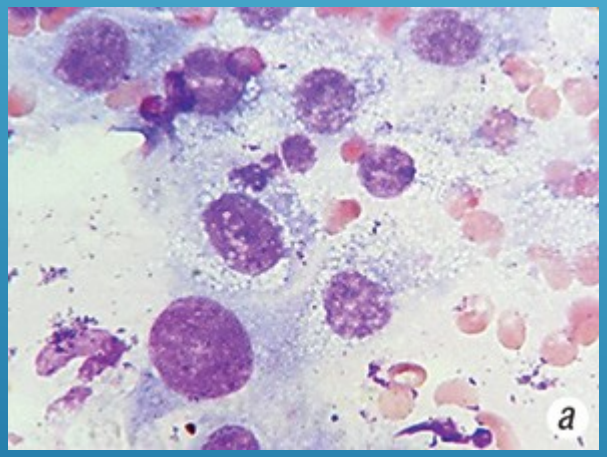

Дизплазія циліндричного епітелію шийки матки

ДИЗПЛАЗІЇ

CIN- cervical intraepithelial neoplasia цервикальная внутрішньо-епітеліальна неоплазия
CIN I
CIN II
CIN III
ASC-US — atipical squamous cells of undertermined significance клітини плоского епітелію з ознаками атипії (злоякісності) неясного значення.
ASC-H – atipical squamous cells клітини плоского епітелію з важкою атипією неясного значення, що не виключають HSIL .
LSIL – Low graid squamous intraepitelial lesion інтраепителіальне враження плоского епітелію слабковираженої міри. .
HSIL – High grade squamous intraepitelial lesion інтраепітеліальне враження плоского епітелію значної міри.
AGC – atipical cells циліндричний епітелій каналу шийки матки з ознаками атипії.
AIS – аденокарцинома in situ
AGUS- атипові клітини залозистого епітелію неясного значення
HPV- папіломо- вірусна інфекція
NILM-Negative for intraepitelial lesion of malignancy інтраепітеліальне враження відсутнє, тобто норма.
Дисплазія-це поява атипії в гіперплазованих клітинах

Cytology of CIN seen in Pap Smear

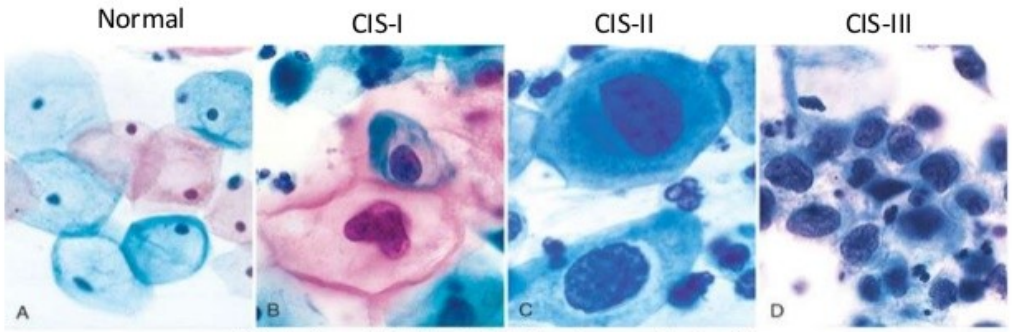

© Elsevier. Kumar et al: Robbins Basic Pathology 8e - www.studentconsult.com

There is Progressive reduction of size of Cytoplasm, and increase in Nuclear Cytoplasm Ratio as the grade of lesion progresses, which reflects there is loss of cellular differentiation on the surface of cervical lesion

CIN I (СЛАБКА ДИСПЛАЗІЯ)

- характеризується поразкою менш ніж 1/3 товщі багатошарового плоского епітелію.
- гіперплазія клітин базального і парабазального шарів
- клітинний і ядерний поліморфізм
- підвищення мітотичної активності.
- Такі зміни торкаються тільки глибоких шарів багатошарового плоского епітелію, при цьому клітини проміжних і функціональних шарів залишаються незмінними
- Часто поєднується з ВПЛ-інфекцією

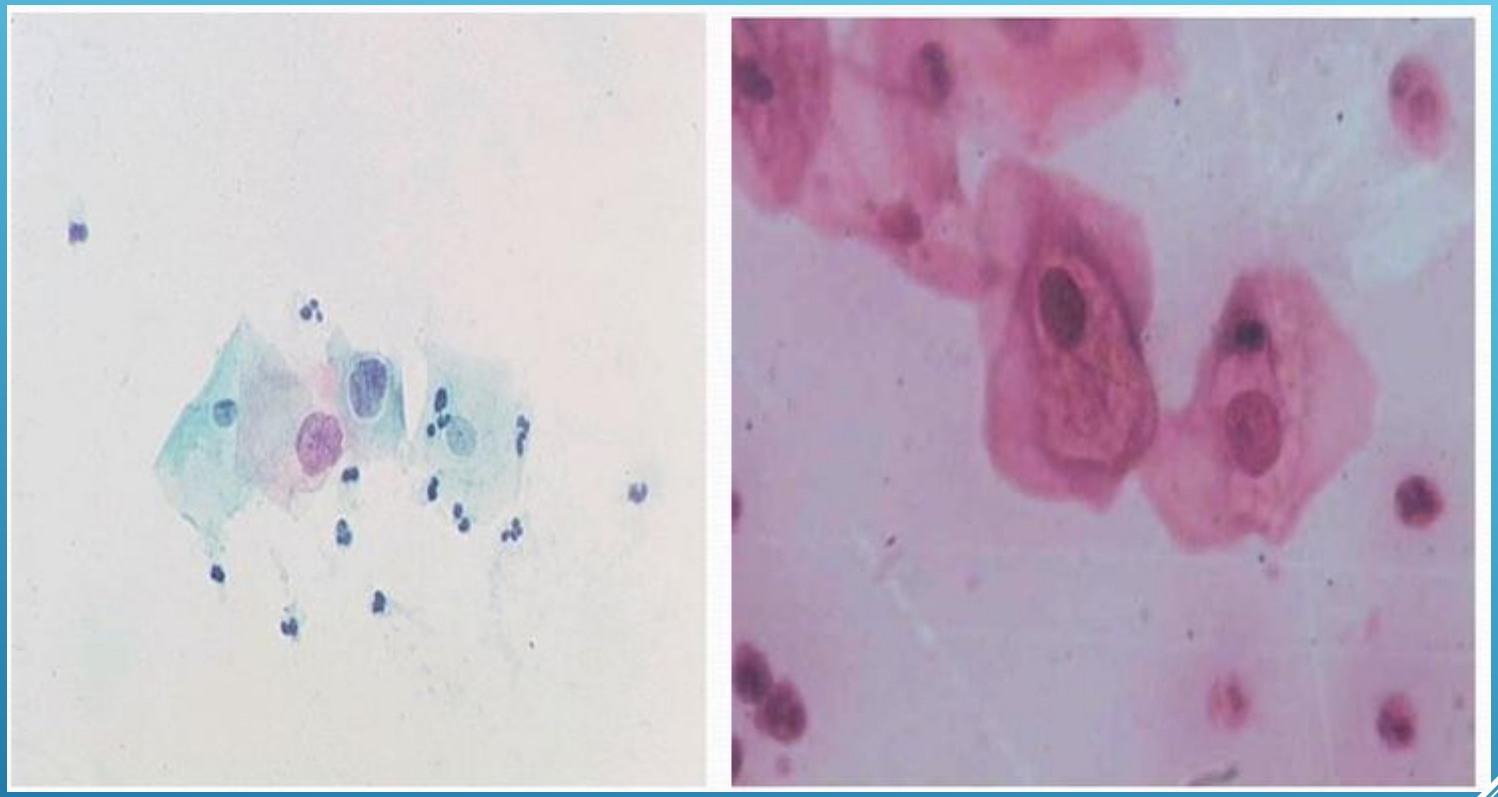

CIN I (СЛАБКА ДИСПЛАЗІЯ)

CIN II (ПОМІРНА ДИЗПЛАЗІЯ)

- характеризується поразкою 1/2- 2/3 товщі багатошарового плоского епітелію. .
- Клітини тісно прилягають один до одного.
- Збільшується ядерно-цитоплазматичне співвідношення на користь ядра.
- Ядра великі, витягнуті або округлі, гіперхромні.
- Груба структура хроматину.
- У ядрі визначаються невеликі ядерця.
- Цитоплазма слабо базофільна, добре выраженна.
- Видно мітози, у тому числі і паталогічні
- Цитологічно в мазках
- виявляються клітини типу

базальних, парабазальних і

проміжних шарів.

CIN

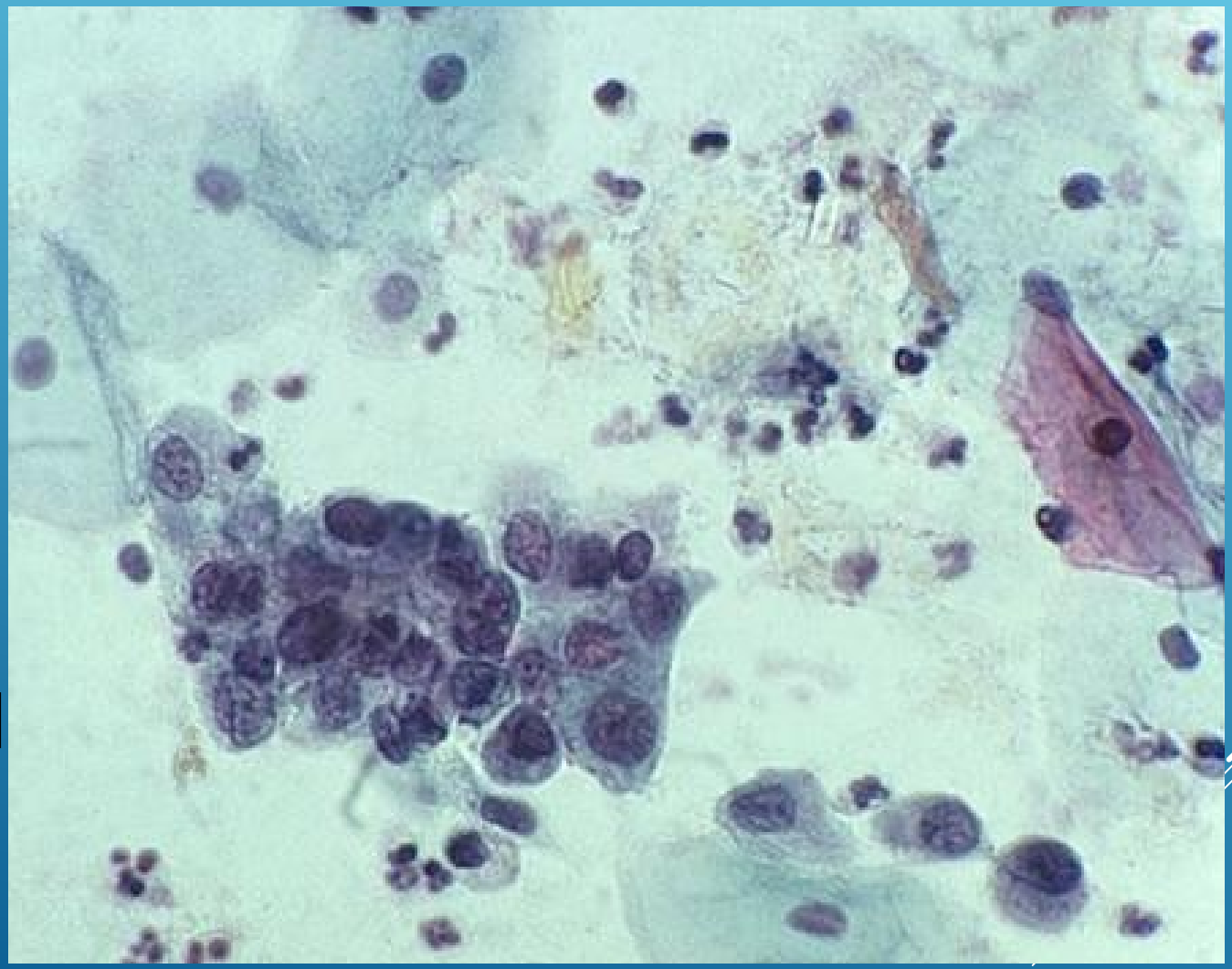

CIN III (ВИРАЖЕНА ДИЗПЛАЗІЯ)

вражає більше 2/3 епітеліального пласта

гіперплазовані клітини базального і парабазального шарів займають майже усю товщу багатошарового плоского епітелію.

Гіперплазовані клітини

- поліморфні, тісно прилягають один до одного.
- ядра великі, овальні або округлі, гіперхромні
- є мітози
- У мазках є значна кількість клітин базального, парабазального, іноді проміжного шарів, що утворюють комплекси.
- Відзначається виражений поліморфізм ядер.
- Ядерно-цитоплазматичне співвідношення різко збільшується на користь ядра. Ядра поліморфні, контури їх іноді нерівні, хроматин грубий, ядерця зустрічаються рідко. Є двоядерні клітини, іноді велетенські клітини з великим ядром. Цитоплазма часто вакуолізована. Форма деяких клітин неправильна. Відзначається однотипність змін ядра і цитоплазми у багатьох клітинах. Клітини зберігають чіткі межі і їх можна диференціювати

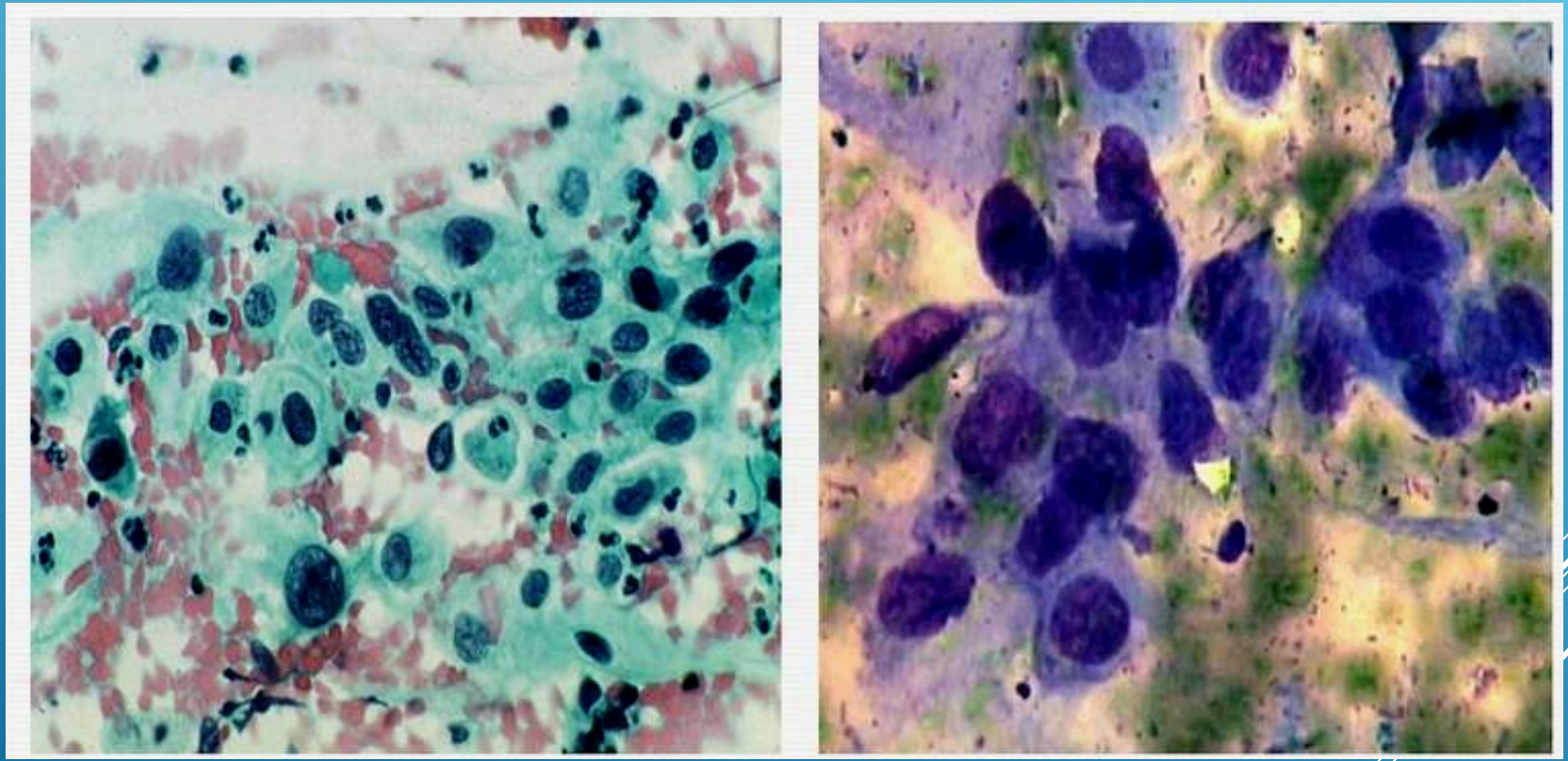

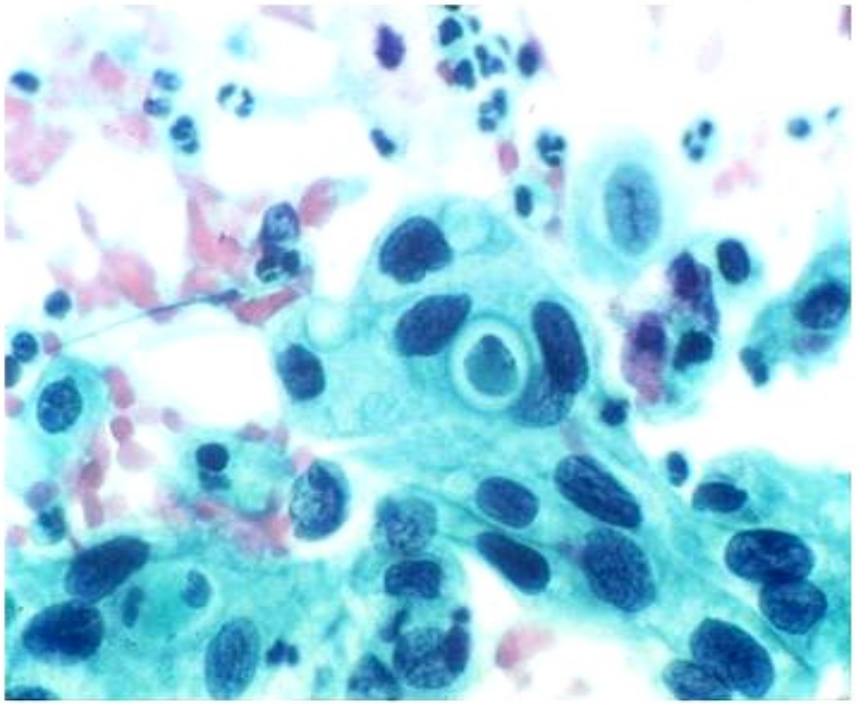

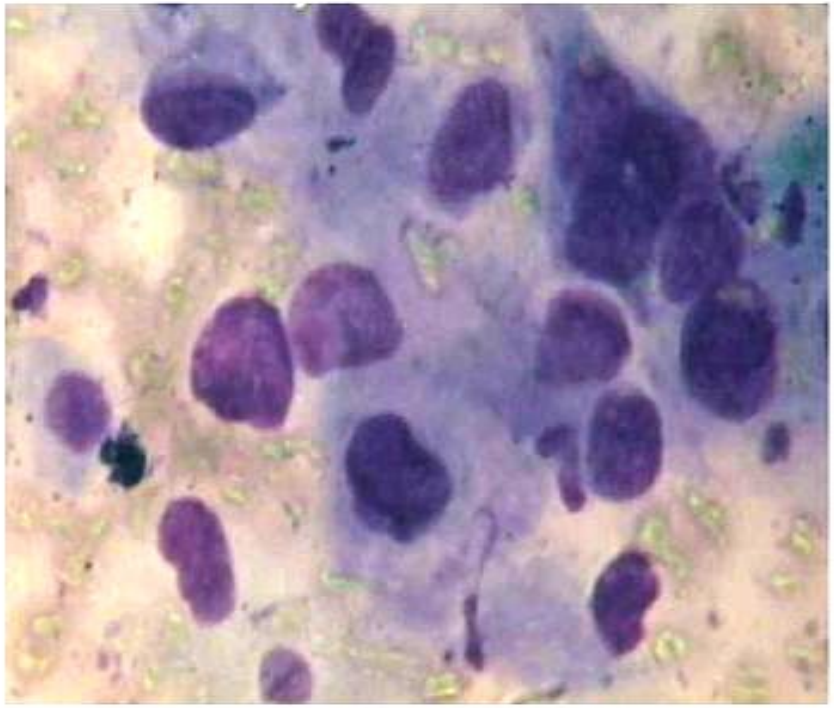

КОЙЛОЦИТИ

- Цитологічні ознаки папіломовірусної інфекції - койлоцити
- Це клітини плоского епітелію неправильної форми з чіткими межами, укрупненим, дегенеративно зміненим ядром (ядрами) і навколо ядерною зоною просвітлення

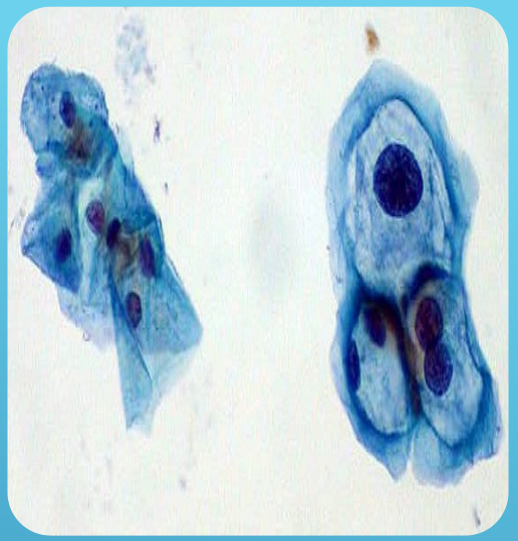

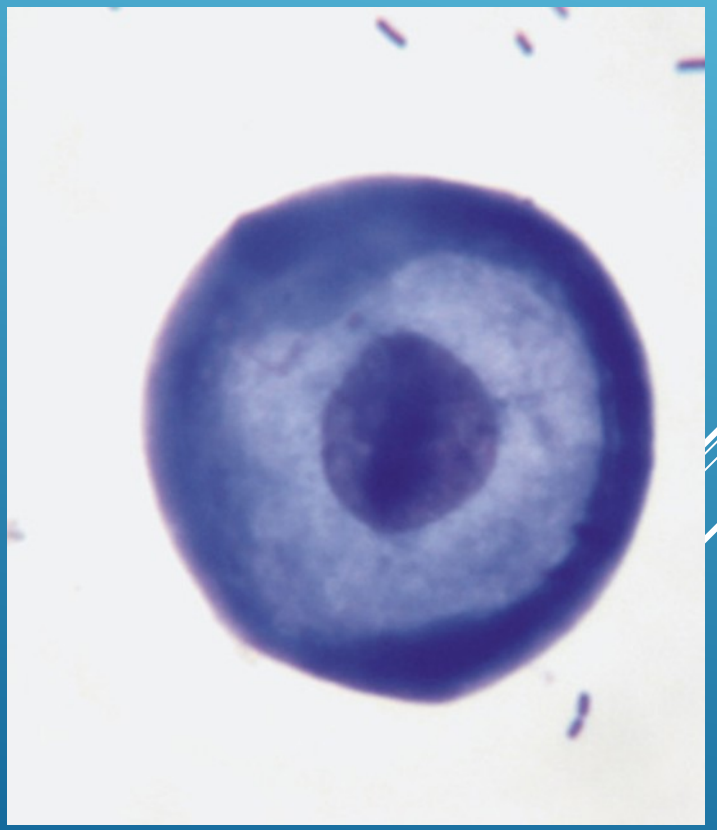

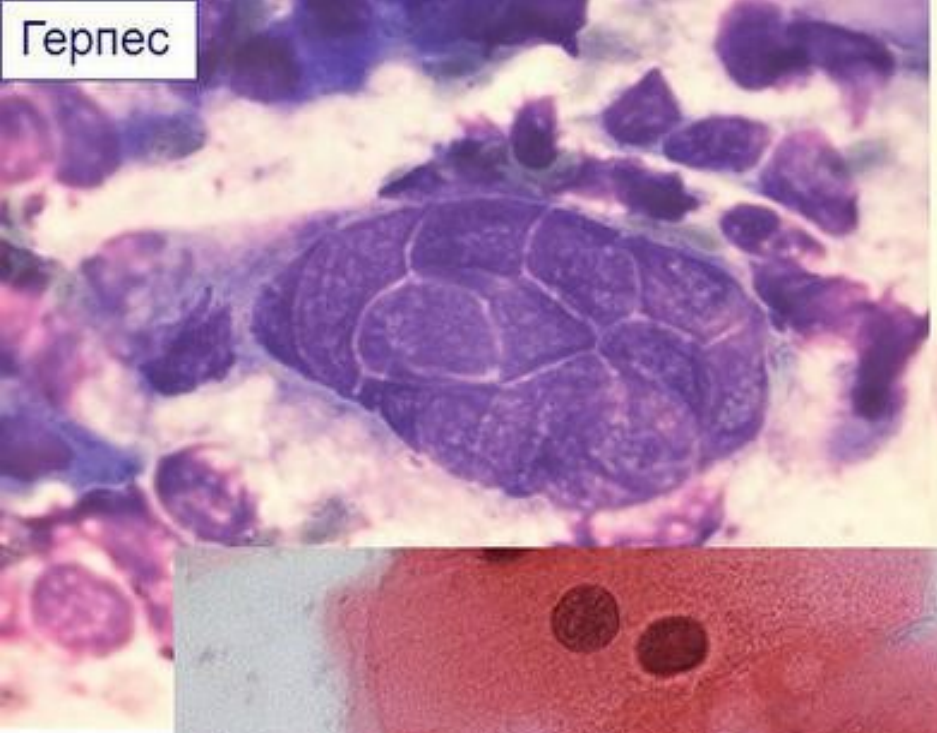

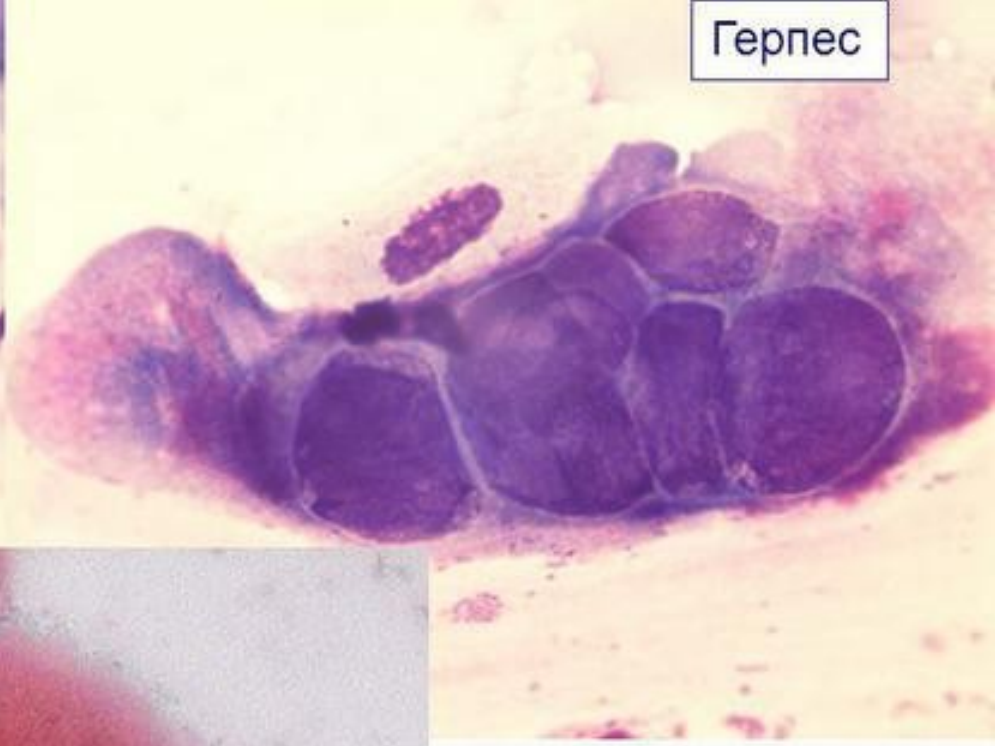

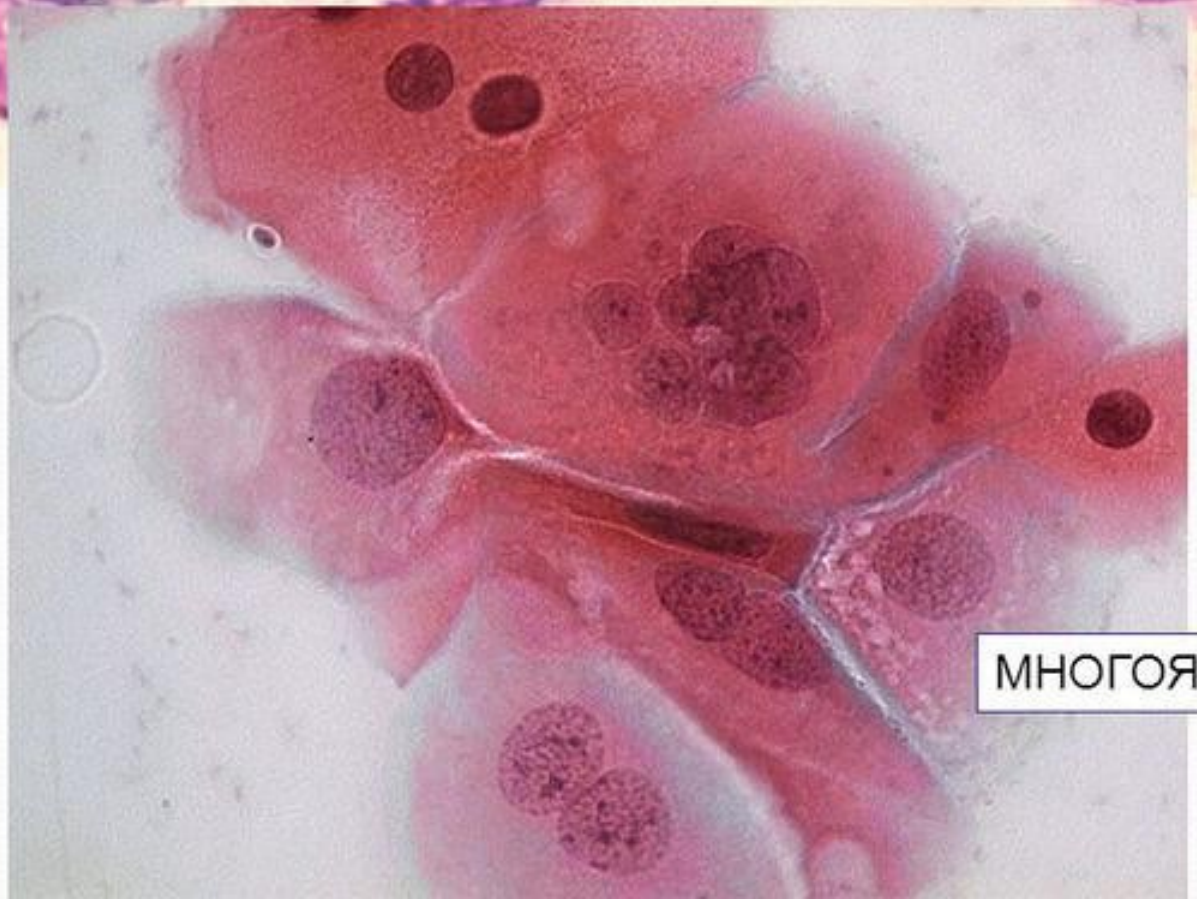

МНОГОЯДЕРНЫЕ КЛЕТКИ

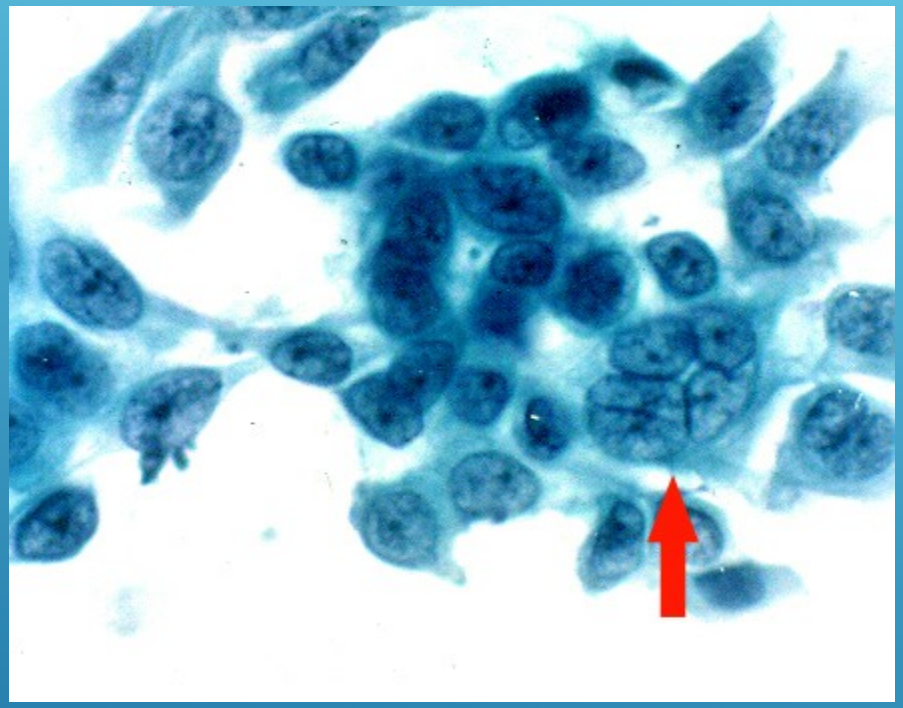

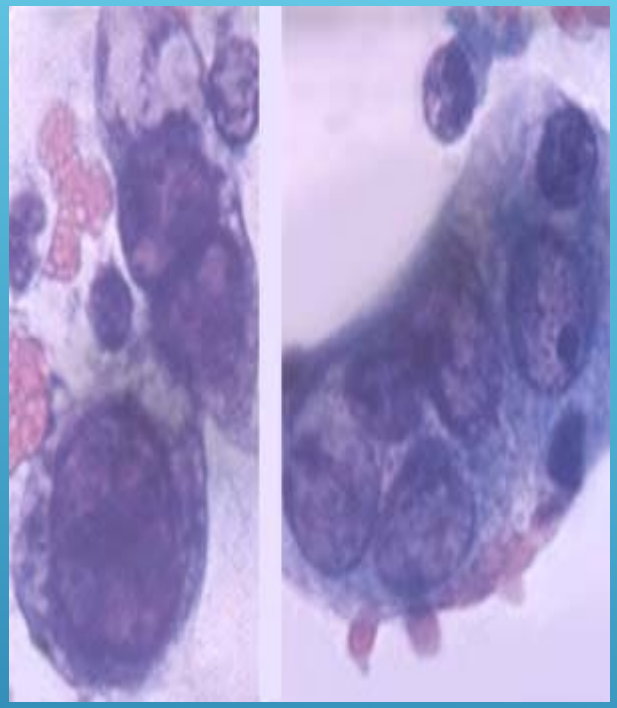

ЦИТОЛОГІЯ

Вірус простого герпесу

ВИСНОВКИ

- 1. Найбільш характерними клітинами для гострого запалення є нейтрофіли, а для хронічного – лімфоцити
- 2. На тлі запалення ні в якому разі не можна видавати - дисплазію або тим більше рак.
- 3. Для деяких захворювань існують свої морфологічні критерії, виходячи з яких можна ставити діагноз по цитологічному мазку

ПИТАННЯ ДЛЯ САМОСТІЙНОЇ РОБОТИ

РЕКОМЕНДОВАНА ЛІТЕРАТУРА:

- 1. Клінічна лабораторна діагностика. Навч. посіб. для студ. вищ. навч. закладів / Залюбовська О.І., Кірєєв І.В., Зленко В.В. та ін. – Х.: Вид-во НФаУ «Золоті сторінки», 2008. – 200 с.
- 2. Лабораторні дослідження в педіатрії. Навч. посіб. для студ. медичних та фармацевтичних вищ. навч. закладів / Залюбовська О.І., Фоміна Г.П., Литвинова О.М. та ін. – Харків: БУРУНіК, 2011. – 256 с.
- 3. Шабалова И.П., Джангирова Т.В., Волченко Н.Н., Пугачев К.К. Цитологический атлас. Диагностика заболеваний молочной железы – М.-Тверь: Триада, 2005. – 119 с.
- 4. Шабалова И.П., Касоян К.Т. Цитологическая диагностика заболеваний шейки и тела матки– М.-Тверь: Триада, 2010. – 232 с.:.
- 5. Долгов В.В., Шабалова И.П., Миронова И.И., Джангирова Т.В., Коротаев А.Л. Выпотные жидкости. Лабораторное исследование. М.-Тверь. Триада 2006, 161 с.

6. Божок Ю.М.Цитологічна діагностика новоутворень щитовидної залози. Київ:ТОВ «Міжнородна» фінансоваагенція», —1997. — 116 с.

- 7. Вибрані лекції з лабораторної медицини. — Ч. II. Загально-клінічні та цитологічні дослідження / Лаповець Л.Є., Порохнавець Л.Є., Андрушевська О.Ю., Бойків Н.Д., Лебедь Г.Б. та ін. — Львів: Ліга-Прес, 2011. — 278 с.
- 8. Глузман Д.Ф. и соав. Иммуноцитохимическая диагностика опухолей кроветворной и лимфоидной тканей у детей. Киев: ООО ДИА, 2005. – 216 с.
- 9. Криволапов Ю.А. Морфологическая диагностика лимфом. /Ю.А.Криволапов, Е.Е. Леенман // – Санкт–Петербург, КОСТА, 2006. – 207 с.
- 10. Морфологічна діагностика аутоімунного тиреоїдиту і раку щитовидної залози та їх поєднання. Методичні рекомендації. // В.О. Туманський,Ю.В.Мартовицька //. – Київ, 2004. – 41 с.
- 11. Руководство по клинической лабораторной диагностике: Учеб. пособие. —
- Ч. 1—2. / Под ред. М.А. Базарновой, А.И. Воробьева. — 2-е изд., перераб. и
- доп. — К.: Вища шк., 1991. — 615 с.

ДЯКУЮ ЗА УВАГУ!

План лекції

1)Анатомічна будова жіночих статевих органів
2)Цитологічний склад жіночих статевих органів
3)Типи цитологічних мазків
4)Типи мазків при різних фазах менструального циклу
5)Реактивні зміни епітелію: метаплазія, гіперкератоз, паракератоз
6)Характеристика запального процесу.
7) Захворювання, що передаються статевим шляхом:
а. гонорея
б. бактеріальний вагіноз
в. лептотрікс
г. кандідоз
д. трихомонади
е. хламідії
ж. ВПЛ
з. герпес

8) Передрак шийки матки: гиперплазія, дисплазія

9)Рак шийки матки

1)Анатомічна будова жіночих статевих органів

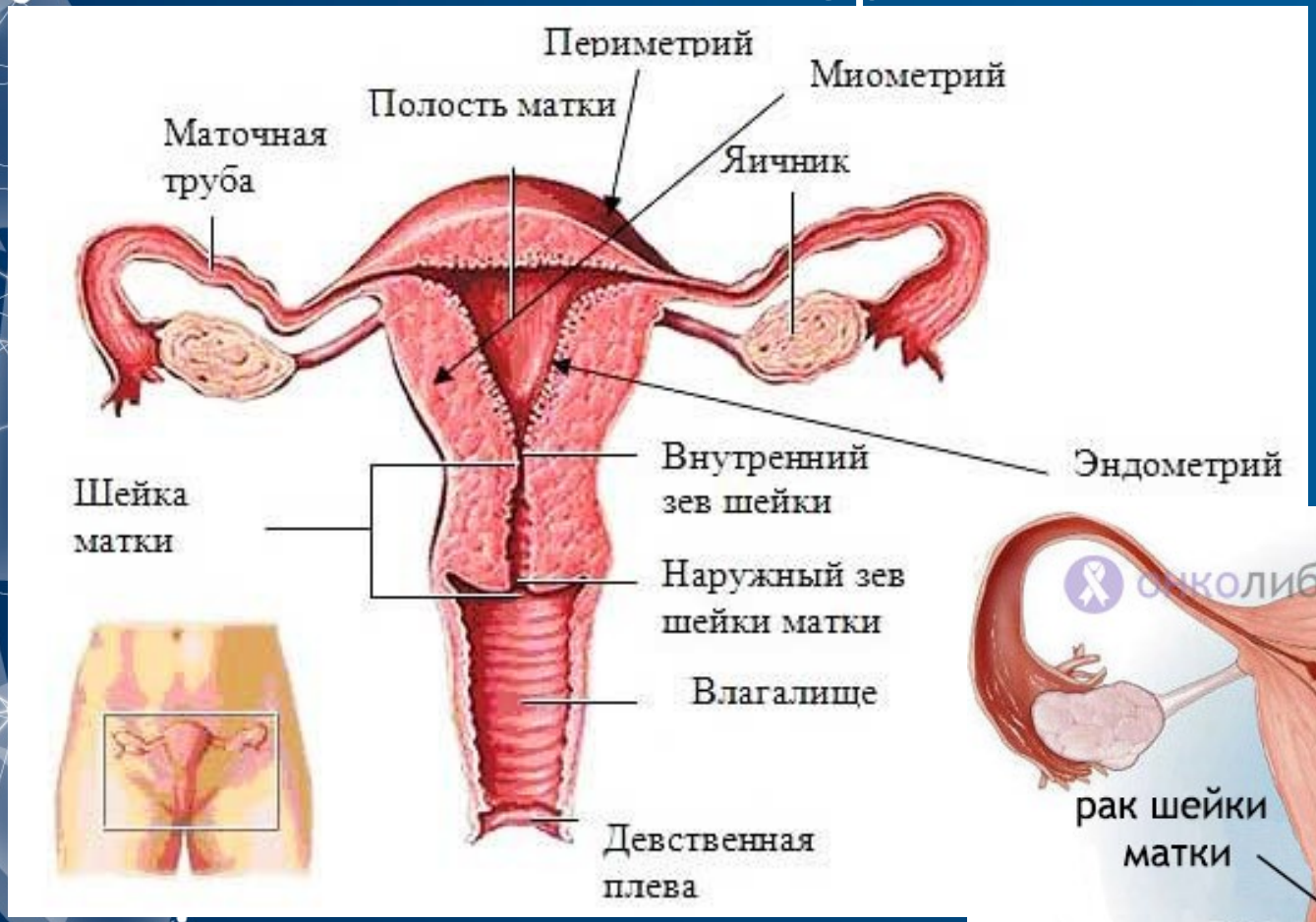

Анатомічна будова шийки матки

Шийка матки — це гладком'язове утворення:

- **піхвова частина, що вдається в просвіт піхви**
- **надпіхвова частина, що розташовується вище прикріплення стінок піхви до матки.**

Товщу шийки матки утворюють сполучнотканинні волокна, серед яких проходять судини, нерви, циркулярно розташовані м'язові клітини, у які вплітаються поздовжні гладком'язові клітини тіла матки.

Піхвову частину шийки матки вкриває багатошаровий плоский епітелій (БПЕ). У центрі шийки матки проходить канал, що вистилає циліндричний епітелій (ЦЕ), він має веретеноподібну форму та звужується в ділянці зовнішнього і внутрішнього вічка(глазка). Зовнішнє вічко має різноманітну форму: у жінок, які не народжували, воно округле, у тих, які народили, — у вигляді поперечної щілини.

У шийці матки розрізняють видиму частину (екзоцервікс) і канал шийки матки (ендоцервікс). У нормі вся поверхня піхвової частини шийки матки вкрита слизовою оболонкою блідо-рожевого кольору різних відтінків із гладкою блискучою поверхнею.

У шийці матки виділяють такі відділи:

- стінку, що складається в основному зі сполучної тканини (колагенові волокна клітинні елементи — фібробласти)

незначного м'язового шару'

цервікальний канал, що має веретеноподібну форму, що з'єднується через внутрішнє вічко з порожниною матки, а через зовнішнє вічко — з піхвою.

Слизова ендоцервікального каналу (ендоцервіксу) вистелена циліндричним (призматичним) епітелієм . У ній не міститься справжніх шийкових залоз, за які раніше приймалися складки ЦЕ у вигляді бухт і крипт . Поверхня цих бухт вистелена тим самим ЦЕ з базально розташованими гіперхромними ядрами. Основна властивість клітин цервікального каналу — це продукція слизу.

Багатошаровий плоский епітелій (БПЕ)

має 4 шари:

- **базальний**
- **парабазальний**
- **проміжний**
- **поверхневий**

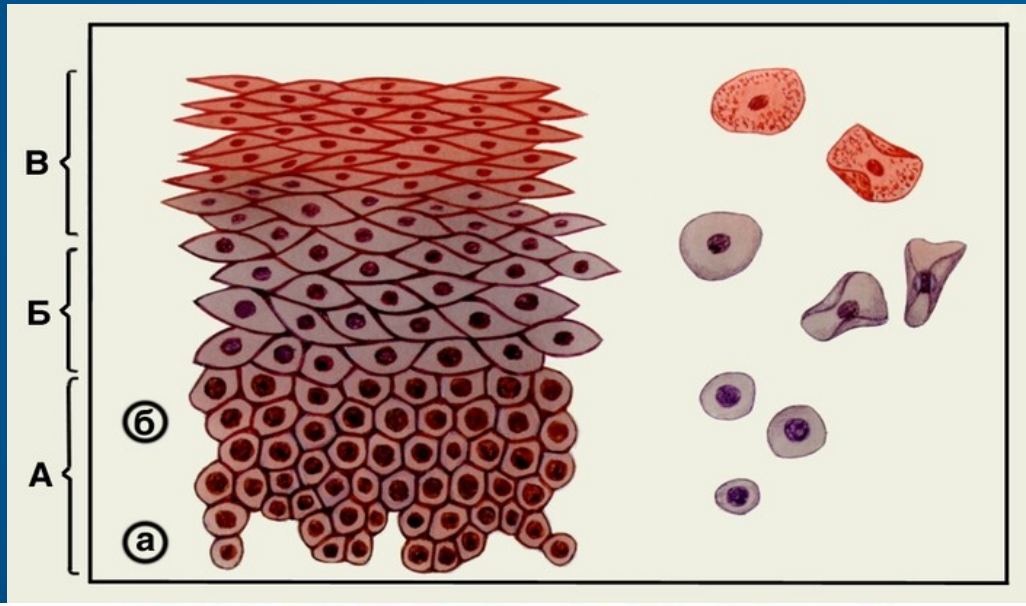

Окраска: гематоксилин-эозин

1 - эпителий:
1.1 - базальный слой,
1.2 - промежуточный слой,
1.3 - поверхностный слой;
2 - базальная мембрана;
3 - рыхлая волокнистая соединительная ткань

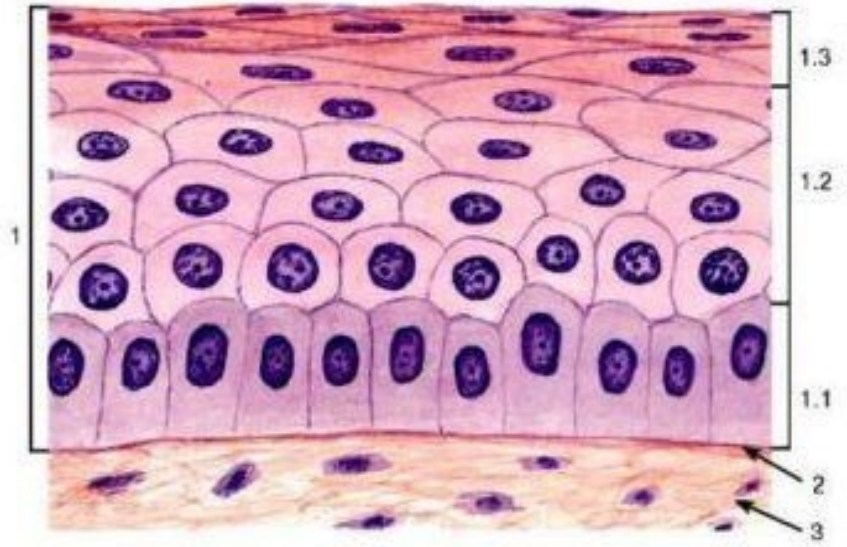

Базальні клітини

- Дрібні
- Ядерно-цитоплазматичне співвідношення дорівнює 1: 3.
- Ядра округлі, хроматин дрібнозернистий, містить 1-2 ядерця.
- Цитоплазма у вигляді вузького обідка, різко базофільна, глікоген в клітинах не міститься.
- У мазках здорових жінок базальні клітини з'являються тільки в період менопаузи.
- Поява в мазках значної кількості парабазальних і базальних клітин говорить про який-небудь патологічний процес з боку шийки матки.

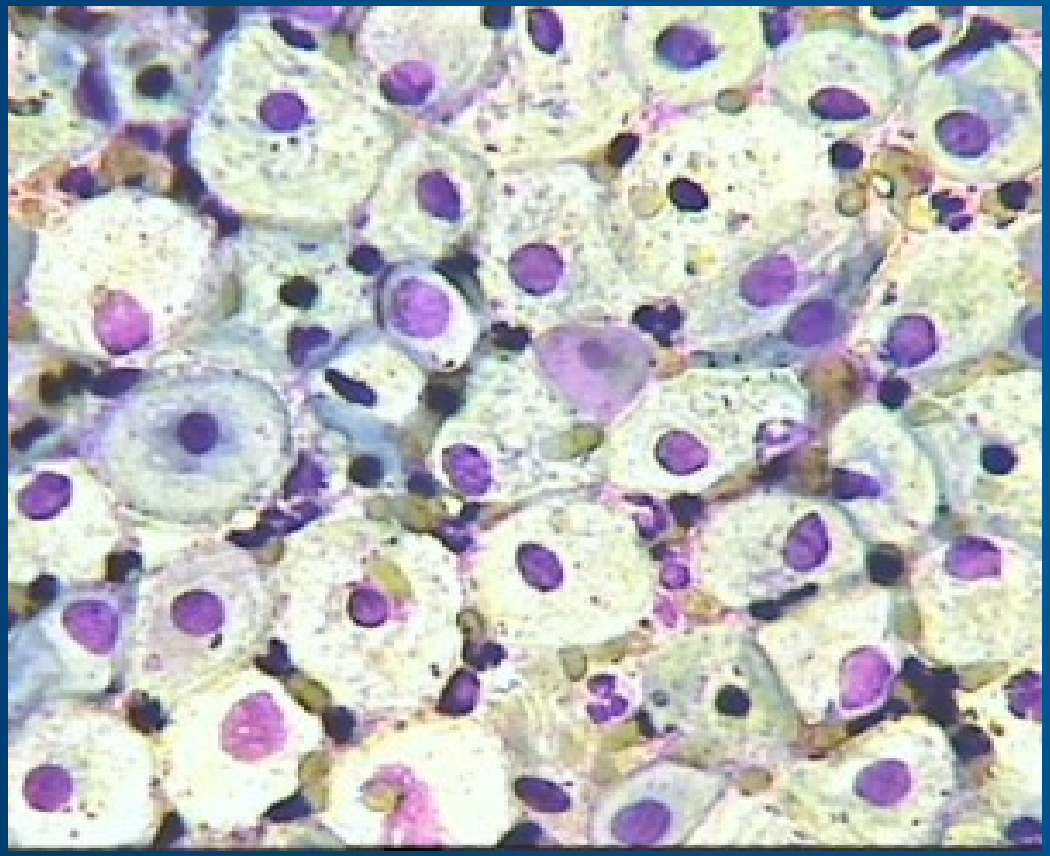

Атрофічний тип мазка

Парабазальні клітини

- Мають округлу, овальну, іноді полігональну форму з чіткими межами.
- Розміри їх різні і коливаються в межах 12-30 мкм.
- Ядра, як і в клітинах проміжного шару, з ніжним тонкопетлистим або дрібнозернистим хроматином, іноді видно ядерце.
- Цитоплазма різко базофільна, глікоген виявляється не завжди.
- Парабазальні клітини можуть виявлятися в мазках з піхви під час менструації в період менопаузи.

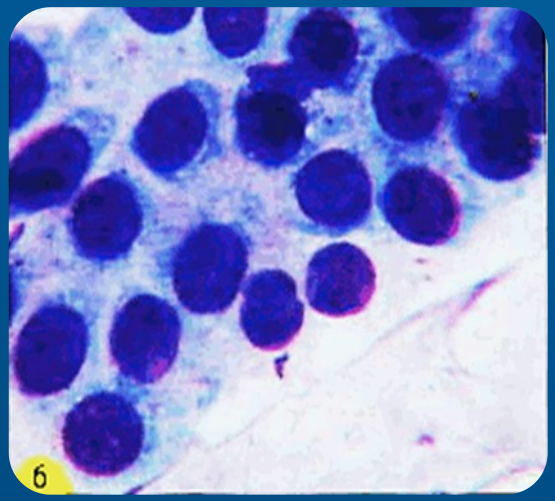

Група клітин парабазального слою. Клітини невеликих розмірів, ядра округлі, контури рівні, чіткі, цитоплазма скудна, межі клітин "розмиті". Мазок з ектоцервіксу.

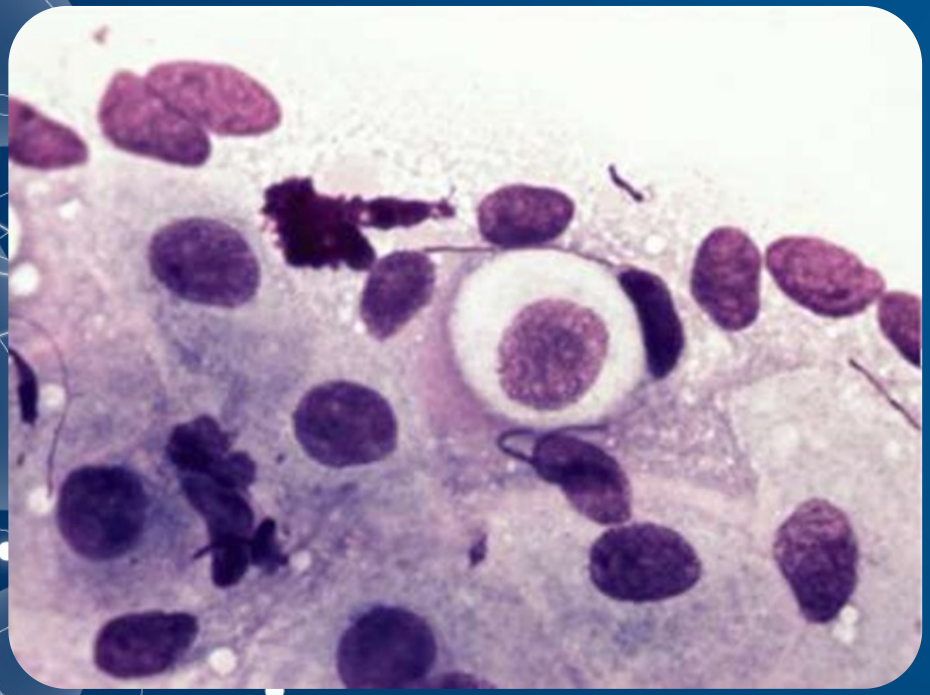

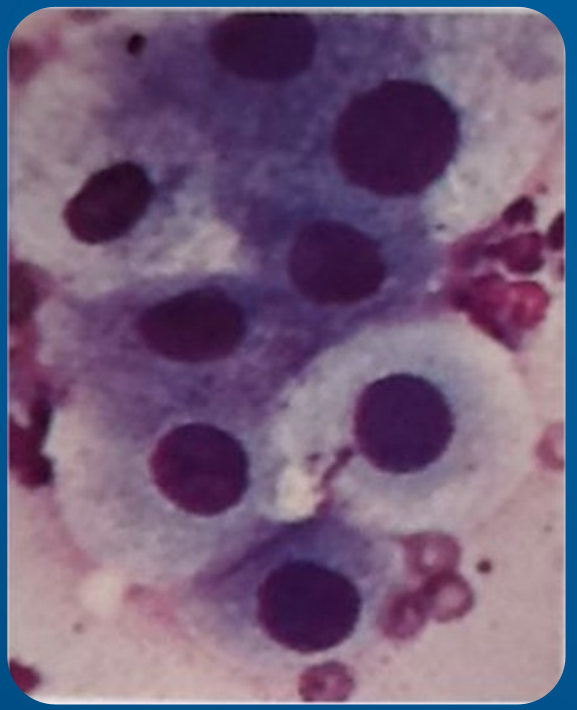

Парабазальні клітини

Клітини проміжного шару

- Менші за розміром клітин функціонального шару.
- Діаметр їх 25-30 мкм.
- Ядра бульбашко-подібні, округлі або овальні з добре вираженим тонкопетлистим хроматином.
- Цитоплазма базофільна, містить глікоген.
- Поява значної кількості проміжних клітин в мазках визначається на початку фолікулікулярної і під час лютеінової фаз, в після пологовому періоді, менопаузі, будучи відображенням недостатності естрогенних гормонів.

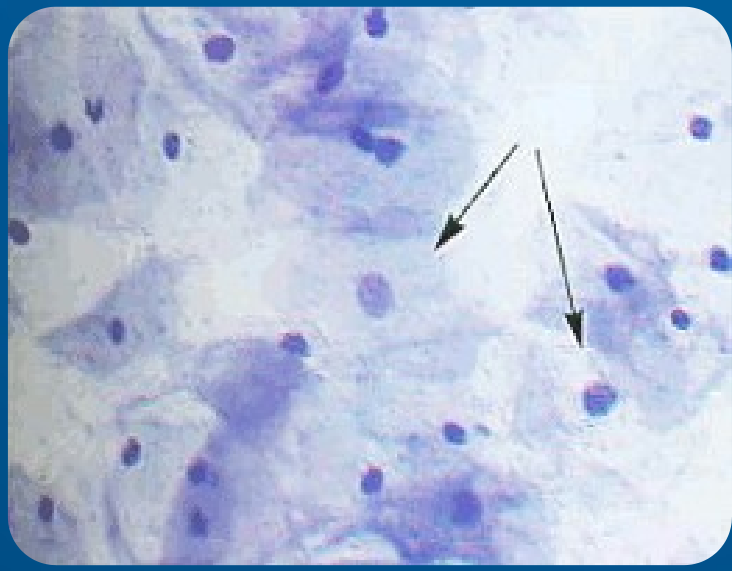

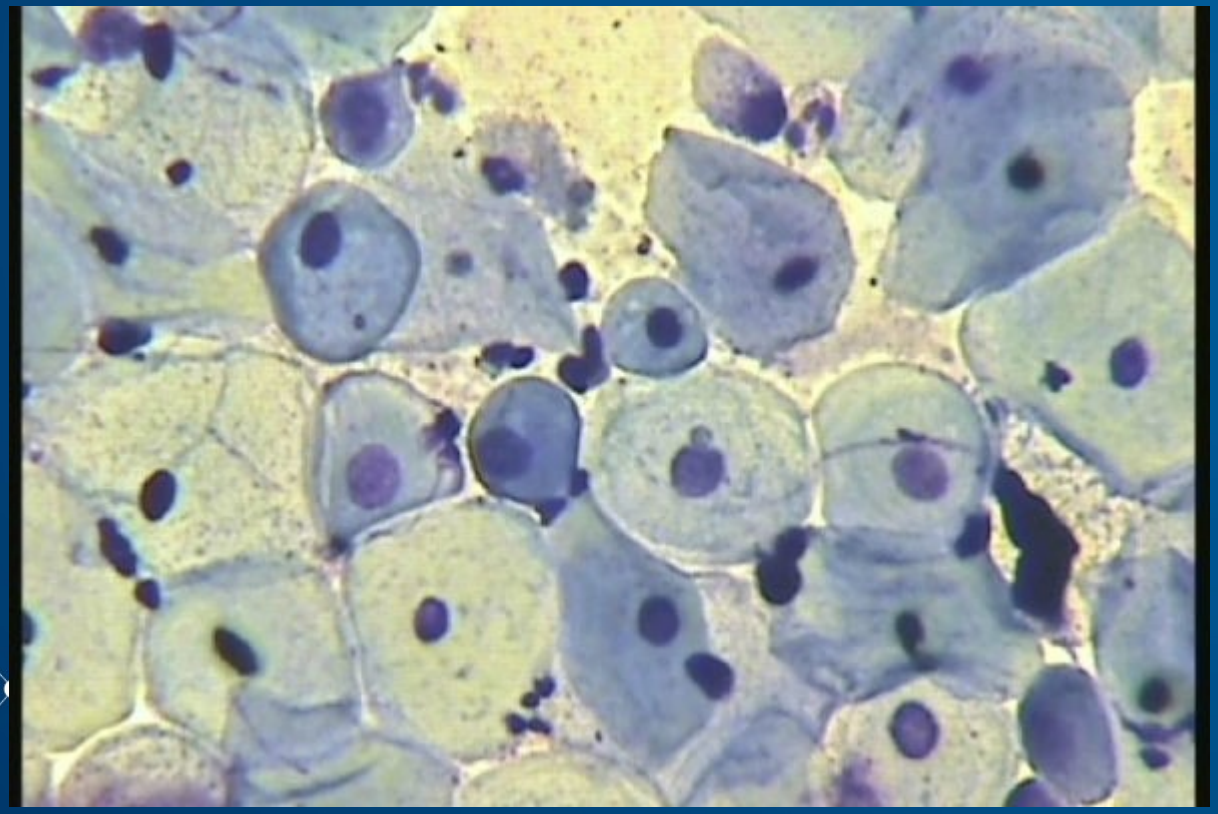

Клітини усіх типів: поверхневого, проміжного та парабазального шарів

Клітини поверхневого шару

Мають полігональну, рідше округлу або овальну форму з чіткими межами.

Діаметр їх від 40 до 50 мкм.

Ядра маленькі, пікнотичні, інтенсивно забарвлені, діаметром до 6 мкм. Структура хроматину не визначається.

Ядерно-цитоплазматичне співвідношення дорівнює 1: 10.

Цитоплазма широка, світла, містить зерна глікогену. Клітини функціонального шару в мазках розташовуються у вигляді пластів і полів. Наявність їх у великій кількості в мазках є відображенням естрогенної активності.

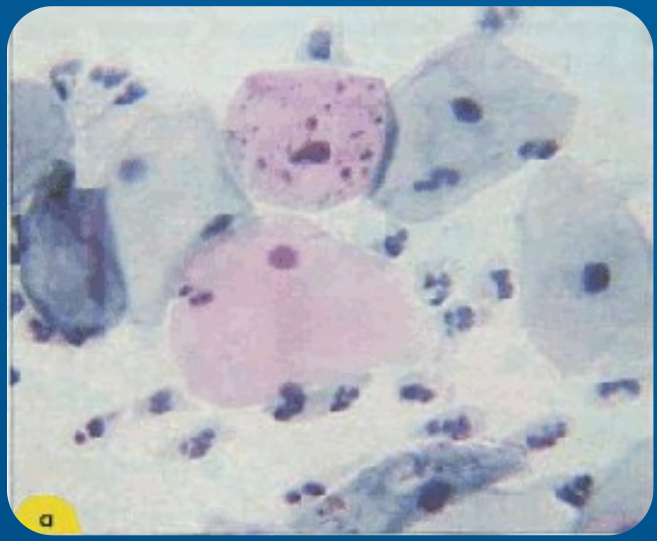

Мазок з ектоцервіксу

а) - поверхневі клітини плоского епітелію. Ядра дрібні, пікнотичні, цитоплазма щедра. У частини клітин цитоплазма зріла, еозинофільна, з гранулами. Менш зрілі клітини з блакитною цитоплазмою. Трохи лейкоцитів з ядрами, що збереглися, і цитоплазмою. Фарбування по Папаніколау, х 250;

б) - проміжна клітина плоского епітелію полігональної форми. Характерне округле, "бульбашко-видне" ядро. Цитоплазма щедра, складчаста. Фарбування по Папенгейму. х 1000

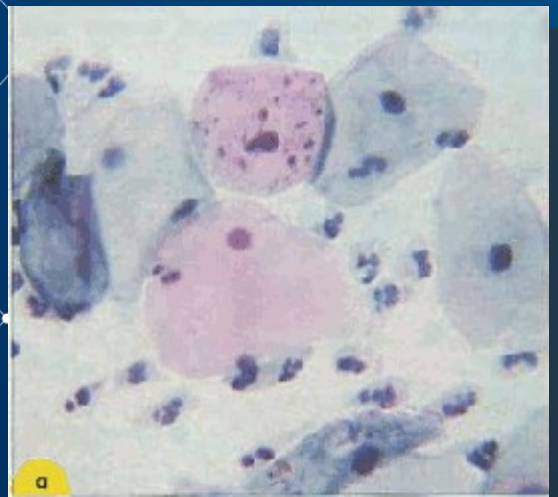

Клітини циліндричного епітелію виглядають по-різному, залежно від їх розташування в препараті: що знаходяться в комплексах виглядають маленькими, абсолютно мономорфними структурами, округлими або навіть полігональними утвореннями, що нагадують " бджолині стільники" (вертикальне положення). Клітини, що знаходяться в горизонтальному положенні виглядають подовженими з ядром, зміщеним до базального полюсу.

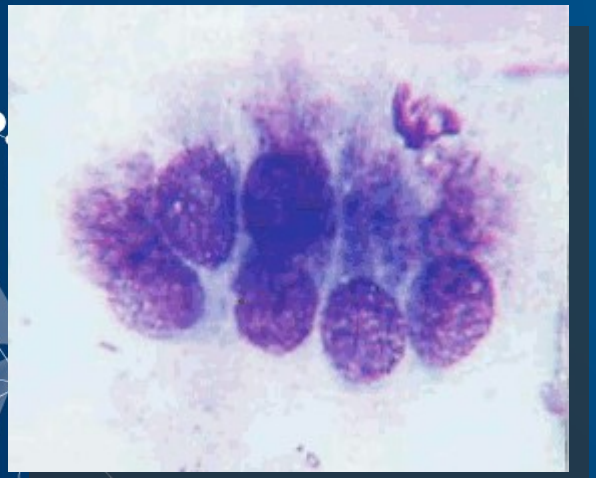

Невелика група з клітин циліндричного епітелію. Ядра овальні, контури рівні, хроматин зернистий, розподілений рівномірно. У цитоплазмі є дрібні гранули секрету. Мазок з шийки матки. Фарбування по Романовському, х 1000

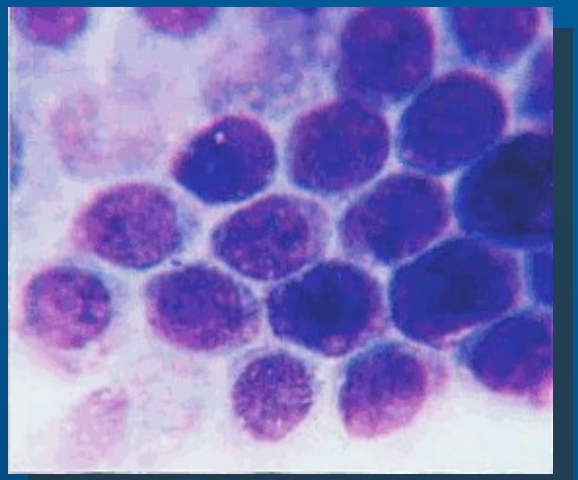

Клітини циліндричного епітелію у вигляді сотоподібної структури. Ядра округлі або овальні, контури рівні, хроматин розподілений рівномірно, зустрічаються дрібні мономорфні ядерця. Цитоплазма вакуолізована. Мазок з цервікального каналу. Фарбування по Романовському, х 1000

ТИПИ ЦИТОЛОГІЧНИХ МАЗКІВ:

I тип – здорові епітеліальні клітини;

II А тип – епітелій із запальними змінами;
II Б тип – гіперплазований епітелій;

III А тип – помірна дисплазія;

III Б тип – різко виражена дисплазія;
IV тип – підозра на рак;

V тип – цитологічно підтверджений рак;
VI тип – неякісний мазок.

Тривалість менструального циклу

Останній день циклу

1 2 3 4 5 6 7 8 9 10 11 12 13 14 15 16 17 18 19 20 21 22 23 24 25 26 27 28 1 2

Перший день менструації
(перший день циклу)

Перший день наступної менструації

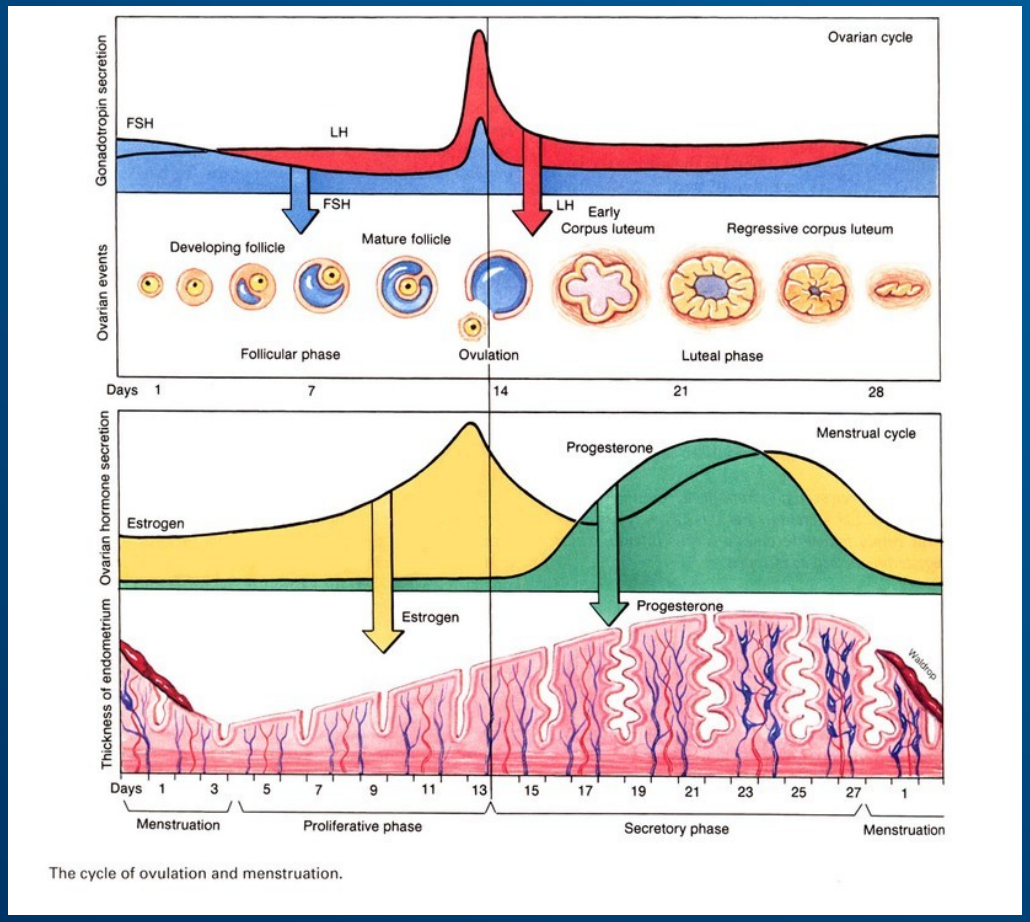

The cycle of ovulation and menstruation.

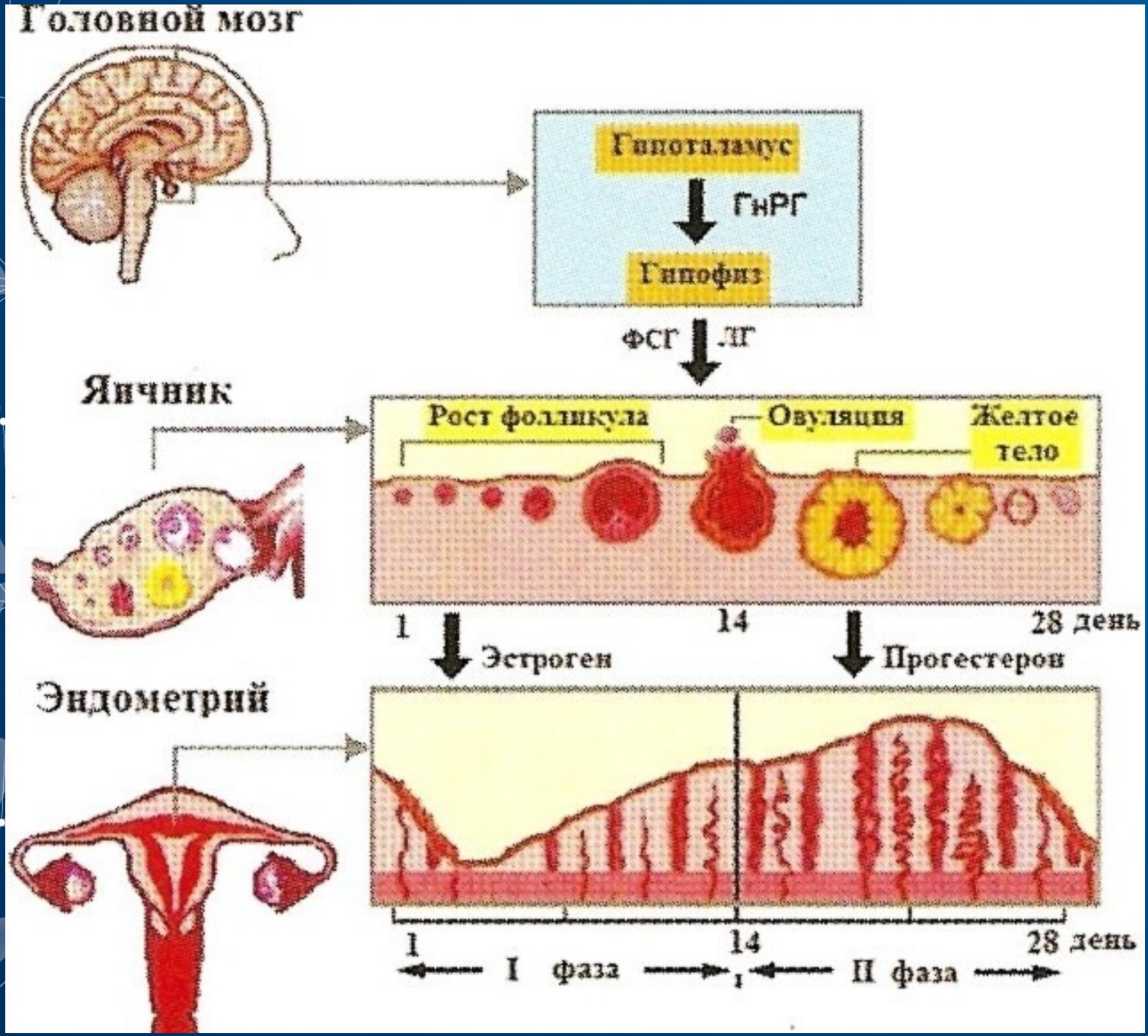
Головной мозг
Гипоталамус
ГнРГ
Гипофиз
ФСГ
ЛГ
Яичник
Рост фолликула
Овуляция
Желтое тело
1
14
28 день
Эстроген
Прогестерон
Эндометрий
1
14
28 день
I фаза
II фаза

Клітини нормального плоского епітелію

- Мікроскопічні картини вагінальних мазків при нормальному менструальному циклі: а) - в ранню фолікулярну фазу (до 9-го дня менструального циклу); б) - під час овуляції (14-й день менструального циклу); в) - на початку лютеінової фази (15-20-й дні менструального циклу); г) - в пізню лютеінову фазу (24-28-й дні менструального циклу).

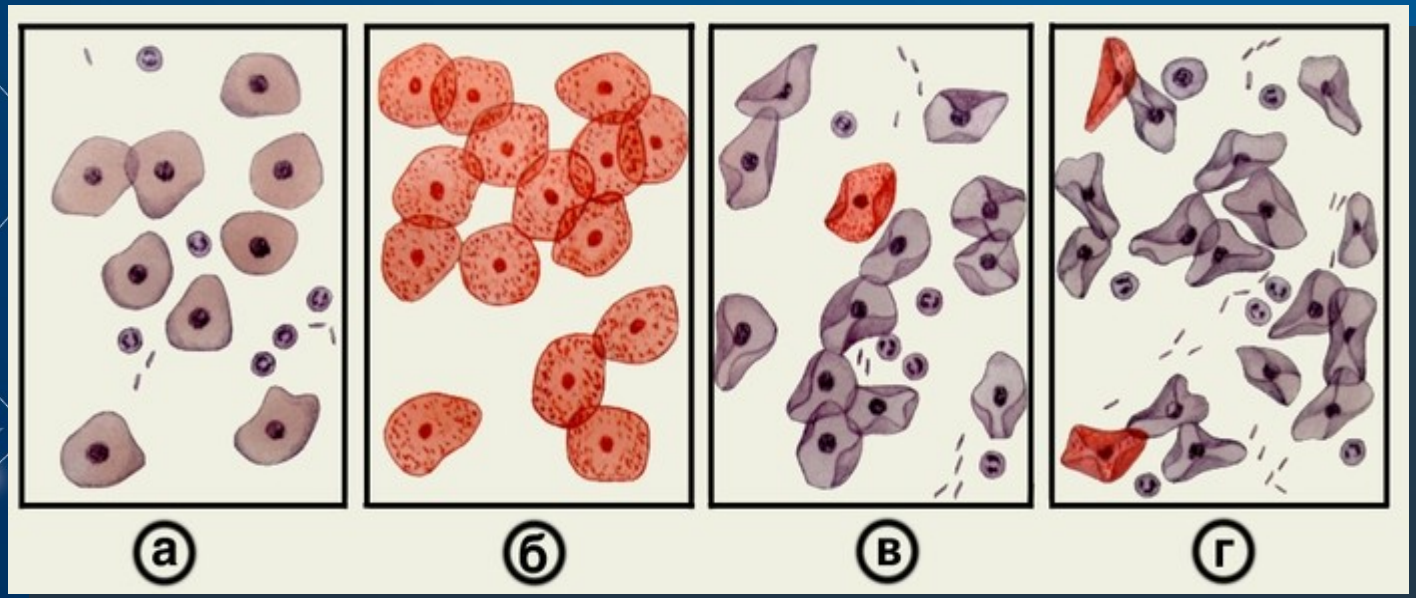

Клітини метаплазованого епітелію

Клітини незрілого метаплазованого епітелію нагадують парабазальні, розташовуються переважно розрізнено, рідше в нещільних скупченнях. Ядра дещо гіперхромні, хроматин розподілений рівномірно. Розмір ядер складає більше половини діаметру клітин. Цитоплазма забарвлена інтенсивно. У міру дозрівання клітин (дозріваюча плоскоклітинна метаплазія) з'являються клітини з відростками цитоплазми (клітини - " павуки"). Іноді в цитоплазмі визначається зона просвітлення навколо ядра або вакуолі. Межі клітин чіткі, іноді рівні з однією із сторін.

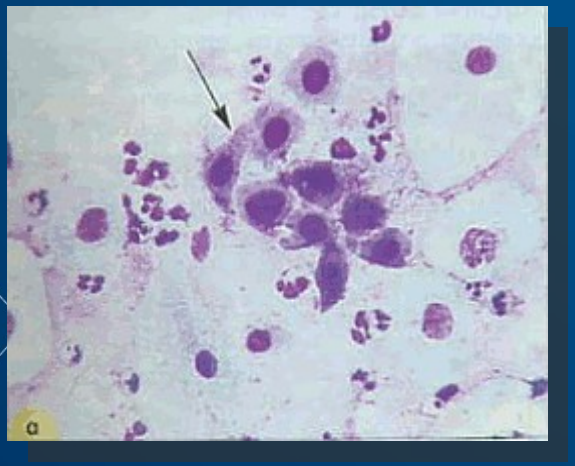

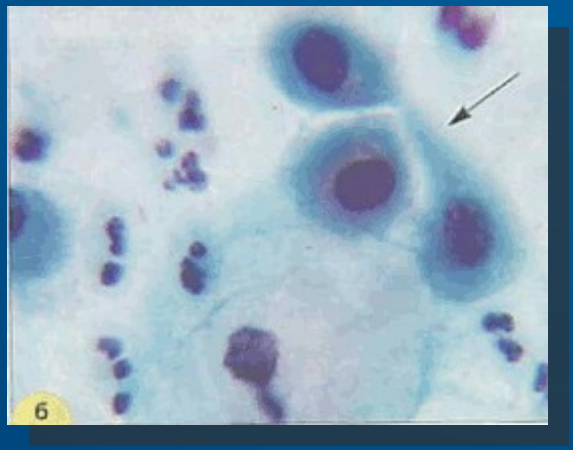

Плоско-клітинна метаплазія (що дозріває). "Клітини-павуки" (помічені стрілочками). У зв'язку з тим, що цитоплазма клітин дуже ніжна, при приготуванні препаратів утворюються відростки, вирости. Ядра невеликих розмірів, округлі і овальні, хроматин розподілений рівномірно: а - фарбування по Романовському. х 400; б - фарбування по Папаніколау. х 1000

Гіперкератоз та паракератоз

- Про наявність гіперкератозу свідчить наявність дрібних поліморфних (округлої, овальної, витягнутої або полігональної форми) клітин плоского епітелію, розміщених розрізнено, або невеликими пластами. Ядра пікнотичні, округлі, овальні чи паличкоподібні, з центральним розміщенням. Серед них зустрічаються без'ядерні лусочки плоского епітелію оранжевого чи рожевого кольору.
- Паракератоз проявляється посиленням щільності і забарвленням цитоплазми в дрібних клітинах з пікнотичними ядрами. Багатошаровий сквамозий епітелій проміжних шарів характеризується базофільною цитоплазмою та поліморфними, гіперхромними ядрами. Хроматин зернистий, розміщений рівномірно.

Лейкоплакія

- У разі простої лейкоплакії в мазках-відбитках є грудочки кератину, скупчення поверхневих клітин, позбавлених ядер, цитоплазма яких забарвлюється за методом Папаніколау в жовтий або оранжевий колір. В мазках трапляються також пласти полігональних зроговілих клітин з пікнотичним ядром неправильної форми – дискератоцити. Просту лейкоплакію без атипії зараховують до
- фонових процесів, а лейкоплакію з атипією – до передракових станів. Деякі автори просту лейкоплакію зараховують до гіпер- і паракератозу, а
- лейкоплакію з клітинною атипією – до CIN різного ступеню тяжкості, який залежить від вираженості атипії.

Запальна інфільтрація

- Представлена в основному нейтрофільними гранулоцитами та лімфоцитами, у незначній кількості – макрофагами.
- Нейтрофільні лейкоцити виявляють у стані фагоцитозу і/або розпаду. У збережених лейкоцитах спостерігаються фагоцитовані бактерії, фрагменти клітин та ядер.
- Макрофаги неправильної форми, овальні, з нерівномірним розподілом хроматину, в цитоплазмі наявні включення. У випадках наявності папіломавірусної інфекції виявляють макрофаги гігантських розмірів з ядром видовженої форми та ніжнозернистим хроматином. Інтенсивність запального інфільтрату залежить від наявності певного збудника чи асоціативних форм генітальної інфекції. Від вираженості запального фону залежить інтенсивність дистрофічних змін епітеліальних клітин.

При вираженому запаленні епітеліальні клітини з різко збільшеним ядром. Структура хроматина порушена, петлі хроматина чергуються з пустотами, на цьому фоні чітко контуруються ядерця. Дегенерація ядер також проявляється гомогенізацією хроматину, при цьому в цитологічних препаратах визначають розмиту структуру ядра.

Про дистрофію свідчить вакуолізація цитоплазми, фокальний або тотальний цитоліз, каріопікноз, каріорексис, каріолізис, збільшення розмірів клітин та ядер, порушення структури хроматину (розпушеність, мозаїчність, набухання, стертість рисунка)

Гонорея

- Збудником гонореї є Neisseria gonorrhoeae, відкрита Нейссером в 1879 році. Це грамнегативний нерухомий диплокок, що має форму кавових зерен, складених увігнутими сторонами всередину.
- Вхідними воротами для гонокока є слизові оболонки, що вистелені як плоским, так і циліндричним епітелієм. У зв'язку з цим найбільш частою локалізацією процесу є гонорея з поразкою сечовипускального каналу у чоловіків і жінок.
- Далі процес може поширюватися висхідним шляхом на нирки, шийку матки, цервікальний канал, фаллопієві труби, яєчники у жінок, а у чоловіків- на передміхурову залозу і яєчка.

ГОНОРЕЯ

При гострій гонореї в мазках виявляють лейкоцити на усе поле зору. Гонококи розташовуються парами. Вони виглядають як боби, звернені один до одного увігнутими поверхнями так, що між ними є щілина. При гострій гонореї інша мікрофлора пригнічується.

При хронічній гонореї гонококи змінюють свої тинкторіальні властивості, змінюють як морфологію, так і функцію. Вони стають поліморфними, дуже великих і дрібних розмірів, переважають не бобовидні, а округлі форми. Іноді вони зменшуються до точкових розмірів

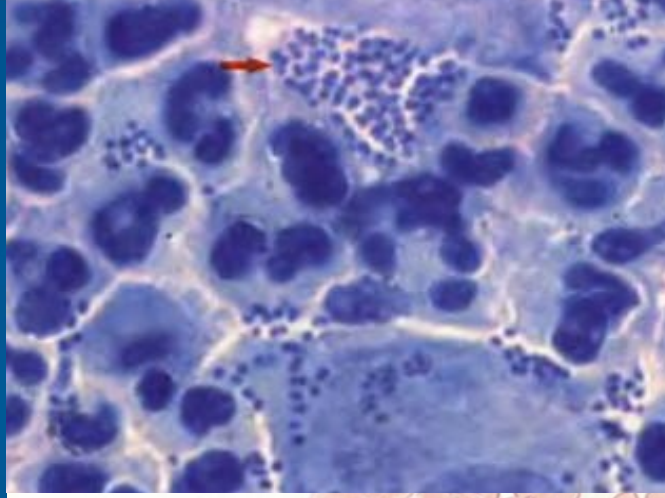

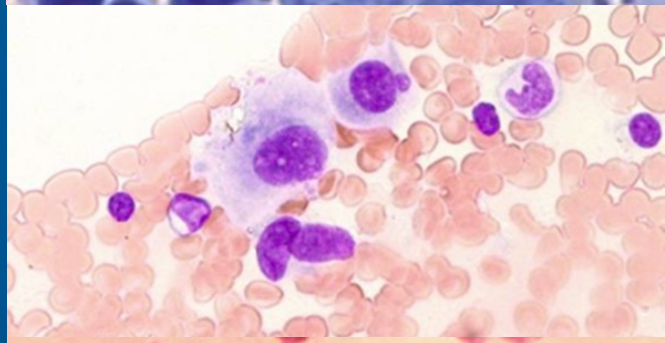

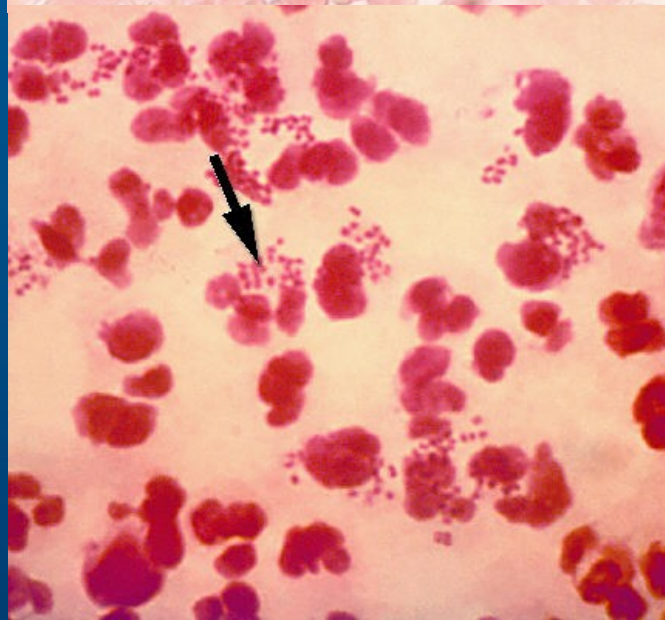

Бактеріальний вагіноз

- це інфекційний незапальний процес, пов'язаний з дисбіозом вагінального вмісту. При цьому збільшується концентрація облігатних анаеробних мікроорганізмів і різким зниженням змісту лактобацил у вагінальному вмісті або повною їх відсутністю. Бактерійний вагіноз виникає як дисбактеріоз при порушені нормальної мікрофлори піхви.
- прийом сульфаніламідів і антибіотиків.
- Основними клінічними проявами бактеріального вагінозу є сильні сливкоподібні виділення сіро-білого кольору, що мають неприємний запах тухлої риби або оселедця.

Gardnerella vaginalis

Gardnerella vaginalis -це нерухома грамнегативна паличка, зустрічаються і грамвариабельні варіанти. Мікроскопічно у мазку можуть зустрічатися одиничні лейкоцити, хоча частіше їх немає. Велика кількість клітин плоского епітелію, густо покритого дрібною, грамнегативною паличкою, яку характеризують як бактеріальний пісок. Основною морфологічною ознакою гарднереллезу є є ключові клітини, що є поверхневими клітинами плоского епітелію з густо наліпленими на ньому гарднереллами

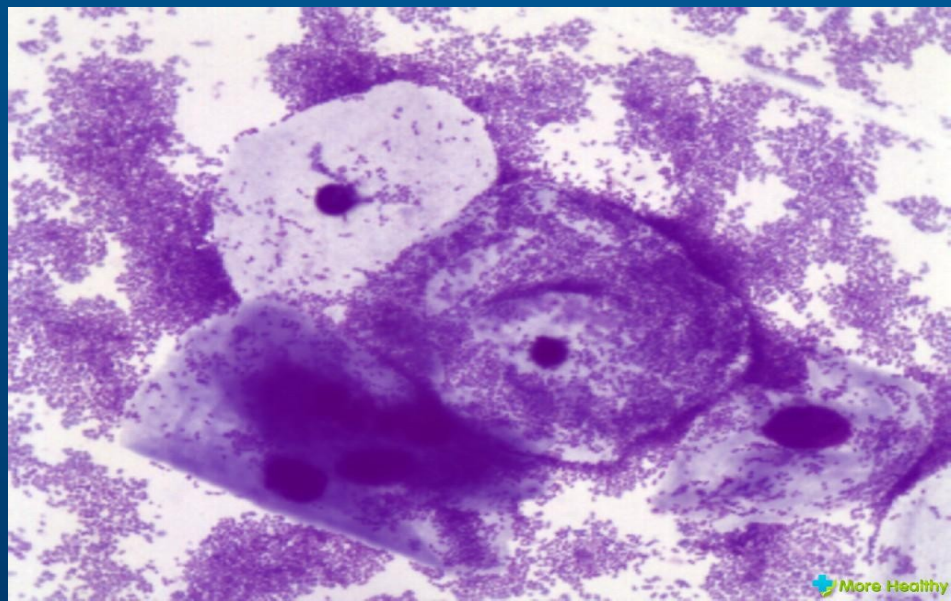

Лептотрикс

Ці грамнегативні бактерії, звані лептотриксом (Leptotrix), складаються з мікроорганізмів різних видів і частенько є наслідком імунодефіциту і причиною запалення. Крім того, лептотрикс, передаючись статевим шляхом, нерідко супроводжує кандидоз, трихомониаз, хламідіоз і є негласним маркером безсимптомної течії бактеріального вагінозу. Лептотрикс у мазку, симулюючи гриби, лактобацили або інші мікроорганізми, маскується під них і порушує нормальну мікрофлору піхви, викликаючи запальний процес, який можна лікувати, лише знаючи його збудника.

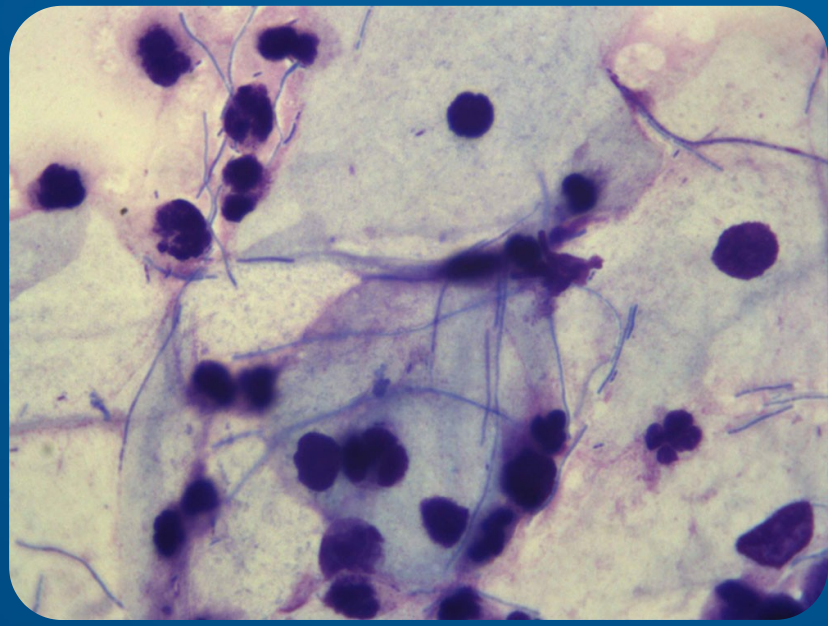

Мікози

- Велика група захворювань людини і тварин, що викликаються одно- і багатоклітинними грибами. При мікроскопічному дослідженні розрізняють тіло гриба - нитки або гіфи і органи розмноження - спори. Вегетативне тіло гриба - міцелій, складається з ниток (гіф) різної довжини і ширини, що частенько галузяться. У одних класів грибів міцелій багатоклітинний, септирован, у інших - одноклітинний, несептирован. Найбільш частим збудником мікозів генітального тракту є дріжджоподібні гриби з роду Candida, особливо Candida albicans, що спричиняють кандидомікози.

При забарвленні за Романовським-Гімза клітини дріжджоподібних грибів забарвлюються в рожевувато-фіолетовий колір. Справжнього міцелія кандиди не утворюють, а клітини, що витягуються, утворюють псевдоміцелій завдовжки 12-16 мкм у вигляді тонких зігнутих або прямих коротких і довгих ниток, іноді з наявністю дочірніх бруньок.

Кандидоз

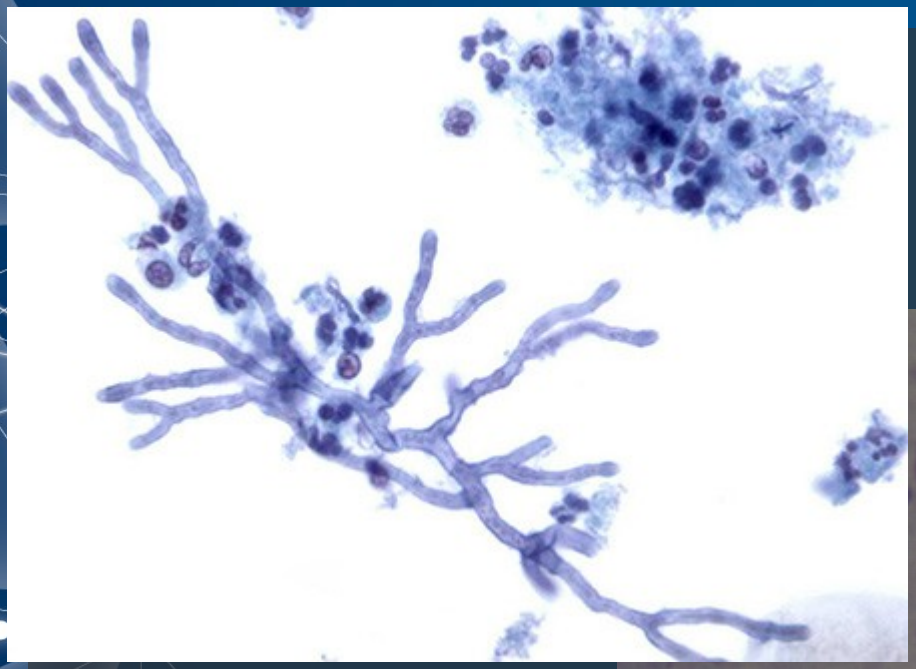

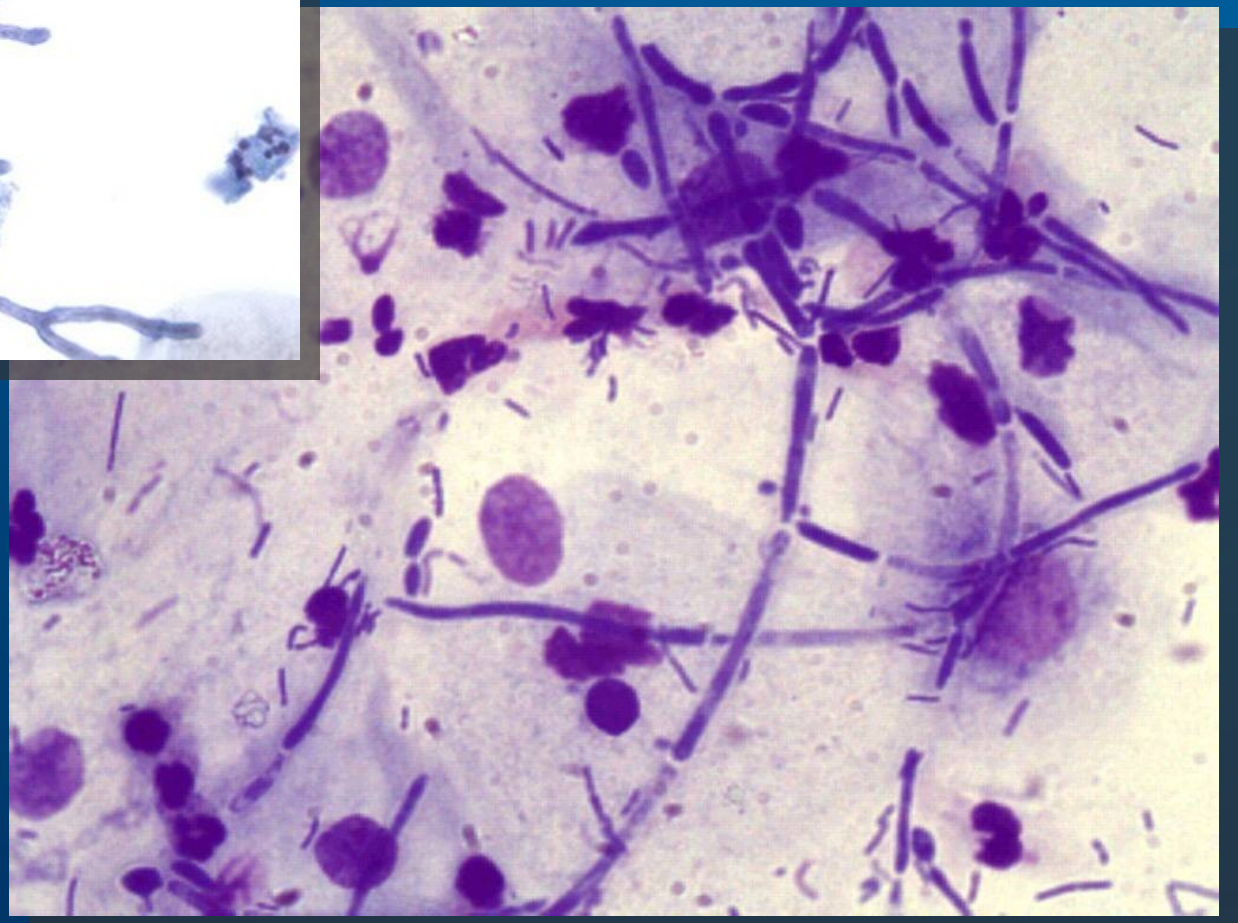

ТРИХОМОНАДИ

Trichomonas vaginalis - джгутикове просте грушовидно-овальної форми, що завдовжки варіює від 5 до 30 мкм. Бувають і витягнуті форми трихомонад, що пов'язано з pH вагінального середовища. На передньому кінці тіла є 4 джгутики, а 5-й розташований на задній поверхні, уздовж зовнішнього краю ундуліруючей мембрани.

Ядро мигдалеподібної форми має вигляд кісточки сливи, розташоване в передній частині особини. У центральній частині ядра є ядерце.

Найшвидше і безпомилково трихомонади виявляються в препаратах, забарвлених за Романовським-Гимза. Цитоплазма їх має ніжно-блакитний або сірувато-блакитний колір, часто вакуолізована. Ядро забарвлюється у бузково-фіолетові тони різних відтінків.

Фоном мазка зазвичай є лейкоцити у великій кількості, одиничні еозинофіли, гістіоцити, макрофаги і трохи клітин плоского епітелію з вираженими дистрофічними змінами.

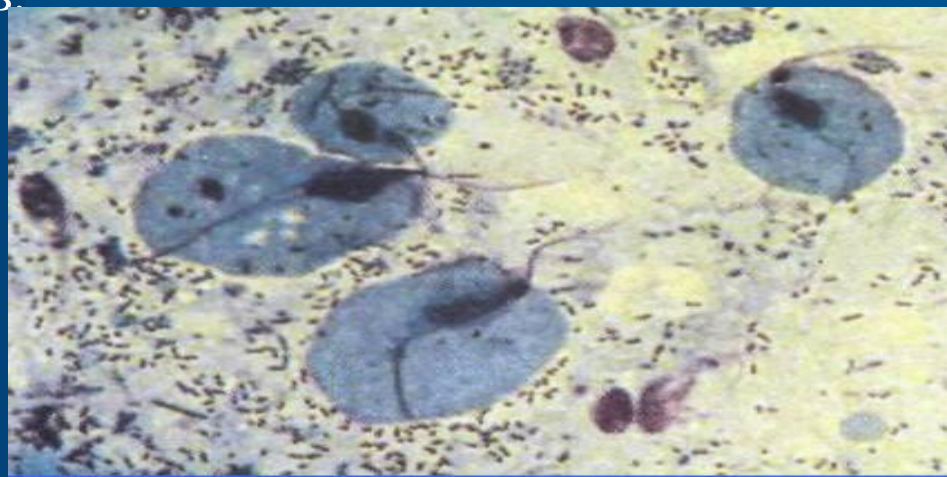

Хламідії

- При забарвленні за Романовським-Гимза вони забарвлюються в рожевувато-фіолетовий або червоно-фіолетовий колір. Ці червоно-фіолетові зернисті дрібні кокоподібні структури видно в циліндричному епітелію цервікального каналу.
- Ретикулярні тільця мають великі розміри - від 400 до 1000нм.
- Вони мають вигляд вакуолі, яка забарвлюється в цитоплазмі клітини - носія інфекції в різні відтінки блакитного кольору. Ретікулярні тільця можуть мати вигляд блакитної вакуолі або бути різко базофільними, округлої, овальної або майже прямокутної форми.

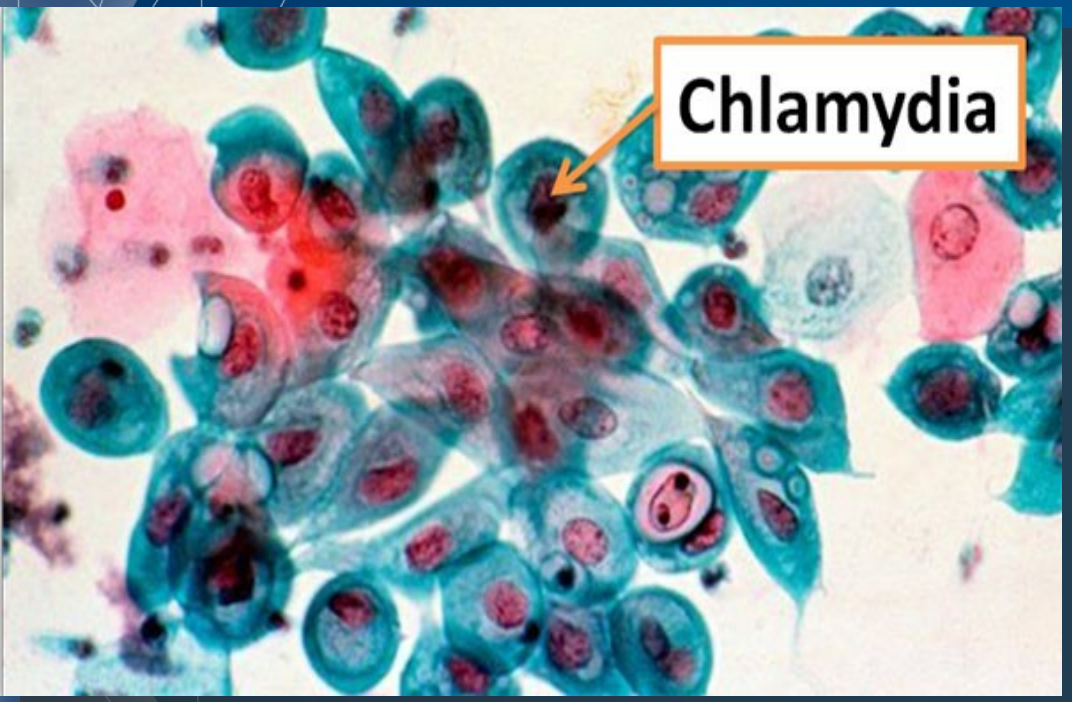
Chlamydia

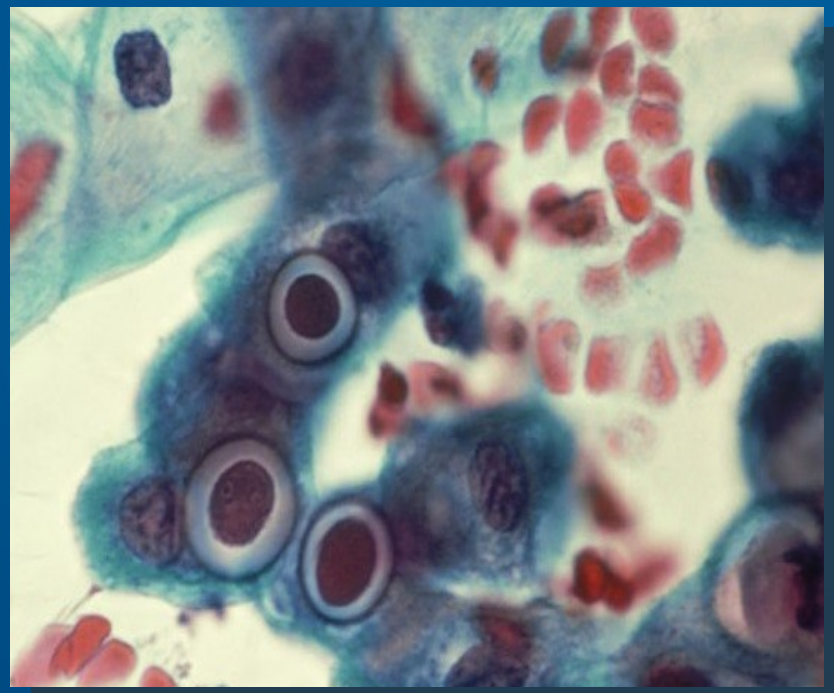

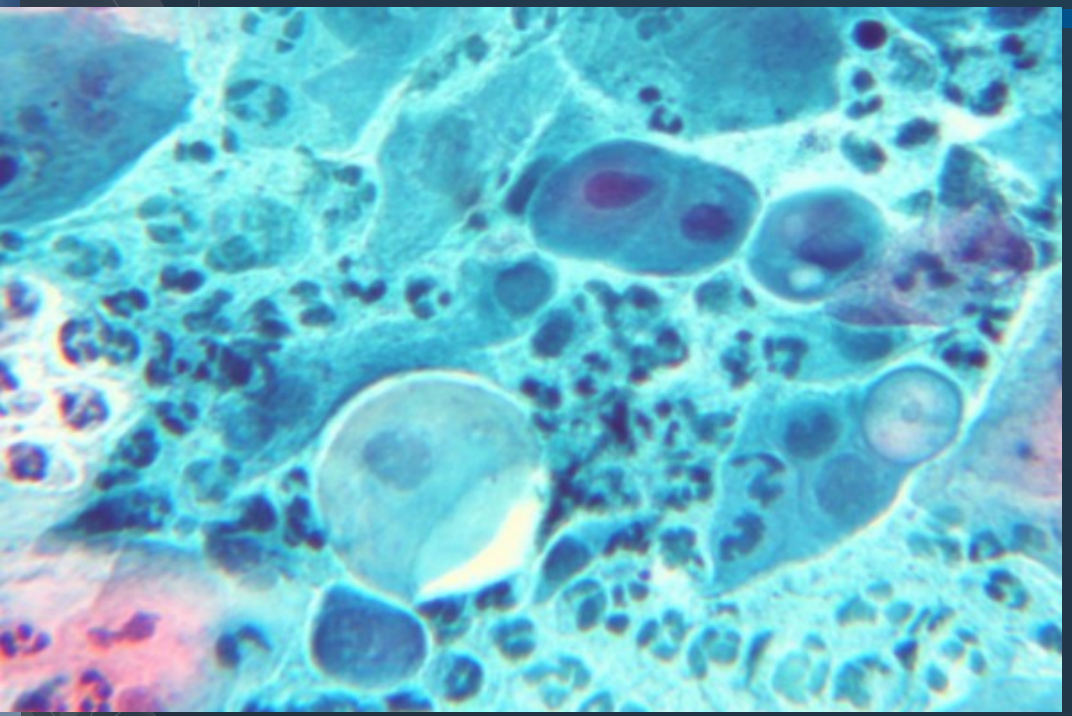

Життєвий цикл хламідії

Хламідії - дрібні грамнегативні, нерухомі, облігатні паразитичні бактерії, ретикулярні тільця (РТ) яких можуть бути різноманітної форми - овальної, напівмісяцевої, у вигляді біполярних паличок і кокобацил і мають розмір від 300 до 1000 нм, а елементарні тільця (ЕТ) овальної форми можуть мати розмір в діаметрі 250 - 500 нм. ЕТ хламідій мають інфекційні властивості, антигенактивні, здатні проникати в чутливий клітина, де і відбувається унікальний цикл розвиток хламідій. Попередні ЕТ хламідій більші РТ не мають постійного розміру і структури. У них немає нуклеоїда. Їх ще називають "незрілими" або вегетативними частками. Вони не мають інфекційних властивостей.

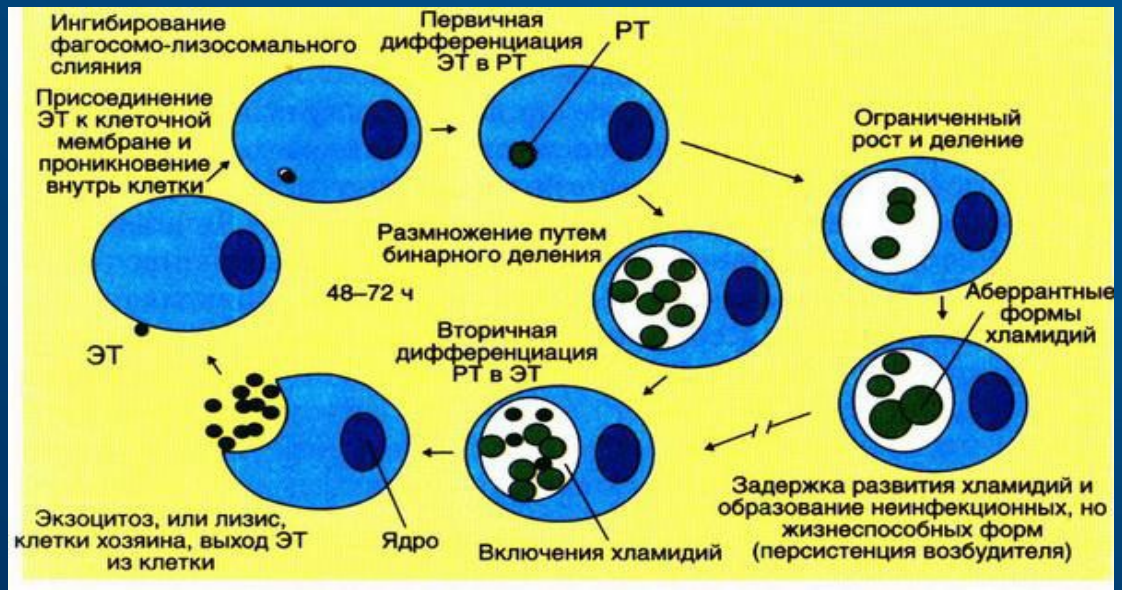

Життєвий цикл хламідії

- 1) етап: адсорбція ЭТ хламідій на плазмалемі чутливої клітини хазяїна за участю електростатичних сил. Впровадження хламідій в клітину відбувається шляхом эндоцитоза. Ділянок плазмалеми з адсорбованими на них ЭТ інвагінують в цитоплазму з утворенням фагоцитарних вакуолей. Цей етап займає 7-10 годин.

- 2) етап: впродовж 6-8 годин відбувається реорганізація інфекційних ЭТ в метаболічно активні неінфекційні, вегетативні, внутрішньоклітинні форми - РТ, здатні до зростання і поділу. Ці внутрішньоклітинні форми, що є мікроколоніями, називають хламідійними включеннями - тельцями Гальберштедтера-Провачека. Впродовж 18-24 годин розвитку вони локалізовані в цитоплазматичній бульбашці, утвореній з мембрани клітини хазяїна. У включенні може міститися від 100 до 500 РТ хламідій.

Життєвий цикл хламідії

- 3) етап: впродовж 36-42 годин відбувається процес дозрівання, через перехідні (проміжні тільця), і трансформації РТ шляхом ділення в ЭТ. ЭТ шляхом руйнування інфікованої клітини виходять з неї. Цим закінчується життєвий цикл хламідій. ЭТ, що звільнилися, і позаклітинний, що знаходяться, через 48-72 години знову проникають в нові клітини хазяїна, і починається новий цикл розвитку хламідій.
- У разі виникнення несприятливих метаболічних умов цей процес може затягуватися на триваліший період. У разі безсимптомної течії хламідійної інфекції відбувається вивільнення ЭТ з інфікованої клітини через вузький обідок цитоплазми. При цьому клітина може зберігати свою життєздатність.

Вірус простого герпесу

•Вірус простого герпесу є ДНК-вірусом, розмножується внутрішньоклітинно. Морфогенез уражених клітин торкається раніше усього ядра, а потім, у меншій мірі, і цитоплазми. По мірі накопичення вірусу в клітині змінюється її структура з появою багатоядерності, збільшенням розмірів і базофілії цитоплазми. Потім ядра прогресивно збільшуються в розмірах. Разом з ними збільшуються і розміри клітин. Ці зміни в різних клітинах неоднакові. Тому разом з великими з'являються дуже великі і велетенські одно- і багатоядерні клітини. Ядра бувають дрібні і у багатоядерних клітинах можуть розташовуватися, як "монети на тарілці", накладаючись один на одного.

Проте вони можуть бути величезними і велетенськими. Цитоплазма клітин забарвлюється надзвичайно варіабельно: від блідо-голубого до фіолетово-синього кольору.

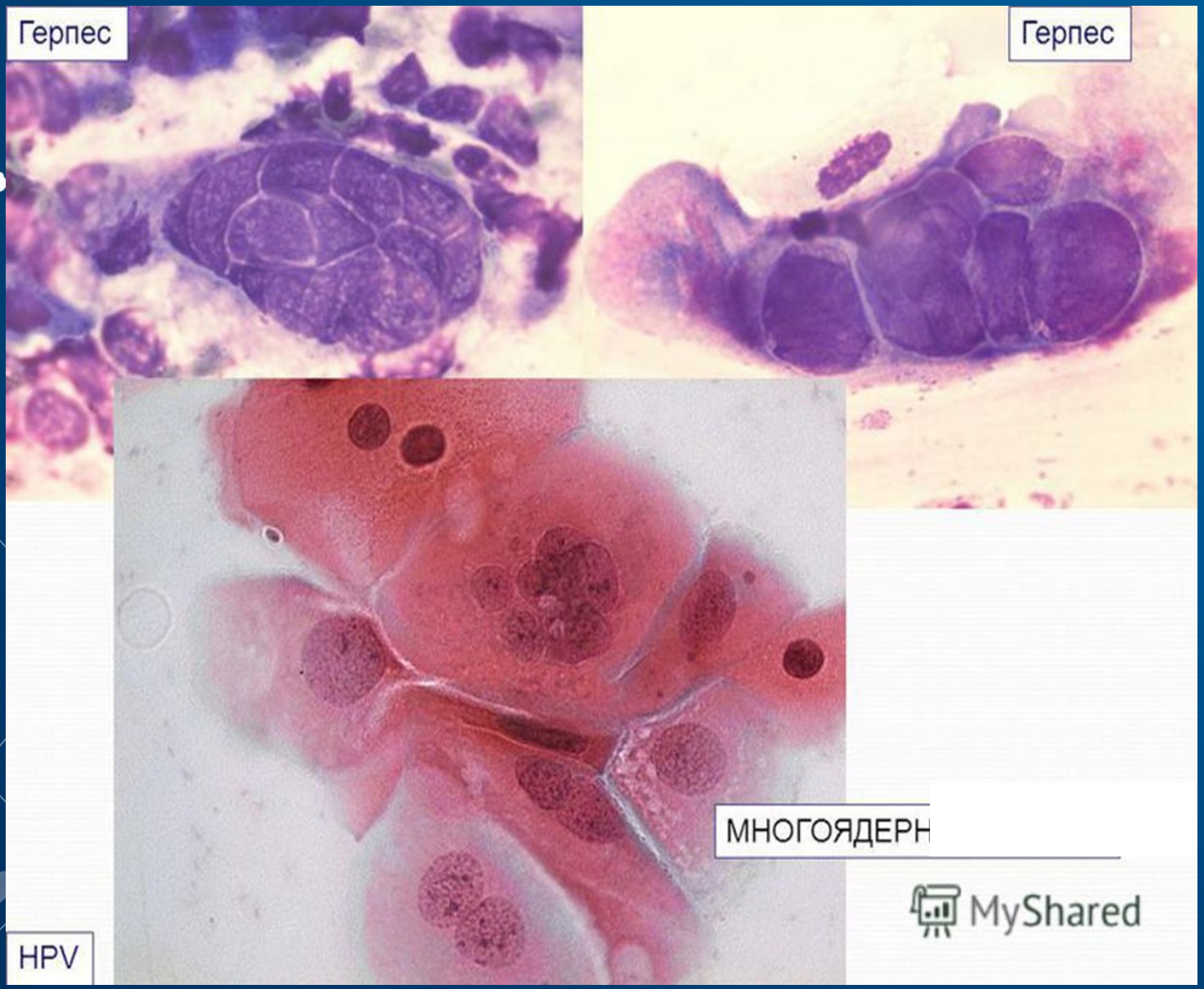
Герпес
Герпес
МНОГОЯДЕРН
HPV
MyShared

Вірус папіломи людини (ВПЛ) належить до ДНК-вмісних вірусів сімейства Papova Viridae і має тропність до багатошарового плоского епітелію. ВПЛ поділяються на віруси високого онкологічного ризику (16, 18, 31, 33, 35, 39, 45, 51, 52, 56, 58, 59, 68 типи) і низького онкологічного ризику (6, 11, 42, 43, 44 типи). Мішенню для впливу онкогенних типів ВПЛ є зона трансформації шийки матки де і розвиваються передракові зміни. Роками персистуючи в клітинах епітелію шийки матки, ВПЛ призводить до мутацій, які в свою чергу, є основою для розвитку дисплазії епітелію та його ракового переродження. Попадання інфекції в епітелій відбувається внаслідок мікро пошкоджень. ВПЛ є облігатним внутрішньоклітинним паразитом, який зазвичай присутній в епісомальній формі (знаходиться в цитоплазмі клітини).

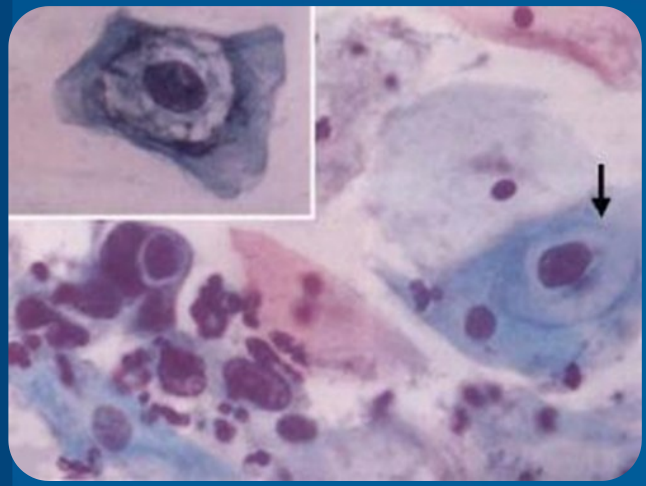

Однак, для репродукції він може мігрувати в ядро. Коли вірусна ДНК попадає в ядро клітини хазяїна, це називається інтеграцією. Тільки інтегровані форми ВПЛ здатні викликати злоякісну трансформацію, тому що ВПЛ-ДНК бере під контроль генетичний матеріал клітини хазяїна для продукції ВПЛ-кодованих протеїнів.

Папіломовірусна інфекція

- -наявність в цитограмах клітин з балонною дистрофією (отеком паренхиматозных клеток) – койлоцитів. Койлоцит утворюється у результаті проникнення вірусу у клітину з подальшою їхньою репродукцією і є специфічною маркерною клітиною багатошарового плоского епітелію поверхневого і проміжного шарів.
-

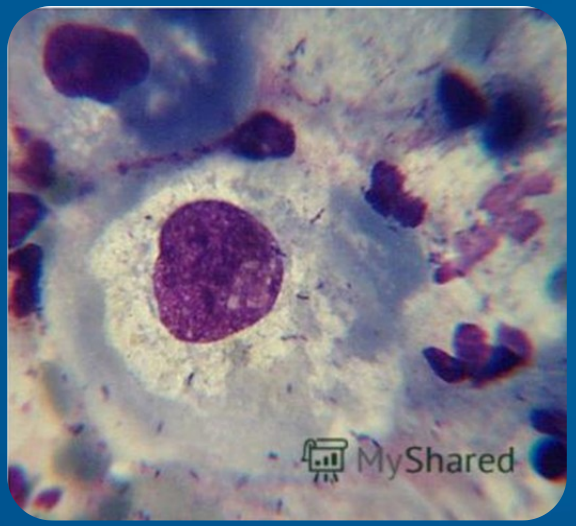

Визначають койлоцити двох типів.

1)койлоцити характеризуються невеликими пікнотичними ядрами з достатньо великою перинуклеарною зоною просвітлення, різко відмежованою оксифільною цитоплазмою. Такі клітини частіше спостерігають в мазках з ознаками диспластичного процесу легкого ступеня та у жінок з наявністю кондиломатозних вегетацій, оскільки виходять з клітин поверхневого шару.

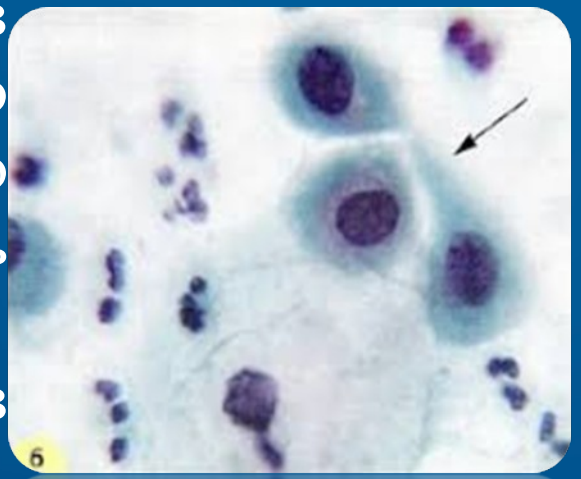

2) характеризується більш великим ядром з нечітко визначеною структурою хроматину. Ядра неправильної форми з нерівним окресленням з множинними інвагінаціями та виступами. Навколо ядра є невелика зона просвітлення. Їх частіше визначають при змінах епітелію сполучених з інтраепітеліальними ураженнями високого ступеню.

ЗАЛОЗИСТА ГІПЕРПЛАЗІЯ ЕНДОМЕТРІЮ

- Залозиста гіперплазія ендометрію (гіперпластичний ендометрій проліферативного типу) зустрічається найчастіше в клімактеричному періоді або в періоді пременопаузи, рідше в періоді становлення овариально-менструального циклу.
- Причиною розвитку гіперплазії ендометрія вважають гіперестрогенізм або тривалий вплив естрогенів на ендометрій при низькому їх рівні в крові. Ендометрій при цьому значно потовщується і може у вигляді поліпів випинатися в порожнину матки.

- Спостерігається розвиток залозисто-кістозної гіперплазії, морфологічна картина якої в цитологічних препаратах представлена великою кількістю клітин кубічного або найчастіше циліндричного епітелію, ненабагато більших, ніж клітини нормального циліндричного епітелію ендометрія в міжменструальному періоді, з відповідно більшими гіперхромними ядрами і базофільною цитоплазмою.
- Розташування клітин скупченнями, групами в клаптиках і залозисто-подібними структурами. Клітини в стані мітозу відсутні.
- Переродження в рак спостерігається в 0,6% випадків.

АТИПОВА ЗАЛОЗИСТА ГІПЕРПЛАЗІЯ ЕНДОМЕТРІЮ (ПСЕВДОЗЛОЯКІСНА ЗАЛОЗИСТА ГІПЕРПЛАЗІЯ, ДИФУЗНИЙ АДЕНОМАТОЗ, ПЕРЕДРАК ЕНДОМЕТРІЯ).

- Відноситься до передракових захворювань, зустрічається головним чином у жінок в період менопаузи. У молодому віці практично не спостерігається.
  - Характеризується вираженою проліферацією ендометрія з формуванням аденоматозних вогнищ (коллоидный узел), що складаються з розгалужених залоз. У цитологічних препаратах спостерігається велика кількість великих клітин циліндричного епітелію з відповідно збільшеними «соковитими» ядрами, що містять ядерця. Ядерно-цитоплазматичне співвідношення практично не змінюється. Цитоплазма базофільна.
- На тлі описаних клітинних елементів зустрічаються великі клітини-бульбашки, що мають кілька збільшене ядро і досить широку цитоплазму, а також світлі клітини, що містять ліпіди.

АТИПОВА ЗАЛОЗИСТА ГІПЕРПЛАЗІЯ ЕНДОМЕТРІЮ (ПСЕВДОЗЛОЯКІСНА ЗАЛОЗИСТА ГІПЕРПЛАЗІЯ, ДИФУЗНИЙ АДЕНОМАТОЗ, ПЕРЕДРАК ЕНДОМЕТРІЯ).

- Наявність останніх є несприятливою прогностичною ознакою. Місцями в препараті виявляються ділянки плоскоклітинної метаплазії у вигляді лусочок.
- Переродження атипової залозистої гіперплазії в рак спостерігається в 2-4% випадків. Розташовуються гіпертрофовані клітини циліндричного епітелію розрізнено, групами, у вигляді залозистоподібних і сосочковидних структур. Подібні клітини циліндричної форми можна виявити у ендометрії при проліферативній фазі менструального циклу.
- Гіперплазія ендометрію відрізняється від проліферативної фази менструального циклу відсутністю клітин децидуальної (плодные ткани и клеток плаценты) тканини. У деяких хворих атипова гіперплазія і аденоматозні поліпи ендометрію при усуненні патологічних гормональних впливів можуть піддаватися зворотному розвитоку.

Діаграма диспластичних змін епітелію шийки матки

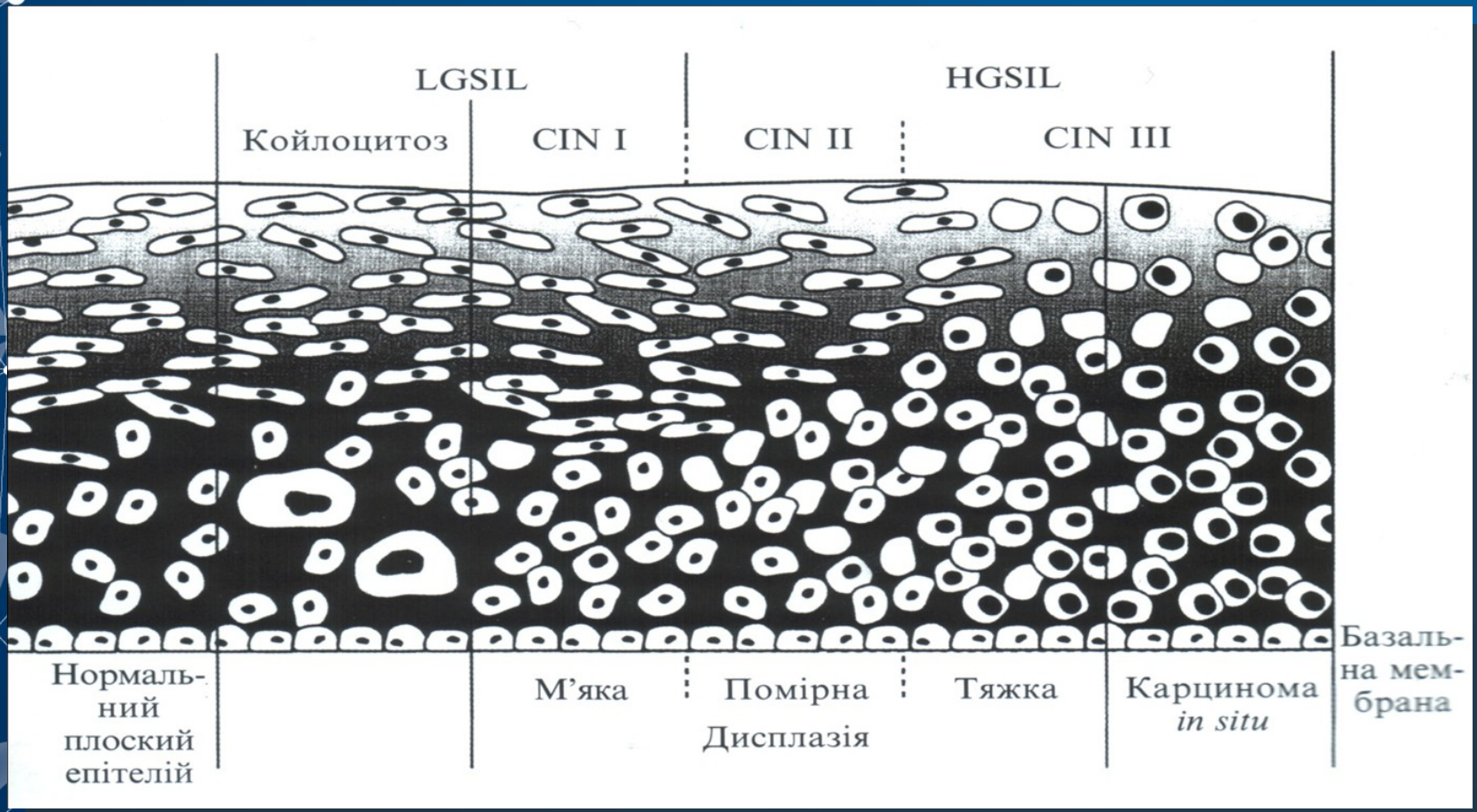

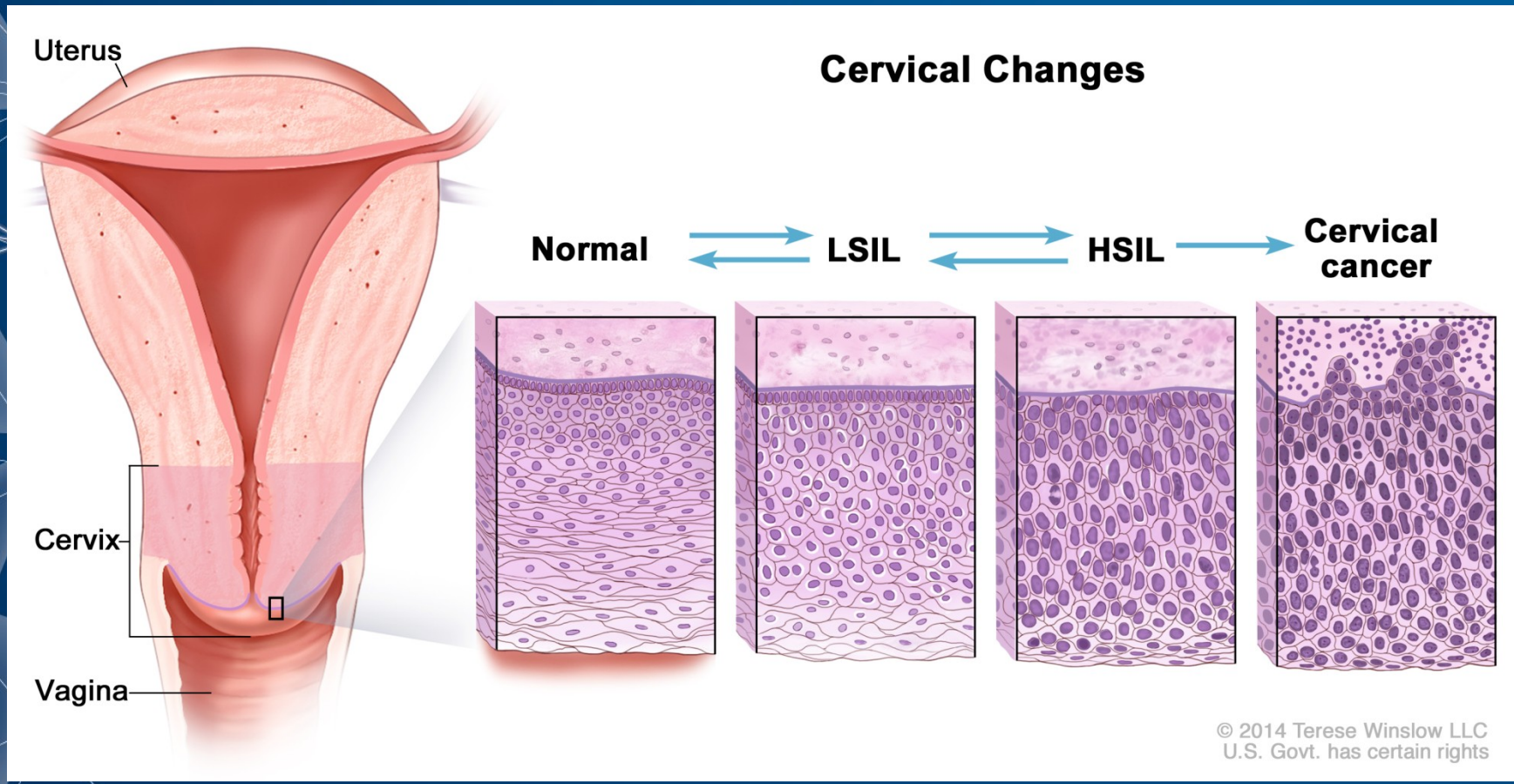
Uterus
Cervix
Vagina
Cervical Changes
Normal
LSIL
HSIL
Cervical cancer
© 2014 Terese Winslow LLC
U.S. Govt. has certain rights

NORMAL

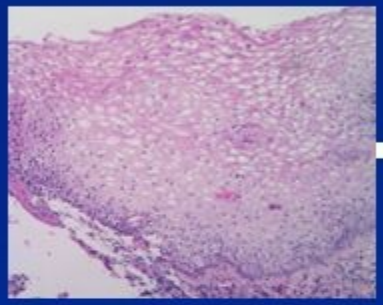

CIN 1

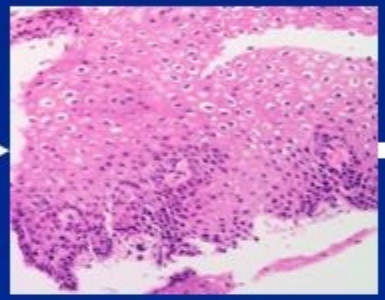

CIN 2

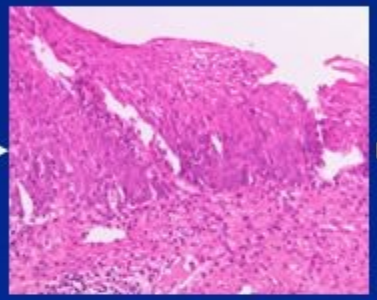

CIN 3

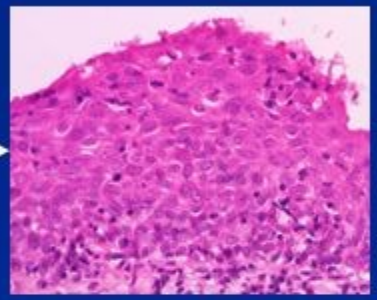

NORMAL

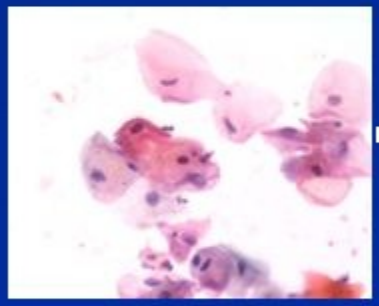

LGSIL

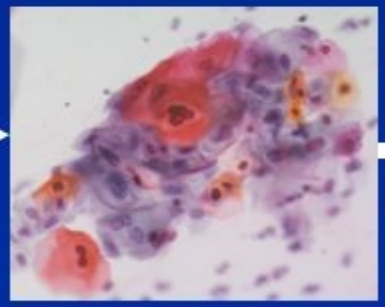

HG SIL

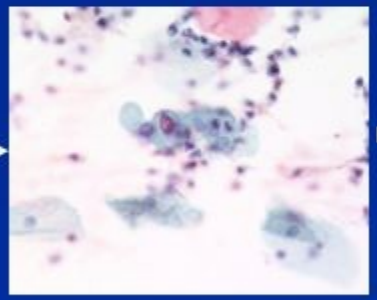

HGSIL

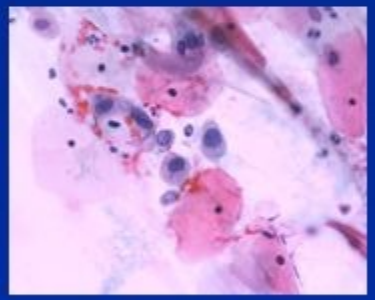

Класифікація Бетесда

- У 1988 році Національним інститутом з вивчення раку США була запропонована нова цитологічна система оцінки стану епітелію шийки матки Bethesda system (за Папаніколау), якою з 1991 р. користуються лікарі більшості розвинених країн.
- Усі зміни були поділені на 2 види – ASCUS
- (atypical squamous cells of undetermined significance) плоскоклітинна атипія невизначеної значимості і

- **SIL (Squamous Intraepitelial Lesions) плоскоклітинні інтраепітеліальні ушкодження, які, в свою чергу, були поділені на 2 категорії – низького ступеня вираженості (LSIL – Low-Grade Squamous Intraepitelial Lesions) і високого ступеня вираженості (HSIL – High-Grade Squamous Intraepitelial Lesions).**
- **У 2001 р. вона була переглянута і доповнена, і зараз цією системою класифікації цитологічних мазків керуються медичні установи та лабораторії багатьох країн світу .**

HGSIL

HGSIL – High grade squamous intraepitelial lesion інтраепителіальне ушкодження плоского епітелію вираженого ступеня, підозріле на вростання в прилеглі тканини.

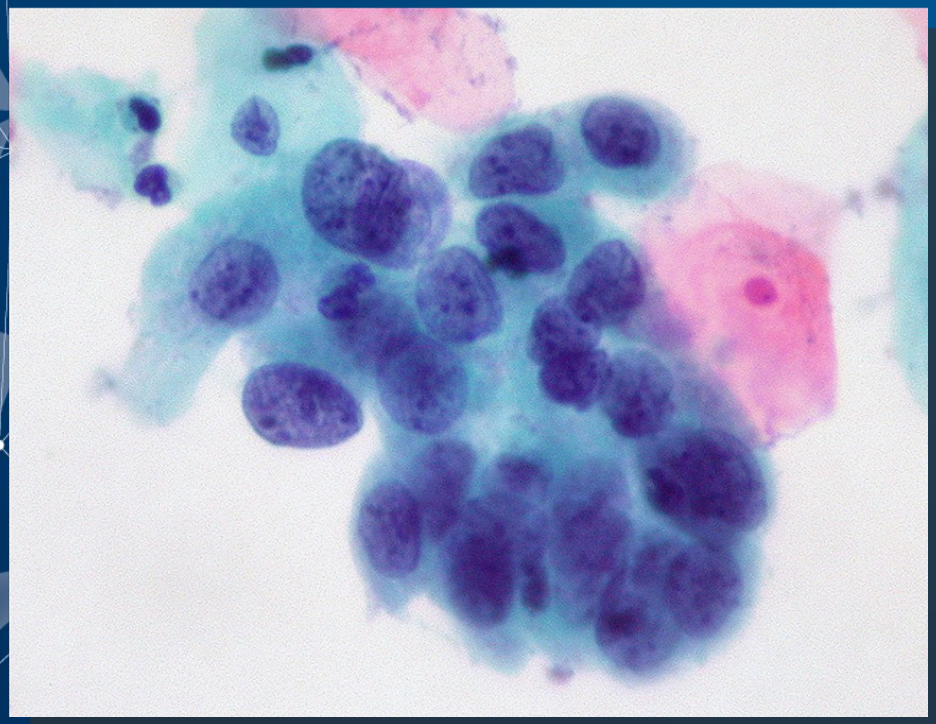

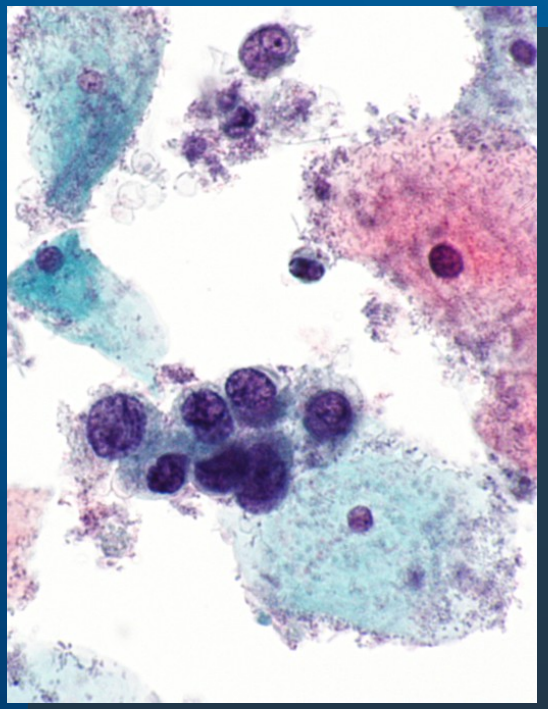

ASC-US

- ASC-US — atipical squamous cells of undertermined significance
- Клітини плоского епітелію з ознаками атипії (злоякісності) неясного значення.

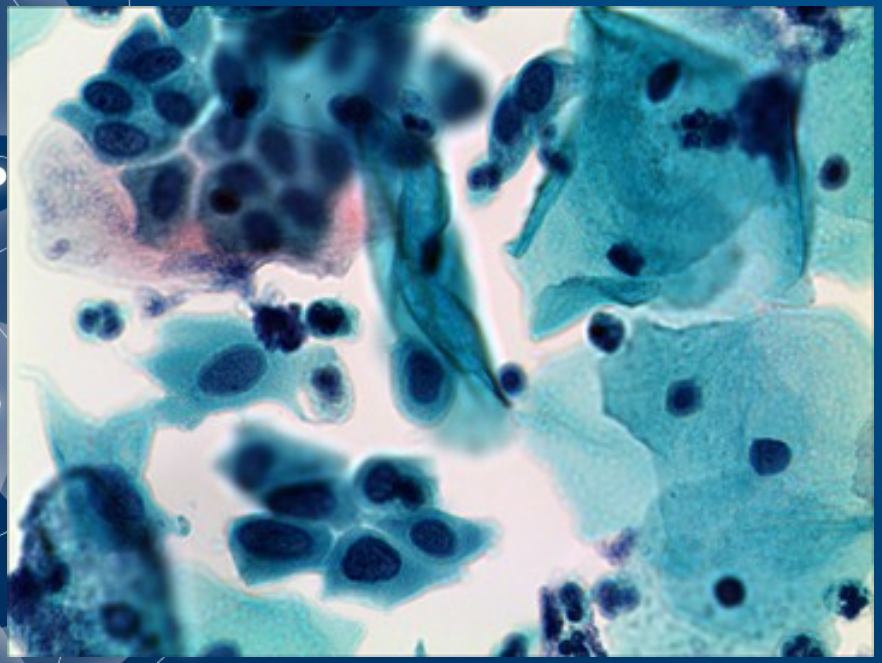

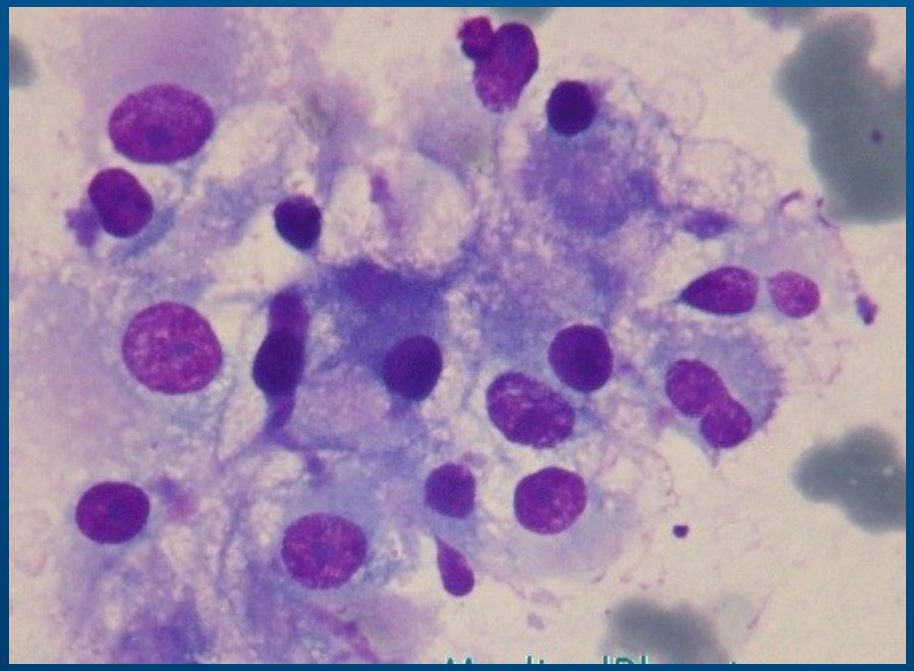

ASC-US (клетки плоского эпителия с признаками атипии неясного генеза)

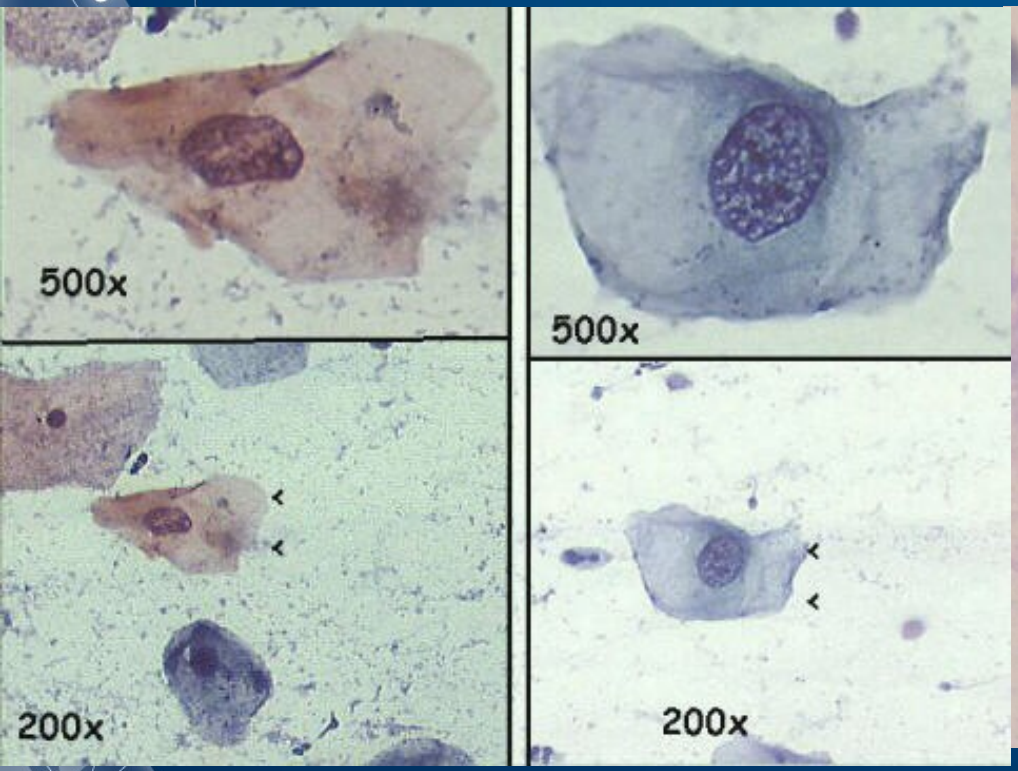

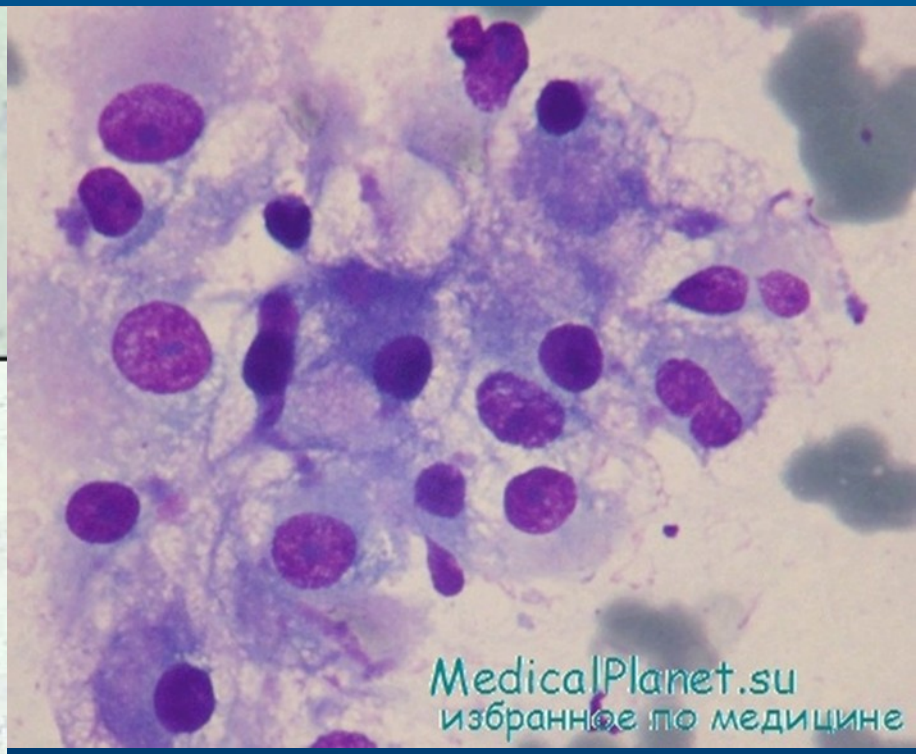

Основні чинники ризику розвитку дисплазії шийки матки:

- 1. Ранній початок статевого життя (14-17 років).
- В цей період життя епітелій шийки матки ще не дозрів і легко піддається фізичному, хімічному та інфекційному впливам.
- 2. Часта зміна статевих партнерів. Зростає ризик інфікування, особливо вірусами папіломи та імунодефіциту людини.
- 3. Аборти і пологи в молодому віці. Відбувається травматизація шийки матки. Високий ризик виникнення хронічних запальних процесів.
- 4. Захворювання, які передаються статевим шляхом (папіломавірус, трихомоніаз, хламідіоз, уреаплазмоз, гонорея та ін.).
- 5. Тютюнопаління.
- 6. Недотримання правил особистої гігієни

Дисплазії

- CIN- cervical intraepithelial neoplasia цервикальна внутрішньо-епітеліальна неоплазія
- CIN I
- CIN II
- CIN III
- ASC-US — atipical squamous cells of undertermined significance клітини плоского епітелію з ознаками атипії (злоякісності) неясного значення.
- ASC-H – atipical squamous cells клітини плоского епітелію з тяжкою атипією неясного значення, не виключно HSIL (интраэпителиальное поражение плоского эпителия выраженной степени).
- LSIL – Low graid squamous intraepitelial lesion інтерепітеліальне ушкодження плоского епітелію слабко вираженого ступеню.

HSIL – High grade squamous intraepitelial lesion інтраепітеліальне ушкодження плоского епітелію вираженого ступеню, підозріле на вростання в підлеглі тканини.

AGC – atipical cells атипові клітини циліндричного епітелію каналу шийки матки з ознаками атипії.

AIS – аденокарцинома in situ

AGUS- атипові клітини залозистого епітелію неясного значення

HPV- папіломовірусна інфекція

NILM- Negative for intraepitelial lesion of malignancy інтраепітеліальне ушкодження відсутнє, тобто норма.

CIN I (слабка дисплазія)

- характеризується ушкодженням менш ніж 1/3 товщі багатошарового плоского епітелію.
- гіперплазія клітин базального і парабазального шарів
- клітинний і ядерний поліморфізм
- підвищення мітотичної активності.
- Такі зміни торкаються тільки глибоких шарів багатошарового плоского епітелію, при цьому клітини проміжних і функціональних шарів залишаються незмінними
- Часто поєднується з ВПЛ-інфекцією

CIN I (слабка дисплазія)

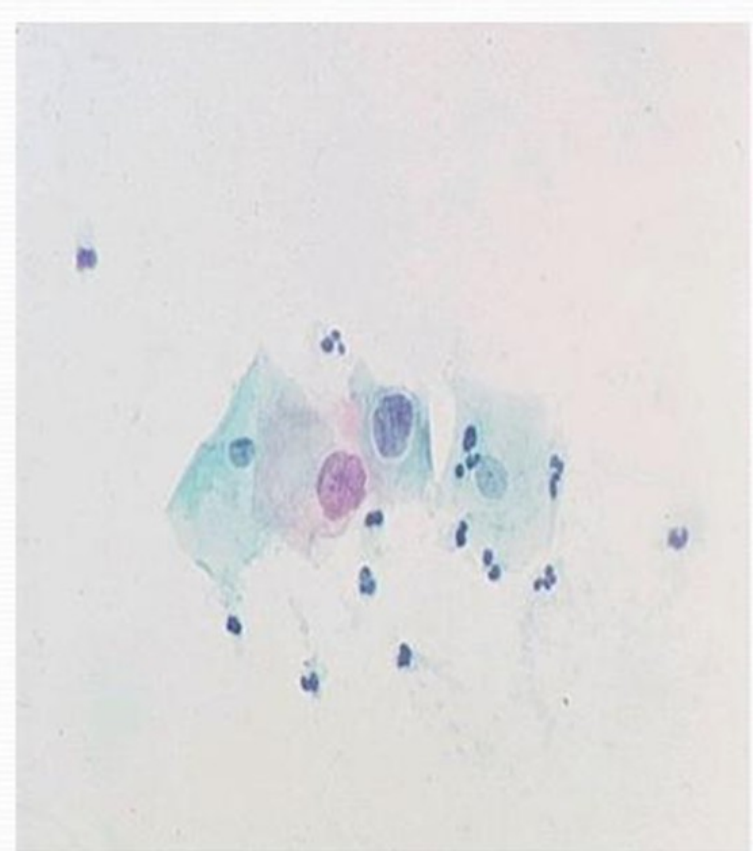

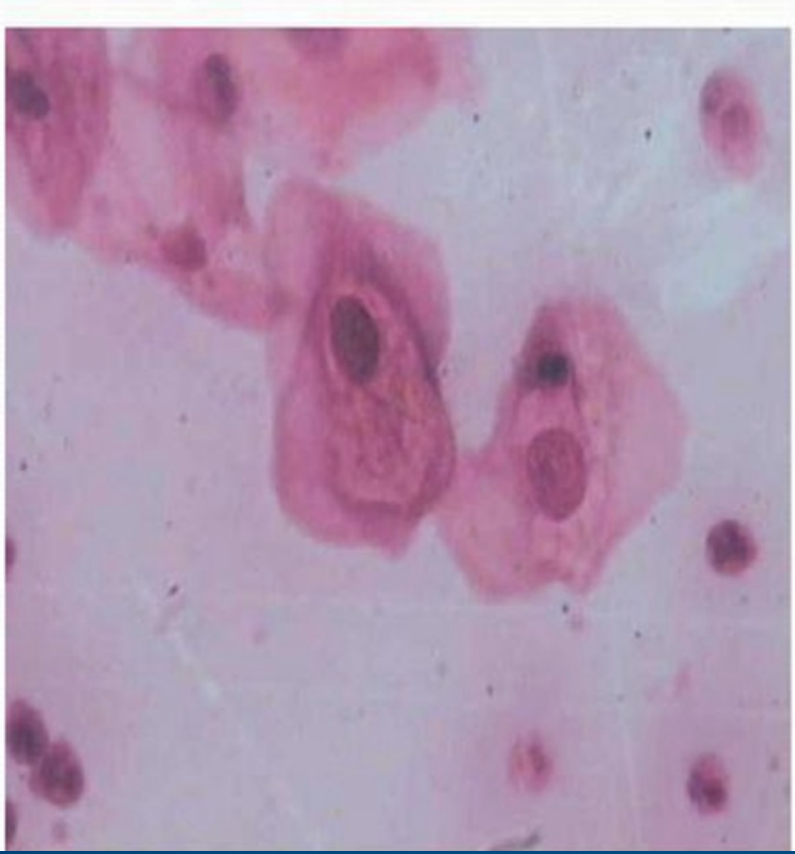

CIN II (помірна дисплазія)

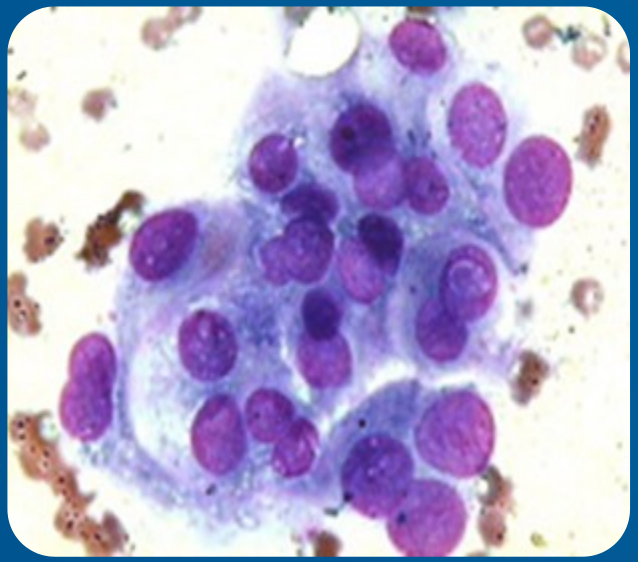

- Характеризується ушкодженням 1/2-2/3 товщі багатошарового плоского епітелію. .
- Клітини тісно прилягають один до одного.
- Збільшується ядерно-цитоплазматичне співвідношення на користь ядра.
- Ядра великі, витягнуті або округлі, гіперхромні.
- Груба структура хроматину.

У ядрі визначаються невеликі ядерця. Цитоплазма слабо базофільна, добре виражена. Видно мітози, у тому числі і патологічні. Цитологічно в мазках виявляються клітини типу базальних, парабазальних і проміжних шарів.

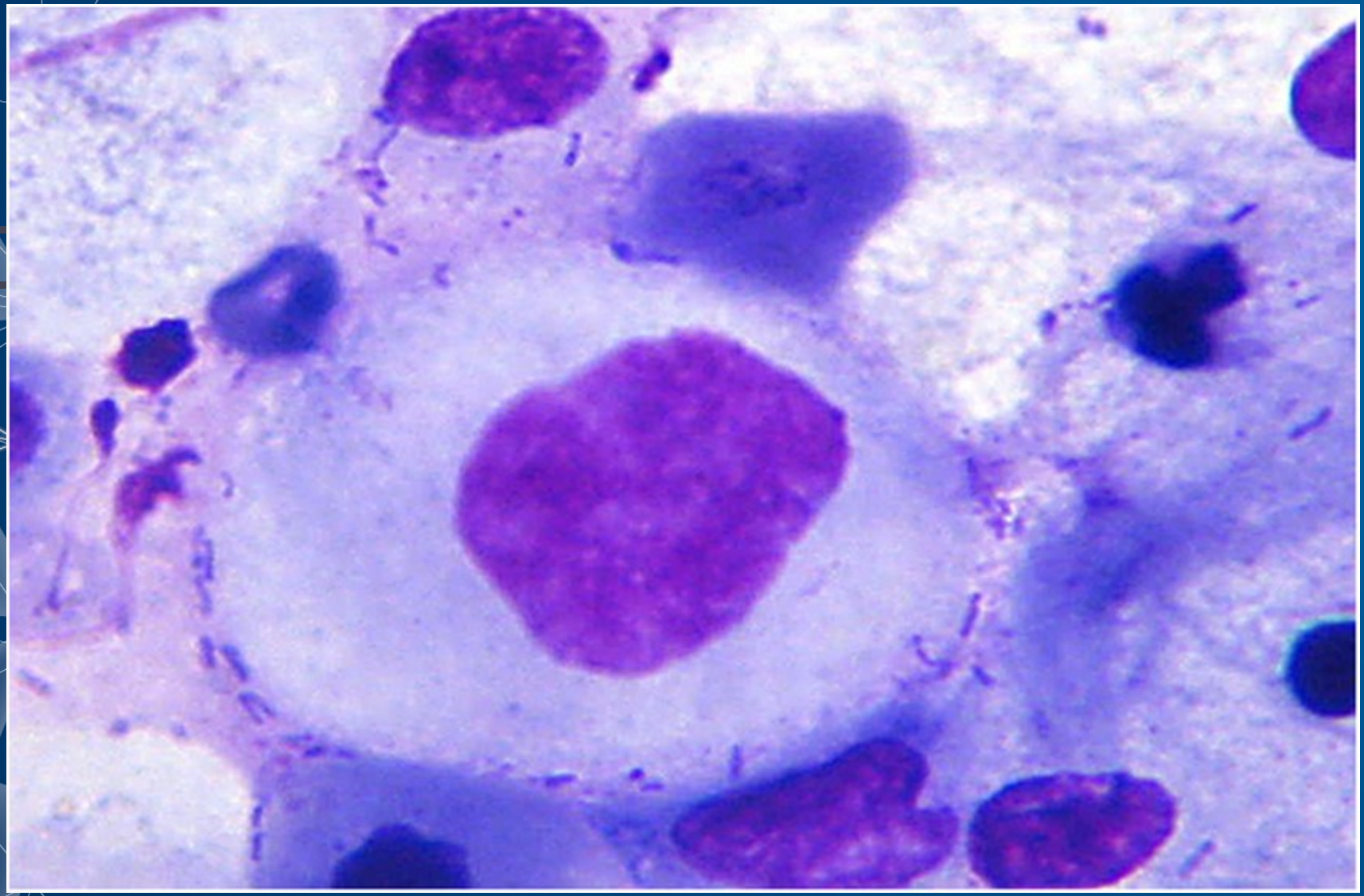

CIN II (помірна дисплазія)

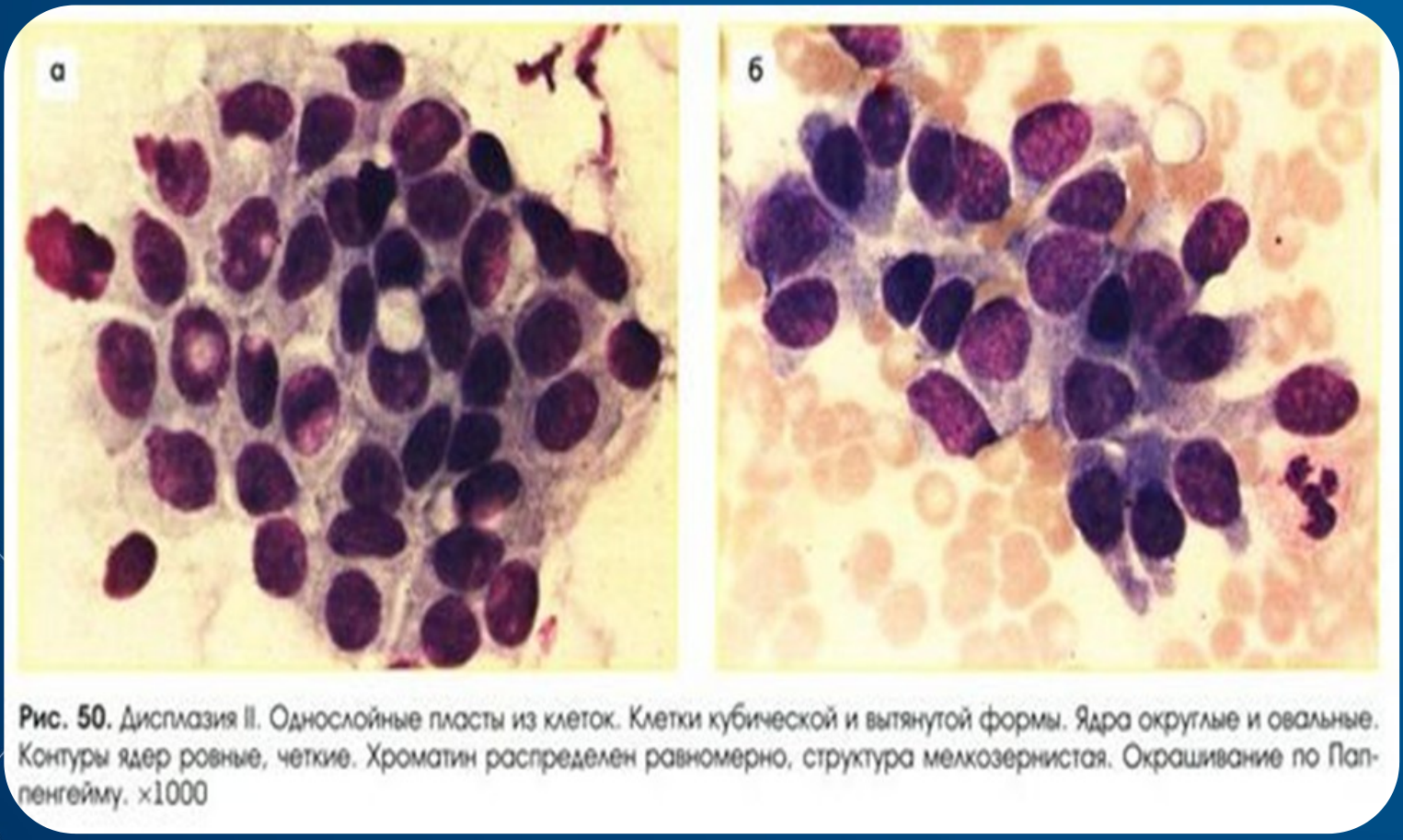

Рис. 50. Дисплазия II. Однослойные пласты из клеток. Клетки кубической и вытянутой формы. Ядра округлые и овальные. Контуры ядер ровные, четкие. Хроматин распределен равномерно, структура мелкозернистая. Окрашивание по Папенгейму. ×1000

CIN III (виражена дисплазія)

- вражає більше 2/3 епітеліального пласта
- гіперплазовані клітини базального і парабазального шарів займають майже усю товщу багатошарового плоского епітелію. Гіперплазовані клітини поліморфні, тісно прилягають один до одного.
- Ядра великі, овальні або округлі, гіперхромні. Є мітози
- У мазках є значна кількість клітин базального, парабазального, іноді проміжного шарів, що утворюють комплекси.
- Визначається виражений поліморфізм ядер.
- Ядерно-цитоплазматичне співвідношення різко збільшується на користь ядра
- Ядра поліморфні, контури їх іноді нерівні, хроматин грубий, ядерця зустрічаються рідко. Є двоядерні клітини, іноді велетенські клітини з великим ядром. Цитоплазма часто вакуолізована. Форма деяких клітин неправильна. Відзначається однотипність змін ядра і цитоплазми у багатьох клітинах. Клітини зберігають чіткі межі і їх можна диференціювати

CIN-3 - CIS

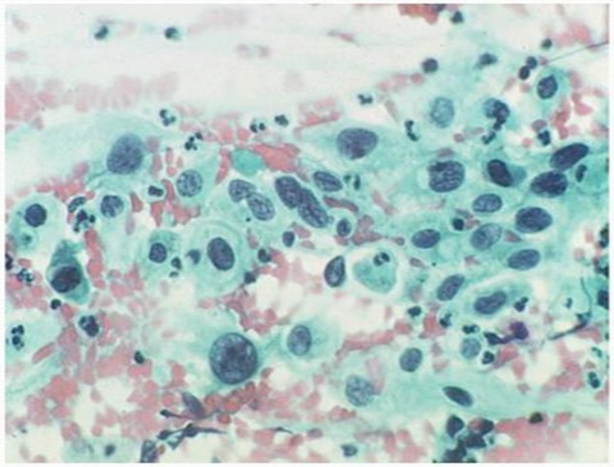

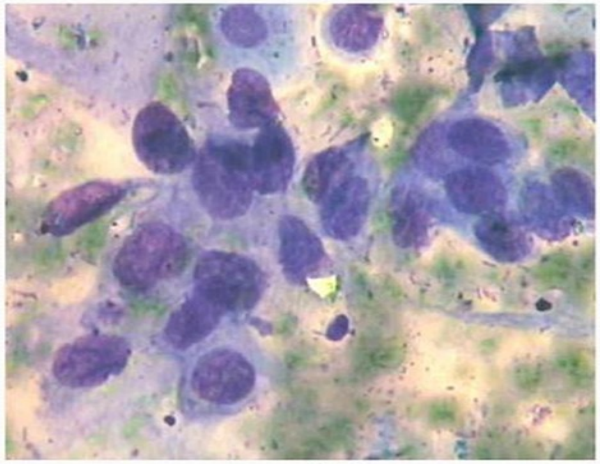

MyShared

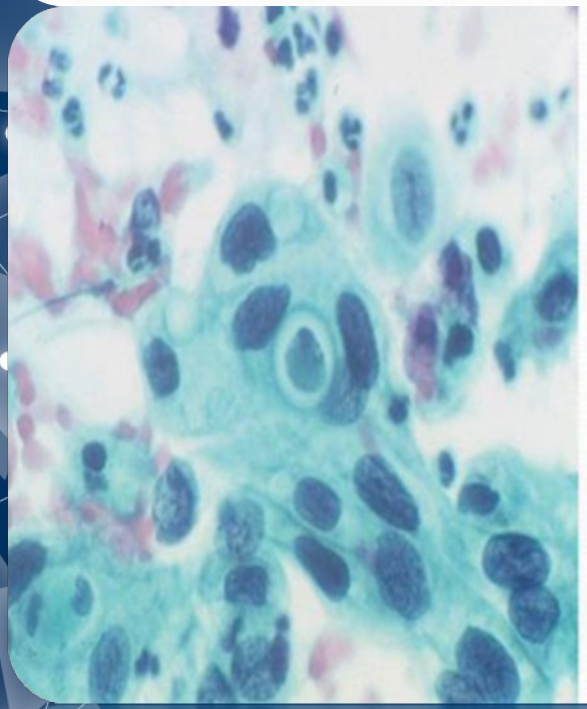

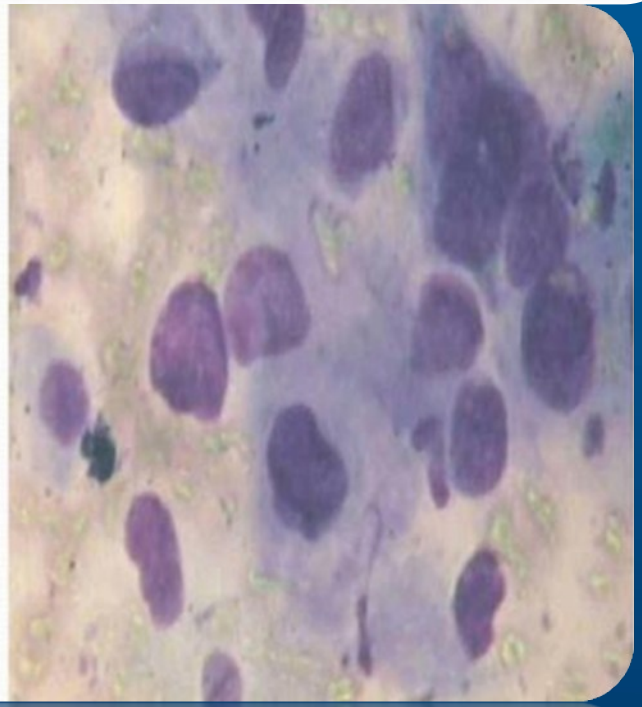

CIN III (виражена дисплазія)

Класифікація

Рак шийки матки буває:

- Внутрішньо-епітеліальний (доінвазивний);

-Мікроінвазивний (проростання до 0,5 см);

- -Інвазивний;

Гістологічно відрізняють:

- Плоскоклітинний роговіючий;
- Плоскоклітинний нероговіючий;
- Аденокарцинома;
- Світлоклітинний;
- Диморфний залозисто-плоскоклітинний;

За ступенем диференціації розрізняють:

- високодиференційований
- помірнодиференційований
- низькодиференційований рак - має найбільш злоякісний перебіг.

- ***Екзофітна форма*** **-** пухлина росте у просвіт піхви, набуває вигляду цвітної капусти і може виповнювати просвіт піхви.
- ***Ендофітна форма*** - проростання пухлини у м'язовий шар шийки матки, внаслідок чого шийка збільшується, ущільнюється. При розпаді пухлини утворюється кратероподібна виразка.
- ***Змішана форма*** - має ознаки як ендофітних, так і екзофітних форм.

Рак шийки матки може поширюватися на тіло матки, параметрій, піхву.

Метастазування у регіонарні лімфатичні вузли розташовані навколо шийки матки. Гематогенне метастазування раку шийки матки буває рідко. Віддалені метастази в органи навіть в атональних хворих трапляються у 25-40 %.

- Перебіг доінвазивного та мікроінвазивного раку на доклінічній стадії безсимптомний;
- У I стадії: серозні, серозно-кров’янисті виділення, контактні кровотечі;
- У II-III стадії: біль внизу живота, попереку, серозно-гнійні виділення, кольору м’ясних помиїв з неприємним запахом.
- Порушений загальний стан.

ВНУТРІШНЬОЕПІТЕЛІАЛЬНИЙ РАК ШИЙКИ МАТКИ - ЦИТОЛОГІЧНА КАРТИНА

- Внутрішньо-епітеліальний рак шийки матки (carcinoma in citu) розвивається в будь-якому віці, однак найчастіше в 30-40 років. Залежно від джерела розвитку розрізняють три різновиди внутрішньо-епітеліального раку:
- Рак з багатошарового плоского епітелію;
- Рак з резервних клітин;
- Рак з циліндричного епітелію.
- У випадках розвитку carcinoma in citu з багатошарового плоского епітелію, що зустрічається найбільш часто, процес локалізується в вагінальній частині шийки матки і макроскопічно має вигляд ерозії або надриву шийки матки, як у недавно народжуваних жінок.

ВНУТРІШНЬОЕПІТЕЬНИЙ РАК ШИЙКИ МАТКИ - ЦИТОЛОГІЧНА КАРТИНА

Мікроскопія: в місці переходу циліндричного епітелію в багатошаровий плоский виявляються своєрідні зміни епітелію шийки матки, що виражається в порушенні шарів епітелію, дискомплексації його, появі різних за розміром і формою клітин з великими гіперхромними ядрами і чітко помітними ядерця. Іноді в цитоплазмі таких клітин накопичується кератогіалін і вони починають ороговівати.

Діагноз внутрішньо-епітеліального раку можна поставити лише в тому випадку, коли весь епітеліальний пласт складається з пухлинних клітин, а базальна мембрана не порушена.

Описано також випадки, коли зміни розвиваються в глибоких шарах плоского епітелію з поразкою базальної мембрани, а поверхневі шари можуть залишатися незмінними. Як правило, внутрішньо-епітеліальний рак чітко відмежований від сусіднього епітелію, але в ряді випадків відзначається поступовий перехід його в дисплазію, яка, в свою чергу, переходить в нормальний епітелій.

ПЛОСКОКЛІТИННИЙ (ЕПІДЕРМАЛЬНИЙ) РАК ШИЙКИ МАТКИ

- Близько 90-95% всіх видів раку шийки матки становить плоско-клітинний, або епідермальний рак.

- При плоско-клітинному високодиференційованому (зроговілому) раку (5% всіх випадків раку шийки матки) в препаратах на тлі лейкоцитів і нормальних епітеліоцитів піхви спостерігаються поліморфні пухлинні клітини плоского зроговілого епітелію з гіперхромними великими ядрами, які розташовуються окремо, групами і частиною у вигляді «ракових перлин» і стержньо-видних утворень.

Діагностується цей рак переважно в нативних препаратах.

Плоскоклітинний помірнодиференційований (частково зроговілий) рак характеризується великою різноманітністю форм епітеліоцитів (круглі, овальні, змієподібні, булавоподібні, у вигляді ракетки, неправильної форми, стрічкоподібні і ін.), різної величини клітини, з переважною гіперхромією ядер, жировою дистрофією і частковим зроговінням цитоплазми, в тому числі явищами раннього зроговіння незрілих клітин типу парабазальних.

Плоскоклітинний зроговілий рак

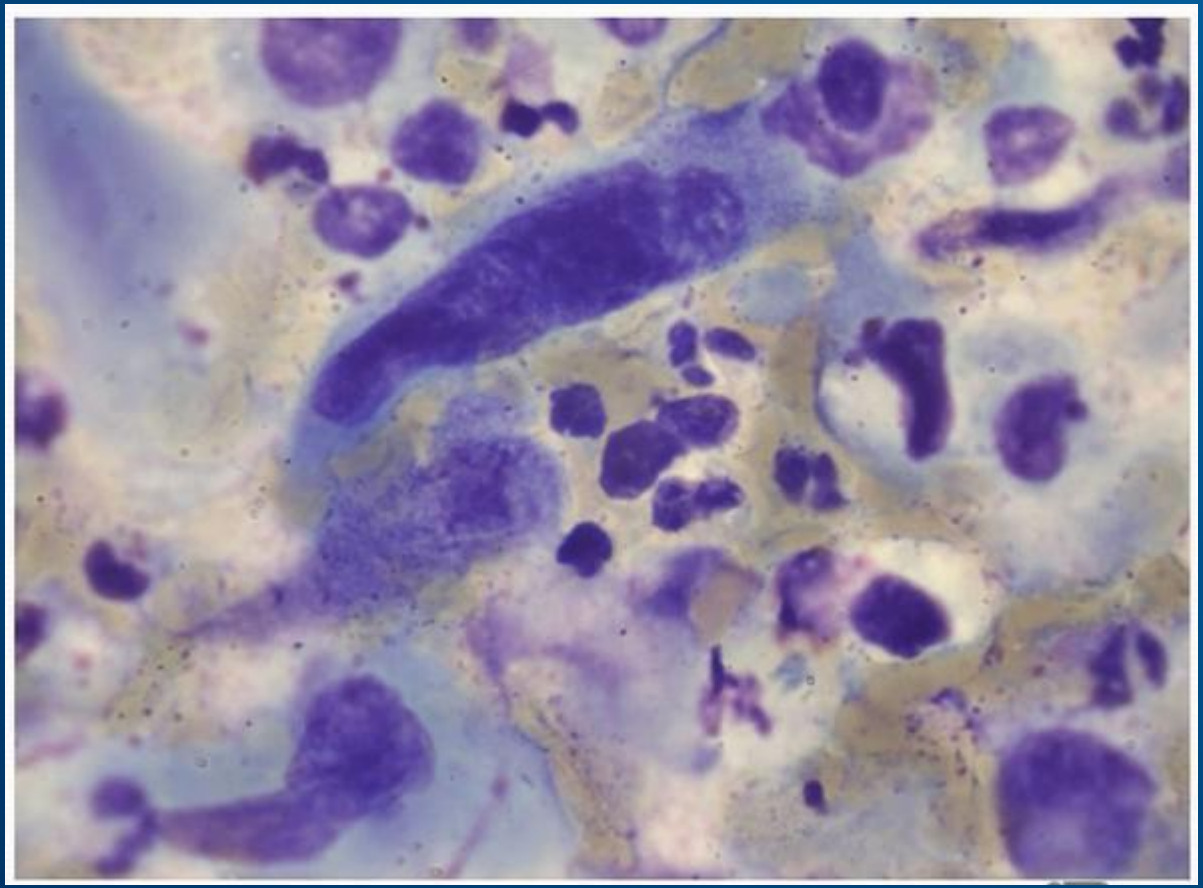

Плоскоклітинний зроговілий рак

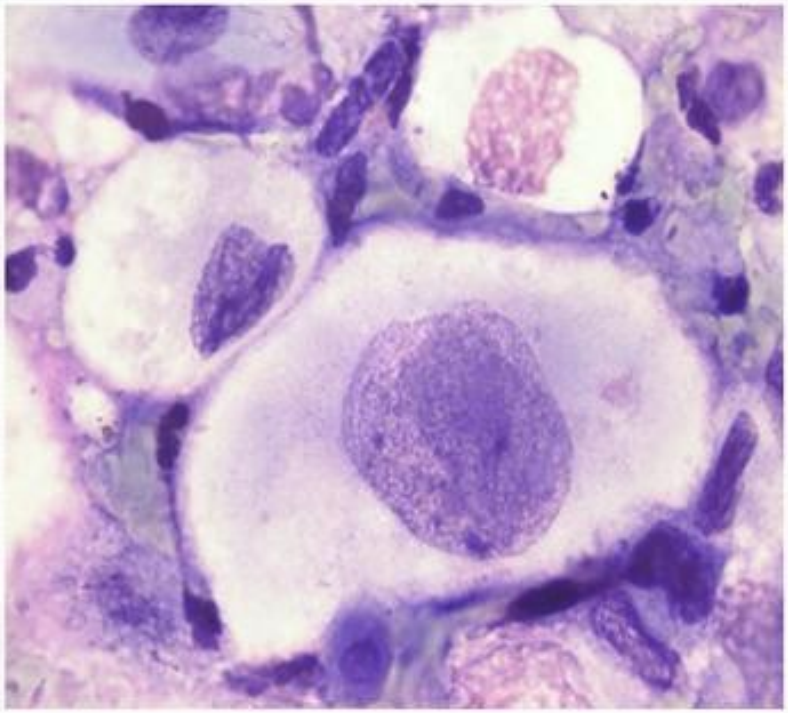

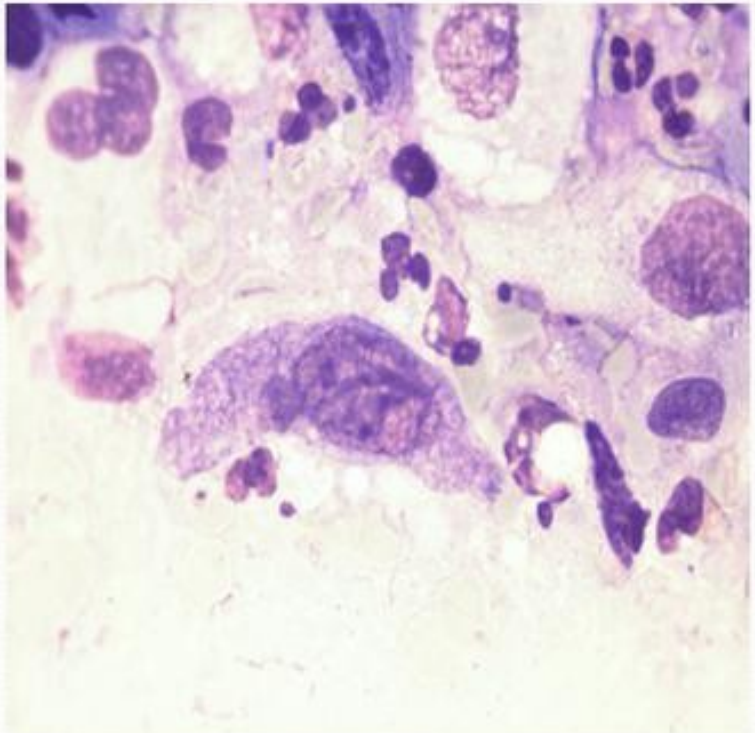

Плоскоклітинний низькодиференційований (незроговілий) рак.

- Нерідко в препаратах раку шийки матки зустрічаються круглі або овальні клітини плоского епітелію значної величини з великими, інтенсивно забарвленими гіперхромними ядрами. Можуть виявлятися "голі" ядра великих розмірів з одним або двома-трьома ядерця. Ознаки зроговіння в пухлинних клітинах майже не виражені. Клітини в стані мітозу зустрічаються дуже рідко. Цитологічна картина більш інформативна в забарвлених препаратах.

При дрібноклітинному незроговілому низько диференційованому раку в цитологічних препаратах присутні атипові клітини епітелію невеликих розмірів, округлої, витягнутої і веретеноподібної форми з відносно великими ядрами. Веретеноподібні клітини характеризуються наявністю паличко-видних ядер. Можуть зустрічатися і великі світлі клітини. Як і при незроговілому помірно диференційованому плоско-клітинному раку цитологічна картина більш інформативна в забарвлених препаратах.

Плоскоклітинний незроговілий рак

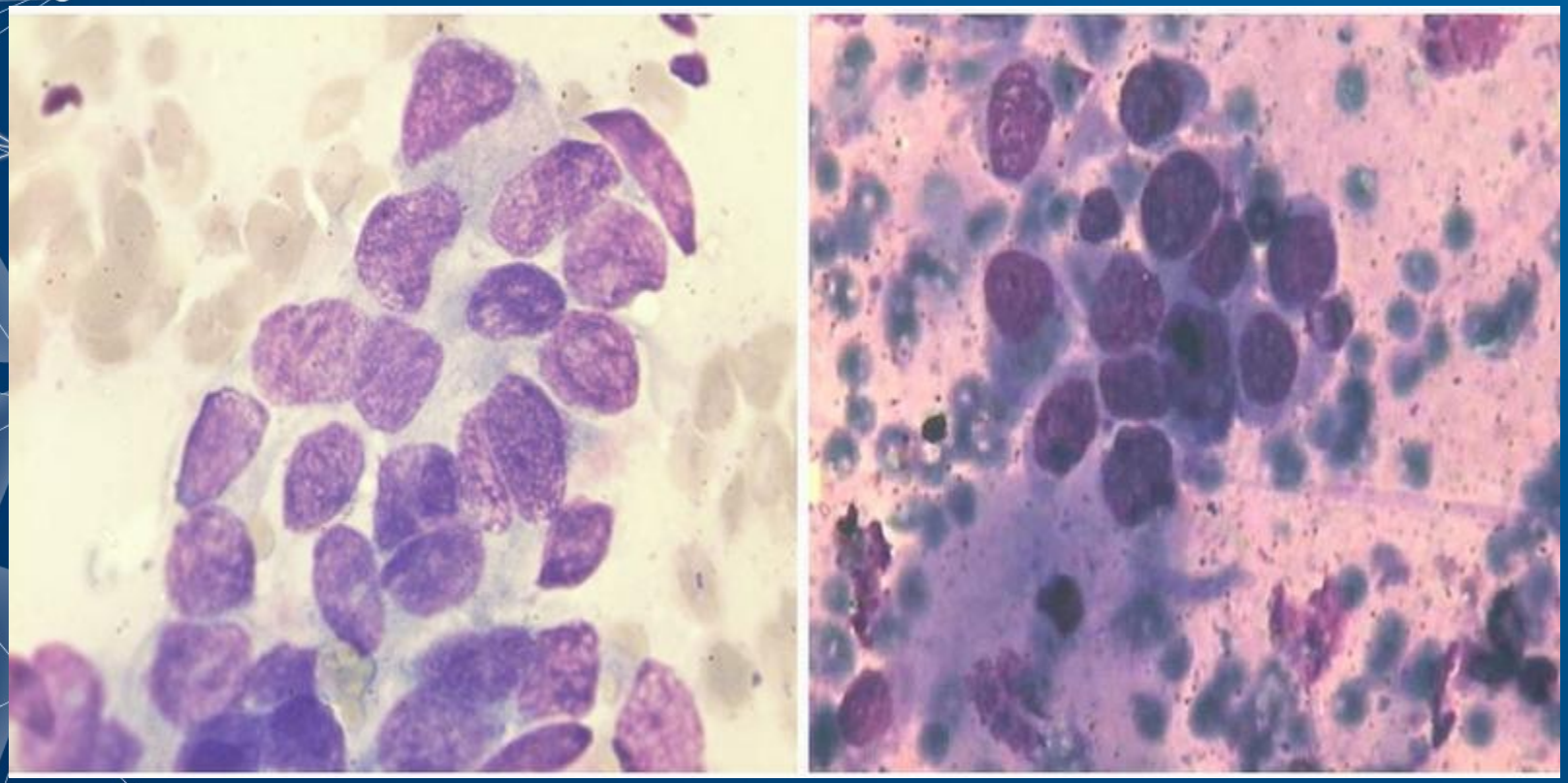

Аденокарцинома

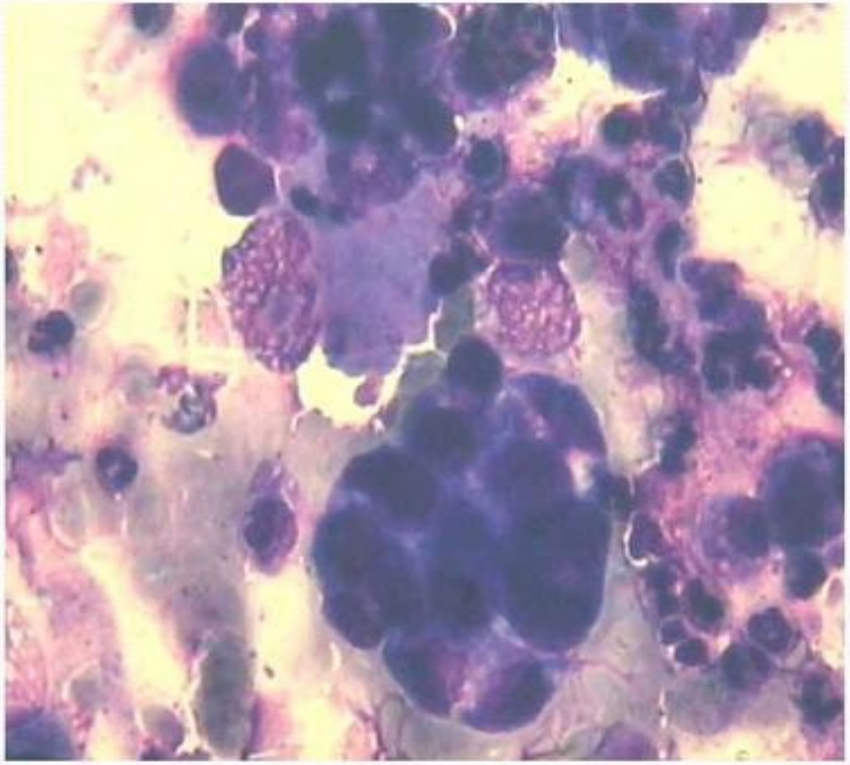

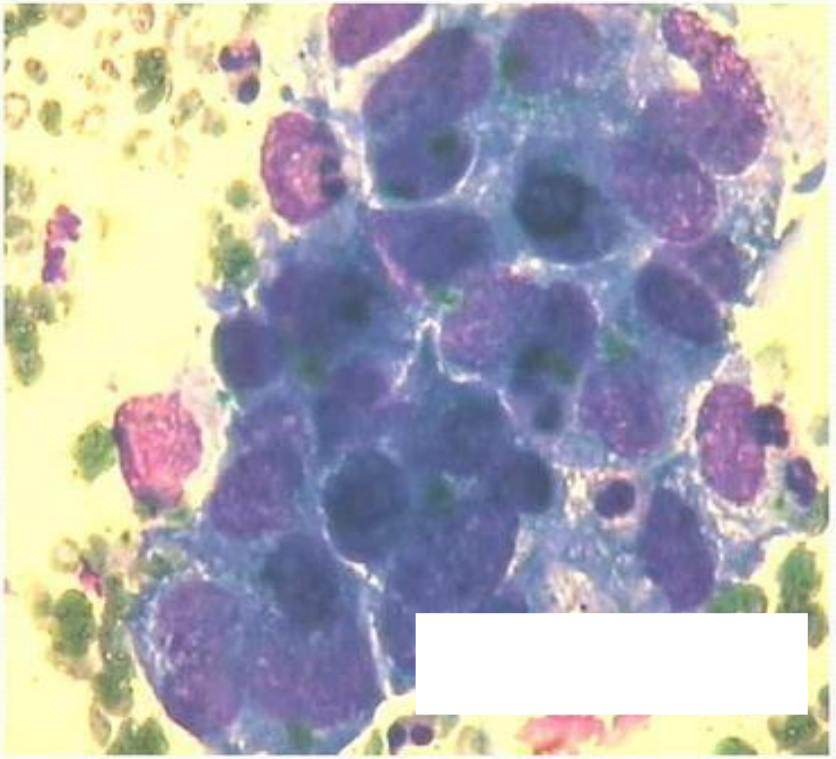

MyShared

Питання на самостійну роботу:

- 1) Вивчити морфологічний склад клітин у співвідношенні з фазами менструального циклу.

Рекомендована література:

- 1. Заболевания шейки матки, влагалища и вульвы. (Клинические лекции) ; ред. В. Н. Прилепская. - [4-е изд.]. - М. : МЕД пресс-информ, 2005. - 431 с.
- 2. Організація проведения скринінгу шийки матки в Україні : метод. рек. / розроб. : Н. Г. Гойда, Н. Я. Жилка, Г. О. Слабкий, Л. І. Воробйова ; Нац. мед. акад. післядиплом. освіти ім. П.Л. Шупика МОЗ України, Ін-т онкології АМН України. - Київ, 2007. - 23 с.
- 3. Ранняя диагностика рака шейки матки на уровне первичной медико-санитарной помощи. Цитологичес- кий скрининг : метод. рекоменда- ции ; под ред. К. Ш. Нургазиева ; Казахс. науч.-исслед. ин-т онколо- гии и радиологии. - Алматы, 2012. - 28 с.
- 4. Сельков С. А. Ранняя диагностика и лечение предраковых состояний шейки матки / С. А. Сельков // Аку- шерство и гинекология. - 2005. - № 3. - С. 17-20.
- 5. Сухих Г. Т. Новые скрининговые технологии в профилактике рака шейки матки / Г. Т. Сухих, В. Н. Прилепская // Профилактика рака шейки матки: взгляд в будущее : материалы Междунар. науч.-практ. конф., 31 марта-3 апр. 2008 г. - М., 2008. - С. 110-111.
- 6. Титмушш Э. Шейка матки: цитологический атлас ; пер. с англ. / Э. Титмушш, К. Адамс. - М. : Практ. медицина, 2014. - 254 с. 7. Цитологический скрининг рака шейки матки: [пособие для врачей] / [Болгова Л. С., Туганова Т. Н., Воро- бьева Л. И. и др.]. - Киев, 2007. -147с.

4. Аполихина И.А. Папилломавирусная инфекция гениталий у женщин. М., 2002. – С. 54-62.
5. Башмакова М.А. Папилломавирусная инфекция / М.А. Башмакова, А.М. Савичева. – М.: Мед. Книга, 2002. – 32 с.

- ДЯКУЮ ЗА УВАГУ!!!

Цитологічна діагностика захворювань шлунково-кишкового тракту

План лекції

1. Анатомічна будова стравоходу та шлунку. Типи клітин.
2. Отримання матеріалу для цитологічних досліджень.
3. Цитологічна діагностика запальних та доброякісних новоутворень шлунку.
4. Морфологія та класифікація злоякісних пухлин.
5. Нормальні клітини кішки.
6. Аналіз калу.
7. Діагностика доброякісних та злоякісних новоутворень кішок.

Будова шлунку

У шлунку виділяють верхню і нижню частини

1. **Стравохід**
2. **Вхід**
3. **Мала кривизна**
4. **Пілорічний відділ**
5. **Велика кривизна**
6. **Дно шлунку**

Анатомічно у його складі розрізняють кардіальну (прилеглу до стравоходу), пілоричну (прилеглу до дванадцятипалої кишки) частини, дно та тіло. Найважливіша функція шлунку полягає у створенні умов для хімічного розщеплення поживних речовин. Стінку шлунку утворюють чотири оболонки — слизова, підслизова, м'язова та серозна. Особливістю рельєфу слизової оболонки шлунку є наявність складок, полів і ямок. Слизова оболонка побудована з трьох шарів— епітелію, власної та м'язової пластинок.

Секреторні поля шлунку

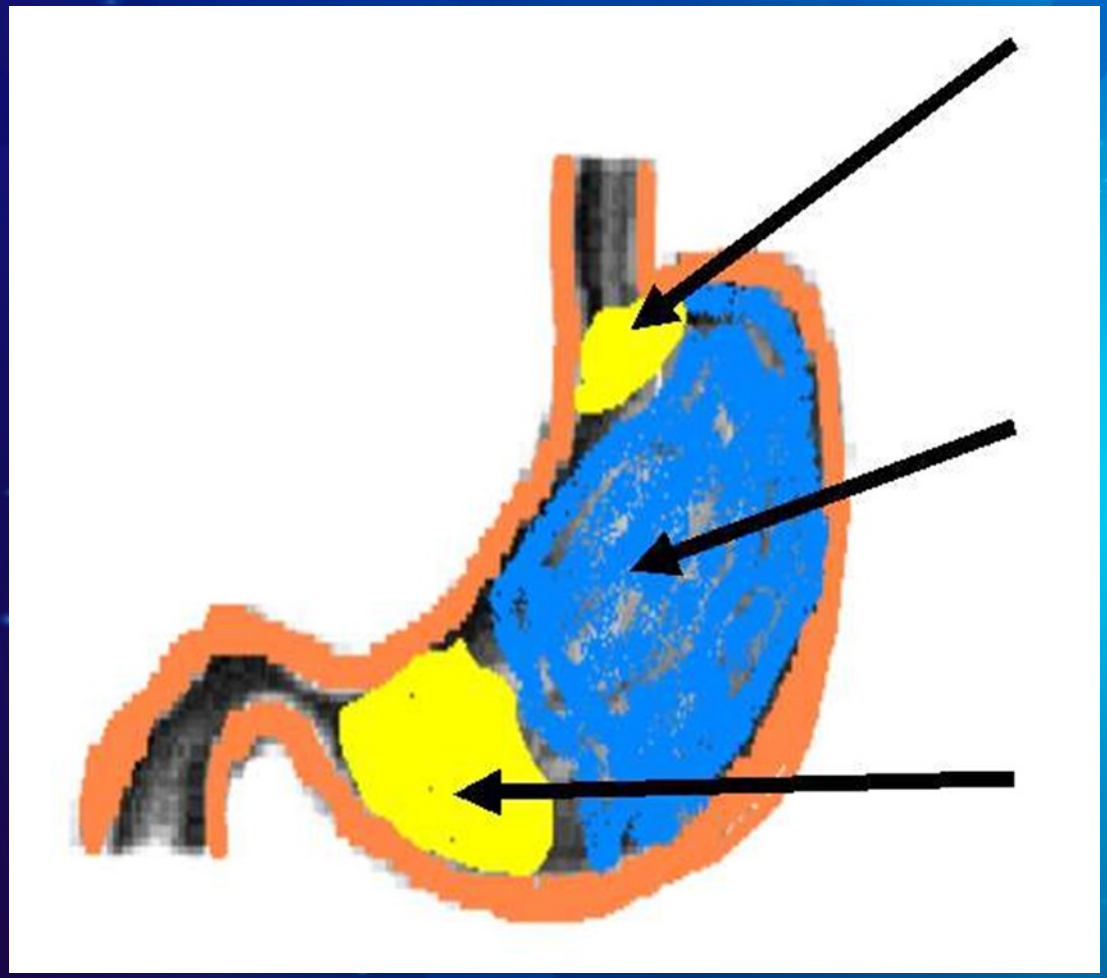

Кардіальні залози (додаткові клітини – слиз)

Власні залози -дно і тіло шлунку- головні і обкладочні клітини- ферменти і HCl

Пілоричні залози- додаткові, головні клітини- слиз, ферменти

Стравохід (esophagus)

•Це відділ травної трубки довжиною близько 30 см, який зв'язує глотку з порожниною шлунку. Стінка стравоходу утворена чотирма оболонками: слизовою, підслизовою, м'язовою та зовнішньою (адвентиційною або серозною). У слизовій оболонці стравоходу розрізняють три шари; епітелій, власну пластинку та м'язову пластинку. Епітелій стравоходу багатошаровий плоский не зроговілий (не ороговевший); у старості можливе зроговіння. При переході в шлунок багатошаровий плоский епітелій стравоходу заміщується одношаровим призматичним. Власна пластинка слизової стравоходу утворена пухкою сполучною тканиною, вростання якої в епітелій формує сосочки.

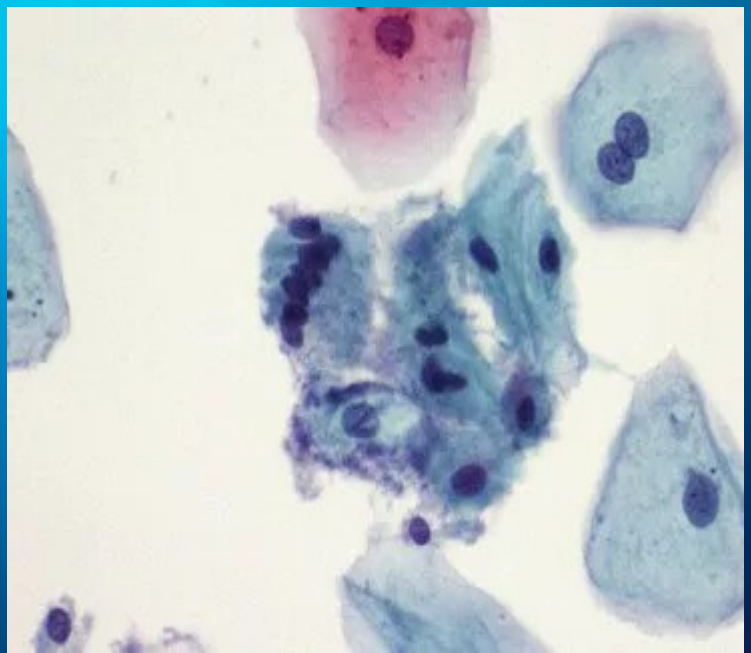

Типи клітин шлунку :

1) **Головні** - секретують пепсин - легко визначаються завдяки наявності в цитоплазмі базофільних забарвлених гранул

- округле,центрально розташоване ядро
- клітини середніх розмірів, округлої форми

2) **Обкладочні** (парієнтальні)

- виділяють соляну кислоту
- більші за розміром, чим головні
- цитоплазма фарбується в ацидофільні тони, виявляються у вигляді крупно-петлястої сітки, дуже ніжно забарвленої в рожевий колір
- - контур клітин ніжний, часто зливанню з фоном слизу
- - форма клітин близька до поліедричної (блоків)
- - ке, но

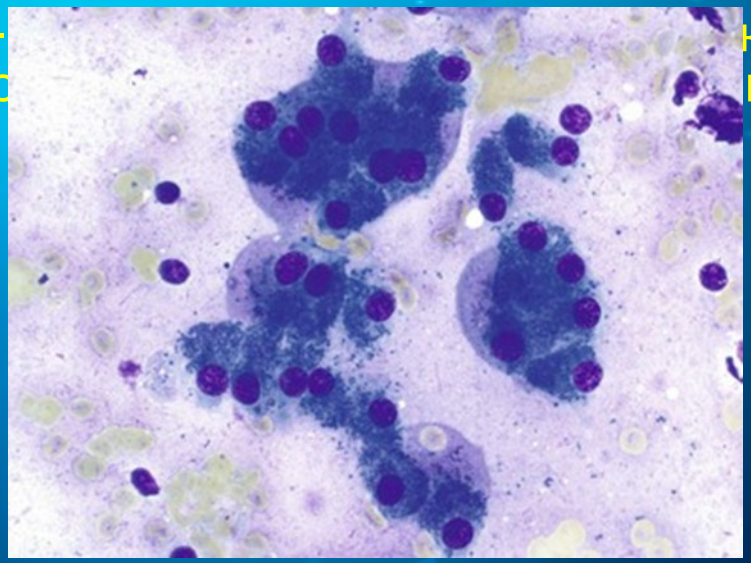

3) **Додаткові** - це маленькі клітини, що мають вигляд низького призматичного епітелію

- - фарбуються інтенсивно
- -мають відносно велике, округле гіперхромне ядро, розташоване ексцентрично у самого краю

4) **Мукоцити** - епітеліальні клітини кардіальних і пілоричних залоз в цитологічних препаратах представлені клітинами невеликих розмірів, округлої форми, з широкою, різко вакуолізованою цитоплазмою, центрально розташованим невеликим гіперхромним ядром - клітина, виробляє слиз.

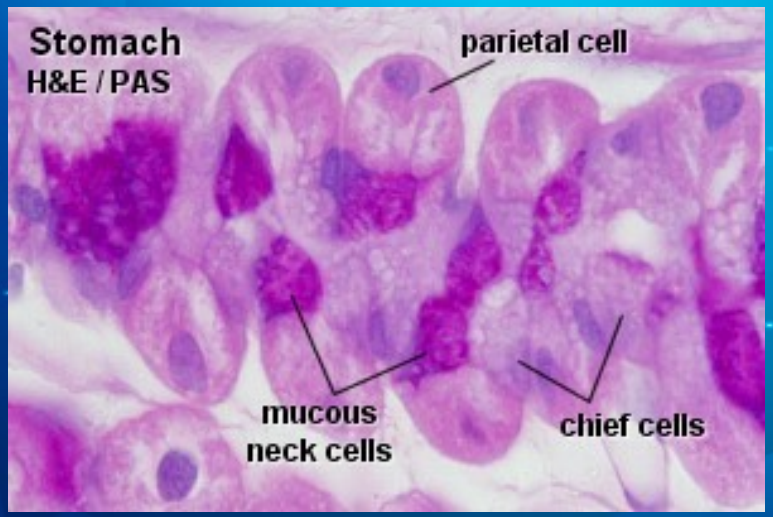

Методи взяття матеріалу

- 1) абразивні,
- 2) іригаційні,
- 3) біопсійні, отримані при фіброгастродуоденоскопії

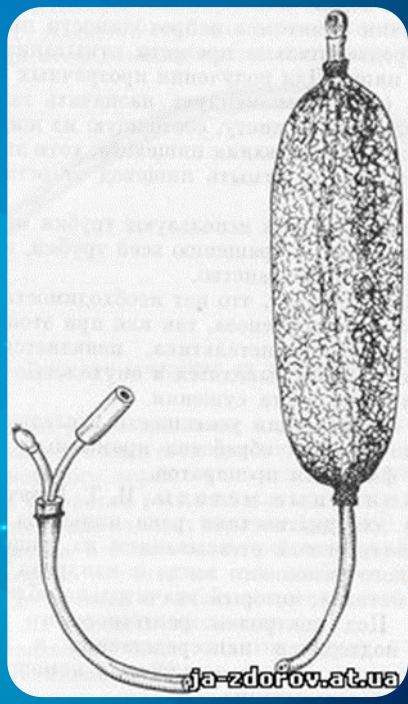

•1) Абразивні методи. Матеріал для дослідження отримується із стравоходу за допомогою абразивного балона. Після введення натщесерце зонду і відкачування вмісту шлунку зонд просувають до пілоруса і, ввівши у балон через грушу повітря, витягають зонд з таким розрахунком, щоб балон досяг кардії. Цю процедуру повторюють 5 разів, поєднуючи її з промиванням шлунку фізіологічним розчином і подальшим відсмоктуванням його шприцом. Після витягання зонду досліджують осад промивних вод, отриманий центрифугуванням, і дрібні тканинні частки, що фіксувалися на стінці балона .

Методи взяття матеріалу

2) Деякі автори віддають перевагу іригаційним методам, при яких матеріалом для дослідження служать промивні рідини стравоходу або шлунку. Дослідження проводиться натщесерце не раніше чим через 12 годин після їжі і через 48 годин після введення барію. ***У сидячому положенні хворому вводять трубку Левіна № 20 на глибину 45 см Хворий випиває 100 мл розчину Рінгера або фізіологічного розчину, які негайно відсисають, тобто, виходить змив з усієї поверхні стравоходу. Потім трубку поступово витягають і кожні 5 см повторюють промивання 50 мл розчину Рінгера. Особливо енергійно промивають на рівні, де передбачається наявність патологічного процесу. Якщо при аспірації промивну рідину отримують шлунковим зондом, в стінці якого роблять ще два отвори так, щоб всі чотири отвори розташовувалися з чотирьох сторін зонду; на кінці зонду наносять насічки . Для дослідження з фізіологічного розчину відбирають всі грудочки кров'яного слизу і дрібні тканинні частки.

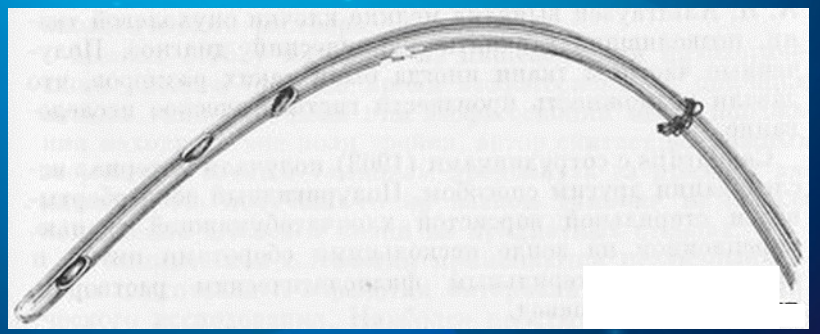

Методи взяття матеріалу

- 3) За допомогою щипцевої біопсії під час проведення фіброгастродуоденоскопії отримують мазки-відбитки, які виготовляють з усіх фрагментів.
- Зокрема, проліферація покривно-ямкового епітелію діагностується за допомогою тонкоголкової аспіраційної біопсії, яка може бути проведена при фіброскопії або під час ультразвукового дослідження.

- Якщо розмістити датчик близько по відношенню до аналізованої ділянки, то можна отримати максимально точні результати. Тому лікарем може бути виявлена навіть відносно невиражена проліферація покривно-ямкового епітелію.
-

Цитологічна класифікація доброякісних і злоякісних поразок і раку шлунку

I. Доброякісні процеси (поліпи, хронічний гастрит, виразкова хвороба шлунку).

1. Кишкова метаплазія.

2. Проліферація епітелію.

3. Виражена проліферація епітелію

4. Різко виражена проліферація епітелію з атипією клітин.

II. Рак.

1. Аденокарцинома:

а) високо-диференційована;

б) з низькою мірою диференціювання;

в) з вираженим слизо- утворенням ;

г) перстневидно- клітинний рак.

2. Недиференційований рак

3. Плоскоклітинний рак.

III. Карциноїд.

IV. Неепітеліальні пухлини:

1. Доброякісні.

2. Злоякісні.

V. Гематопоетичні і лімфоїдні пухлини.

Гастроцитограма при хронічному гастриті і виразковій хворобі і поліпозі шлунку.

•-виражена кількість сегменто-ядерних лейкоцитів, розташованих великими скупченнями, невеликими групами і поодинці

•- небагато лімфоцитів і плазматичних клітин. Кількість останніх зростає при загостренні хронічного гастриту.

•- зустрічається невелика кількість еритроцитів

• клітин плоского і бронхіального епітеліїв.

•У випадках гастриту з різко зниженою секреторною функцією шлунку в мазках видно численні скупчення мікробів і бактерій.

•Разом з описом фону мазків хворих хронічним гастритом необхідно звернути увагу на характер змін клітин слизової оболонки шлунку, оскільки в цитограмах зустрічаються як незмінені клітини призматичного епітелію, так і клітини з ознаками атипії (від ледве уловимих до виражених).

•Атипія проявляється збільшенням розмірів ядра, ядерець, не рівномірним розподілом хроматину. Багато авторів вважають, що по гастро-цитограмах хворих хронічним гастритом не можна судити про ту або іншу форму гастриту.

У хворих хронічним атрофічним і атрофично - гіперпластичним гастритом в цитологічних препаратах можуть зустрічатися атипові клітини з деякими **морфологічними ознаками злоякісності** :

- збільшенням розмірів клітин
- збільшенням ядер
- наявністю грубої, глибчастої структури хроматину.
- Виявлення таких клітин в мазках хворих хронічним гастритом може стати джерелом неправдиво-позитивного цитологічного діагнозу на користь раку.

За наявності виразки шлунку в цитологічних мазках відзначається:

- клітинний детрит
- фібрин
- скупчення "голих" ядер
- велике число нейтрофілів, еозинофілів, лімфоцитів, плазматичних клітин, гістіоцитів, макрофагів
- Епітеліальні клітини слизової оболонки шлунку при виразці зазнають тих же змін, що і при гастриті. Причому, при виразці шлунку, що тривало не гоїться, в мазках зустрічаються великі клітини атипій химерної форми, що розрізнено лежать, з явищами дискаріозу та фігурами мітозу.

Цитологічна діагностика хелікобактерної інфекції

Для цитологічного дослідження використовують мазки-відбитки біоптатів слизової оболонки шлунку (антральний відділ) при гастроскопії. Біоптат береться з ділянок із найбільшою гіперемією і набряком, але не з виразок і ерозій. Виділяють три міри обсіменіння :

Слабка- до 20 мікробних тіл в полі зору

Помірна – до 50 мікробних тіл п/ зору

Виражена – більше 50 мікробних тіл

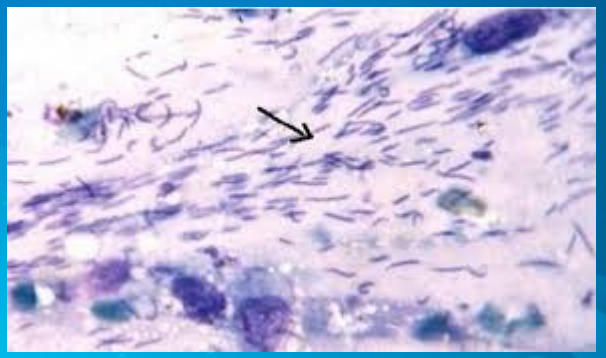

Хронічний гастрит, асоційований з хелікобактерною інфекцією

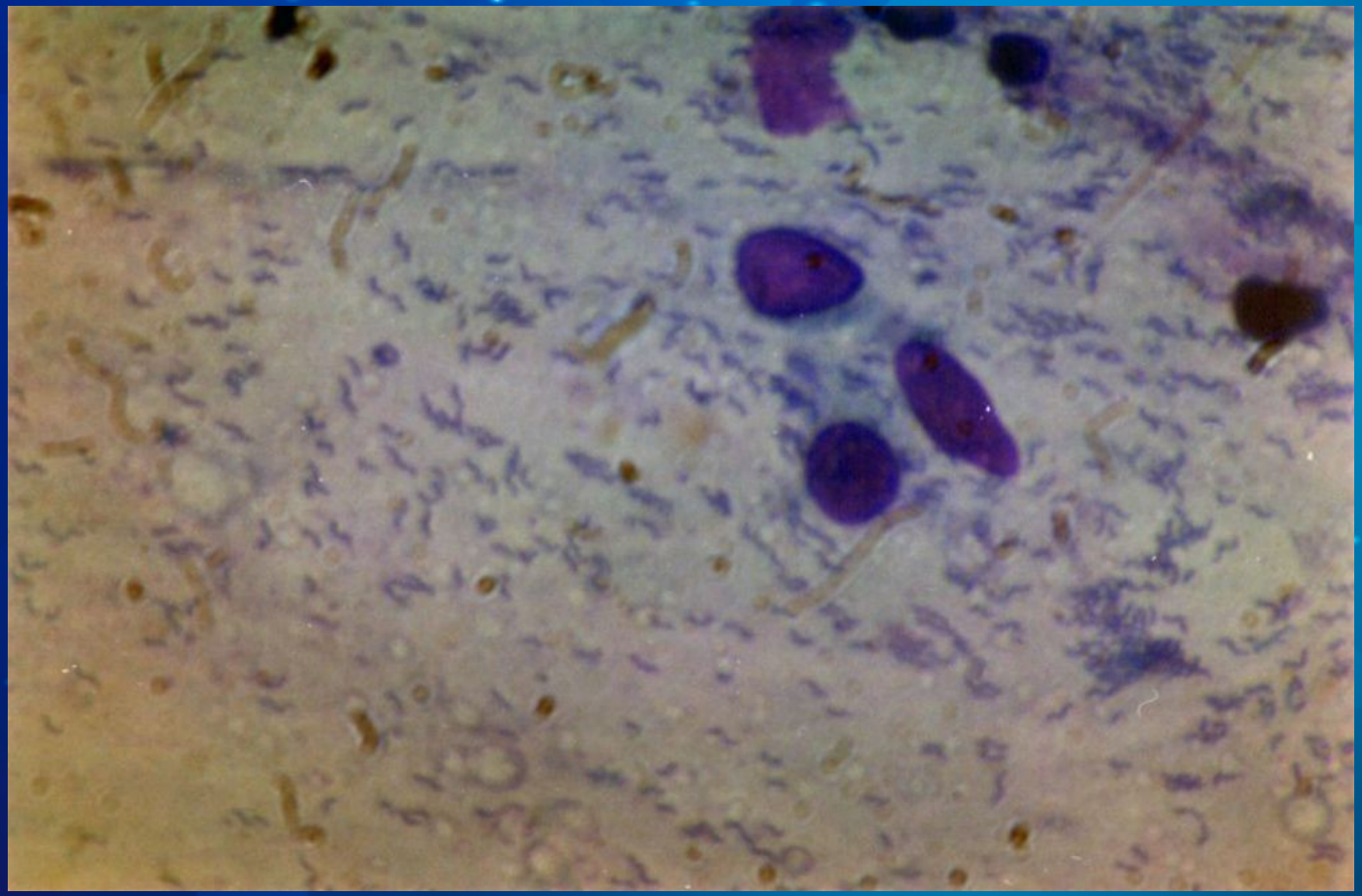

Поліпи шлунку

•-При гіперпластичних поліпах виявляються групи і пласти клітин циліндричного епітелію, іноді визначаються проліферація і кишкова метаплазія епітелію; у тій або іншій кількості зустрічається епітелій залоз, переважно пілоричного типу. Вираженість ознак атипії клітин не дозволяє у ряді випадків виключити початок злоякісності, і в цитологічному заключенні висловити підозру на малігнізацію процесів.

•При проліферації циліндричного епітелію клітини середніх розмірів в мазках розташовуються у вигляді груп, пластів, залозистоподібних і папілярних утворень.

•Визначається безладне розташування клітин в скупченнях, нечіткість міжклітинних меж.

•Виражений клітинний і ядерний поліморфізм.

•Виявляється в препараті невелика кількість мітозів.

•При вираженій проліферації циліндричного епітелію так само визначається безладне розташування клітин в скупченнях, нечіткість міжклітинних меж. Проте клітини мають великі розміри, більші ядра з грубою будовою хроматину. При різко вираженій проліферації циліндричного епітелію з атипією серед проліферируючих клітин виявляються великі поліморфні клітини, розташовані безладними скупченнями, комплексами. Ядра таких клітин великі, часто неправильної форми, грубим малюнком хроматину і наявністю гіпертрофованих нуклеол. Зустрічаються клітини з фігурами мітозу.

Проліферація епітелію шлунку

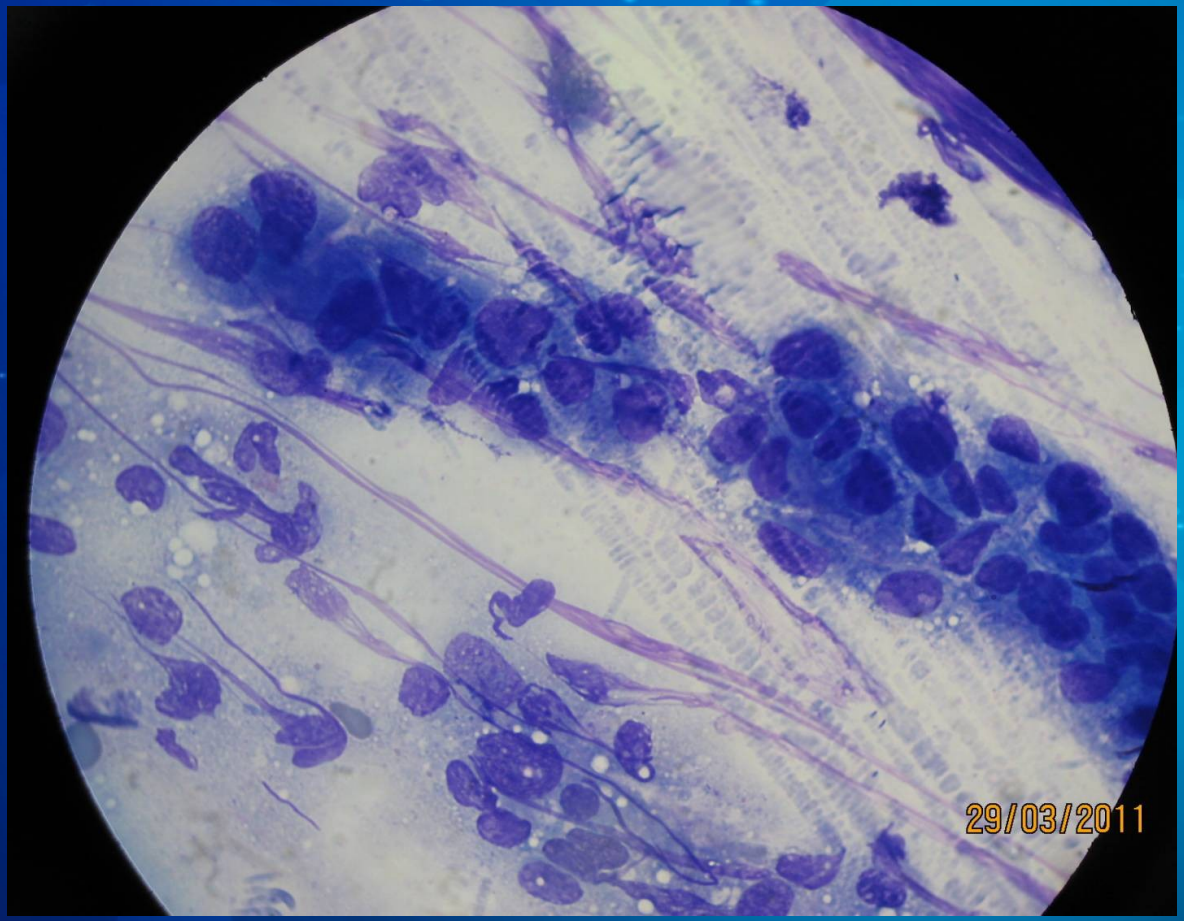

Цитологічна картина при аденокарциномі шлунку різної міри диференціювання.
Злоякісні новоутворення шлунку

•Із злоякісних пухлин в шлунку переважає аденокарцинома. Залежно від міри клітинного диференціювання і функціональних особливостей пухлинних клітин виділяють аденокарциному з високою і низькою мірою диференціювання і аденокарциному з вираженим слизоутворенням. Аденокарцинома з високою мірою диференціювання клітин має 2 типи цитограм:

• Перший тип характеризується наявністю відносно мономорфних пухлинних клітин, середньої величини, без вираженого ядерного поліморфізму. Клітини мають циліндричну, кубічну форму, розташовуються у вигляді залозистоподібних і папілярних структур, рідше безладними скупченнями. Ядра в клітинах розташовуються ексцентрично, округлої форми, великі, з нерівномірним розподілом хроматину. У частини ядер видно нуклеоли. Цитоплазма клітин щедра, часто вакуолізована, забарвлена базофільно. Другий тип цитограм при аденокарциномі шлунку з високою мірою диференціювання характеризується наявністю клітин кишкового типу - високих призматичних з ексцентрично розташованими ядрами овальної або паличкоподібної форми, грубим малюнком хроматину, різко базофільною вакуолізованою цитоплазмою, і поодиноких клітин типу келихоподібних із слизовими вакуолями в апікальній частині.

Аденокарцинома шлунку з низькою мірою диференціювання

•клітин характеризується наявністю поліморфних пухлинних клітин з різко вираженими ознаками атипії. Вони розташовуються переважно комплексами, безладними скупченнями, рідко утворюючи залозисті і папілярні структури.

•Ракові клітини великі, частіше неправильної округлої форми з ексцентрично розташованими ядрами. Ядра великі, округлої, часто потворної форми займають велику частину клітини. Превалюють ядра з грубим малюнком хроматину. Цитоплазма клітин від слабо до різко базофільної, негомогенна, часто вакуолізована. Часто в клітинах видно фігури мітозу і амітозу.

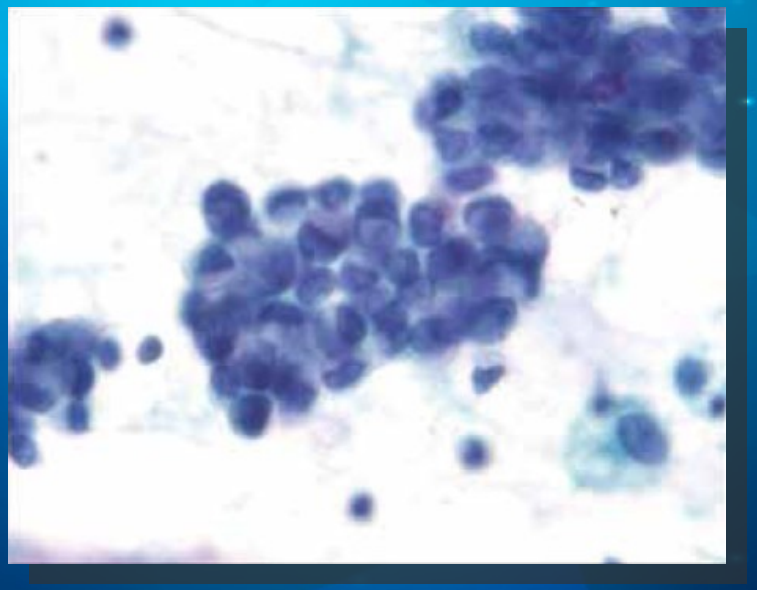

Високодиференційована аденокарцинома шлунку

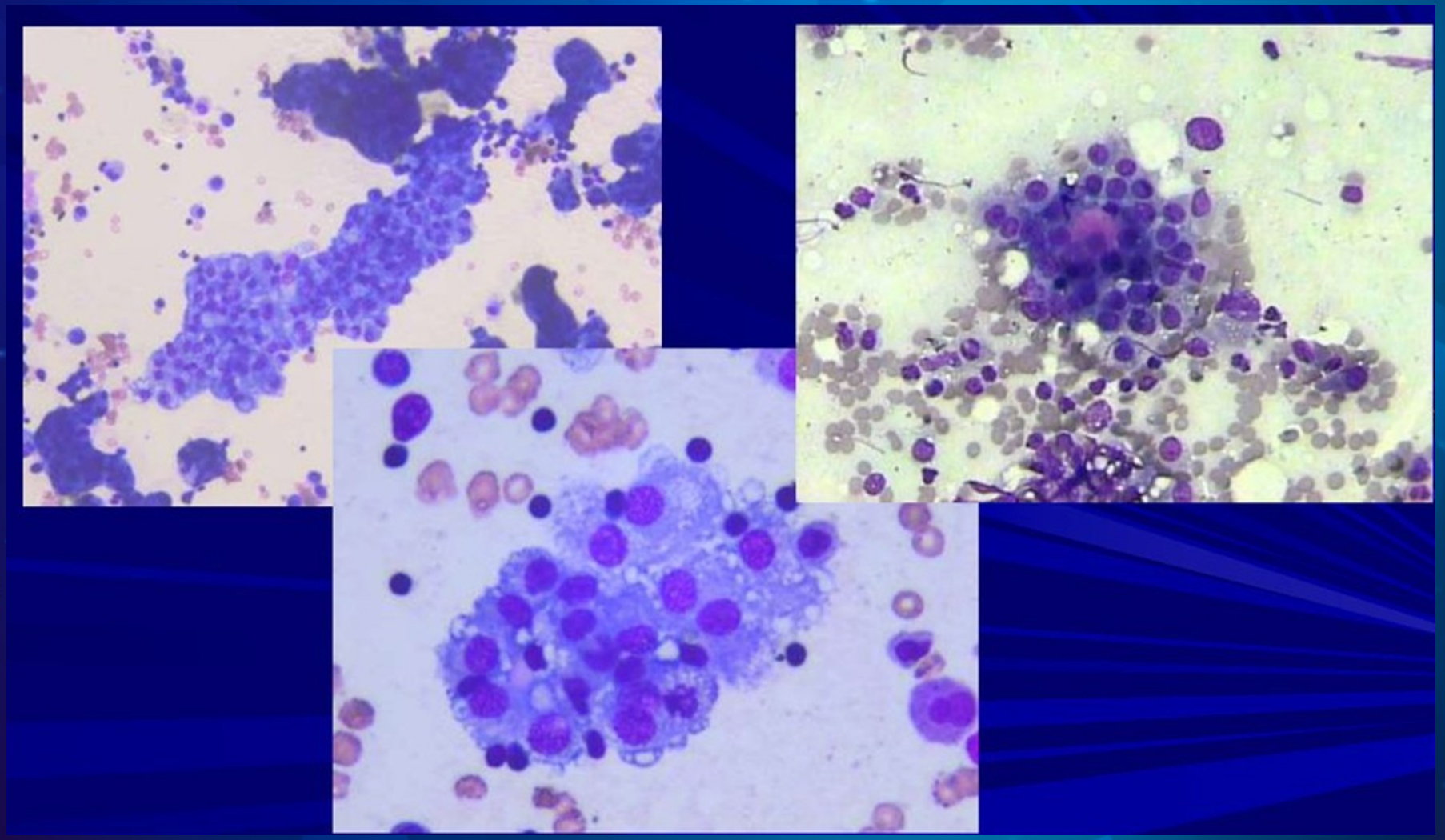

Аденокарцинома

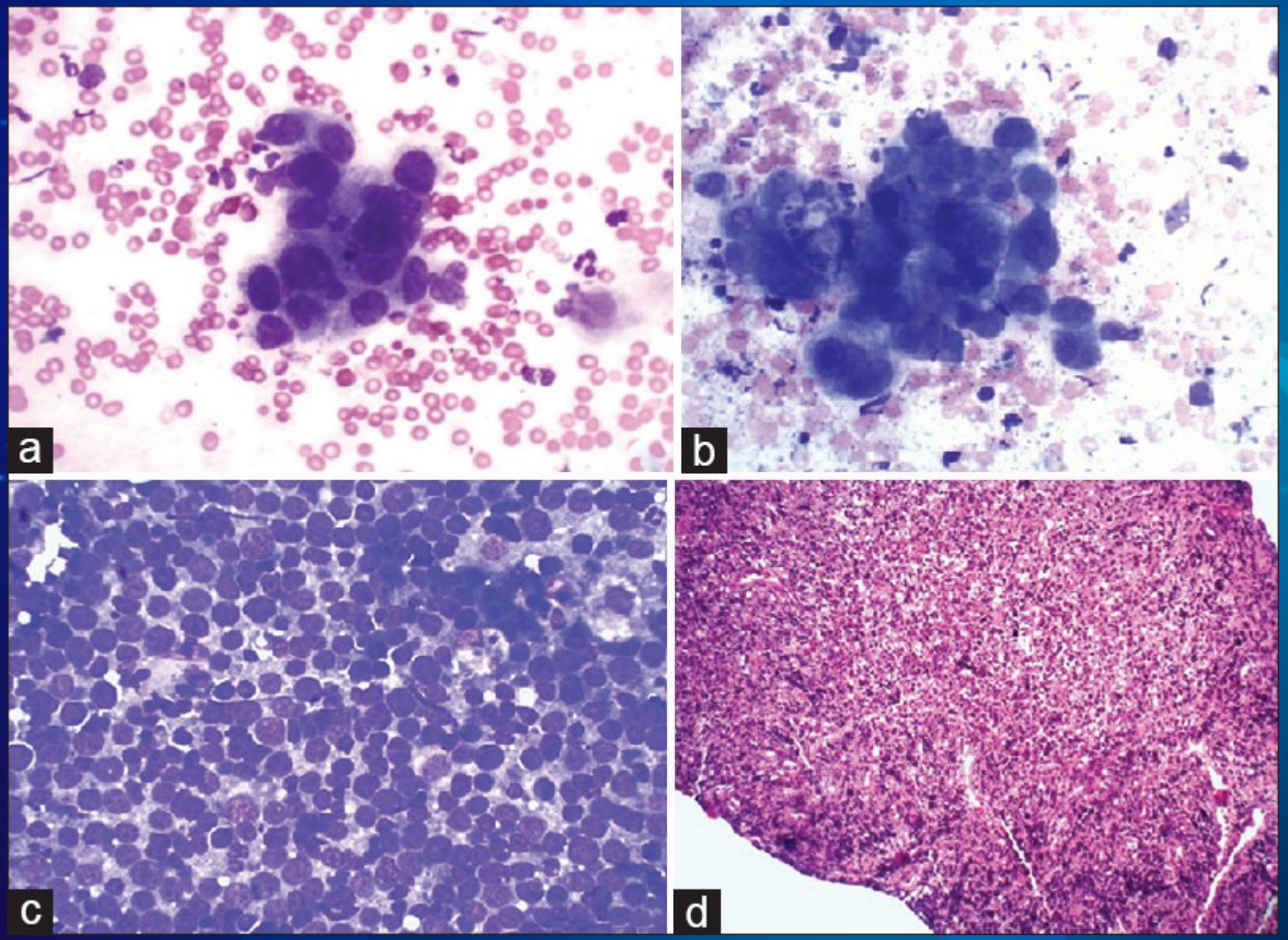

Аденокарцинома протоку підшлункової залози

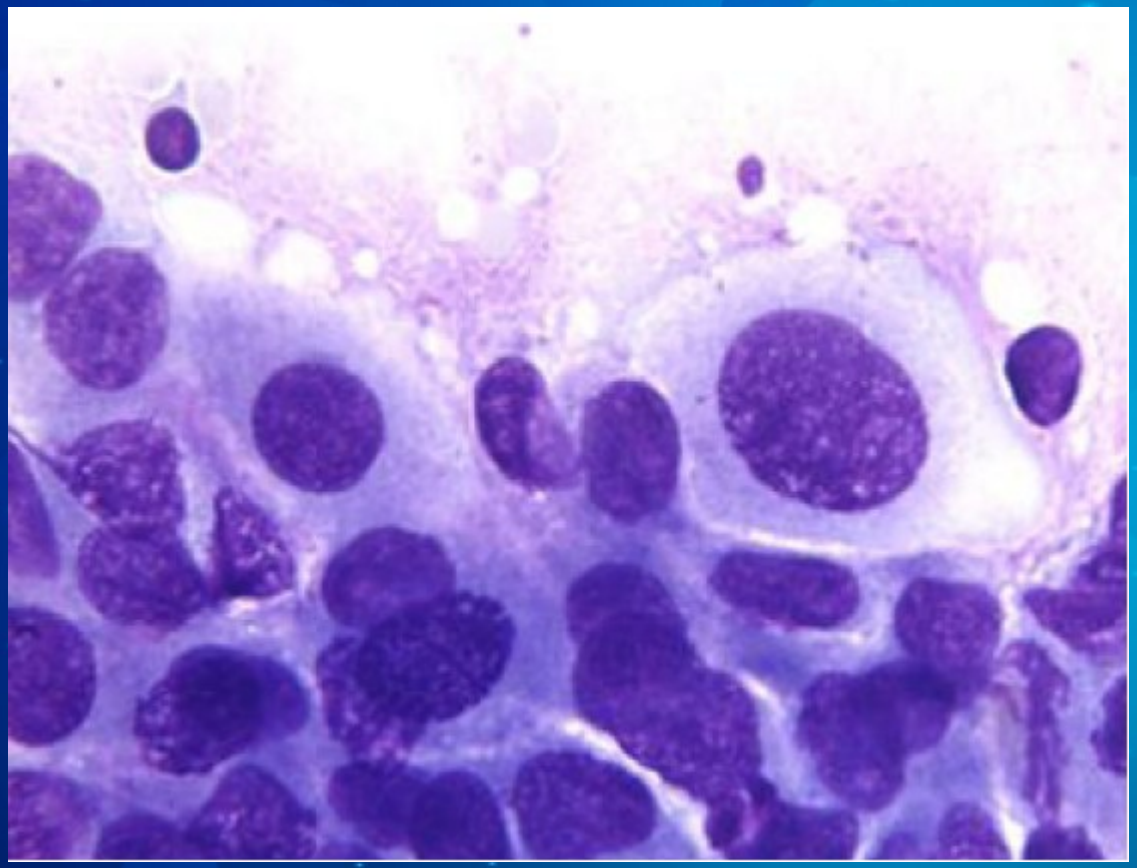

Аденокарцинома

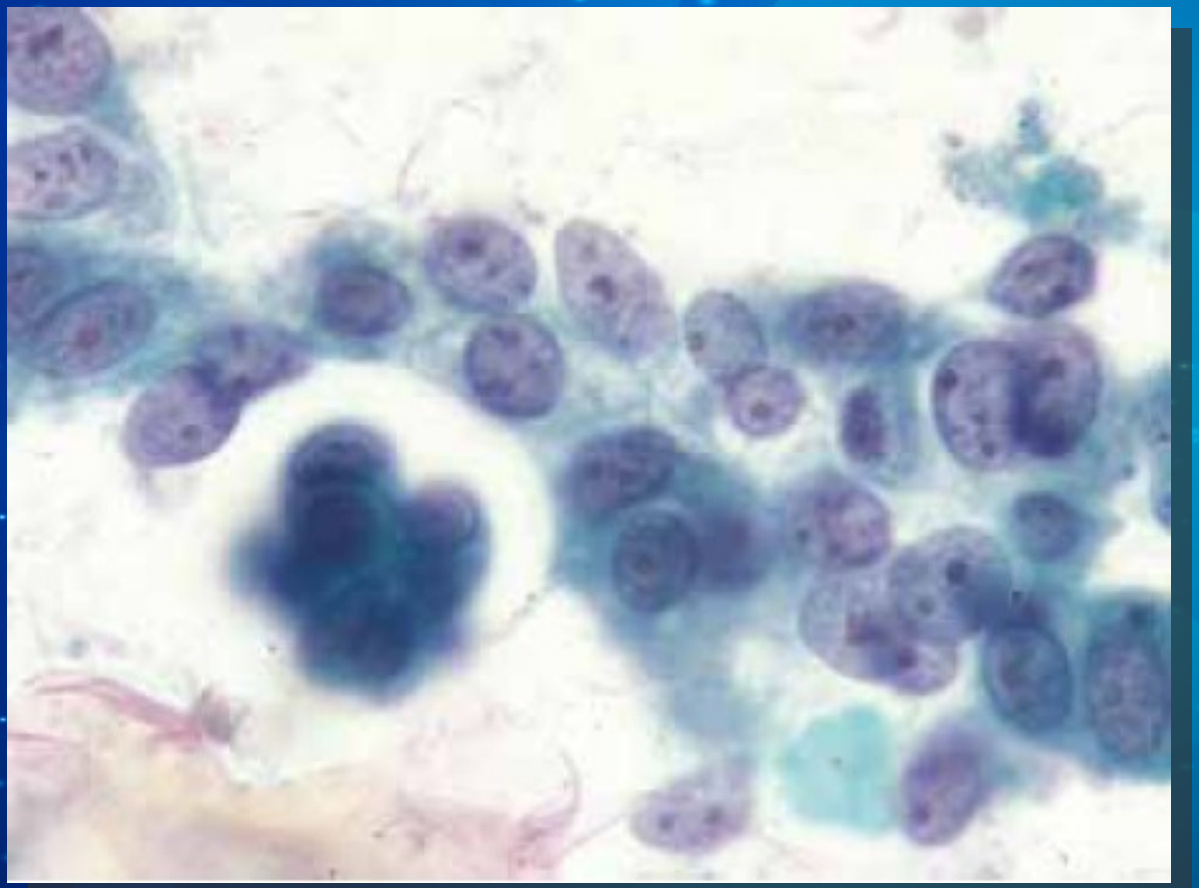

Аденокарцинома з вираженим слизоутворенням.

•характеризується наявністю в цитологічних препаратах слизу у вигляді тяжів, безструктурних волокнистих мас рожево-фіолетового кольору. Клітин, як правило небагато і розташовуються вони невеликими скупченнями, розрізнено, іноді утворюючи залозисто-подібні структури. Ракові клітини середньої величини, циліндричної, овальної або округлої форми, гіперхромні. Цитоплазма базофільна з рожевими включеннями. Іноді, зустрічаються поодинокі перстневидні та слизові клітини.

•Цитологічна картина при перстневидно-клітинному, недиференційованому і плоскоклітинному раку шлунку.

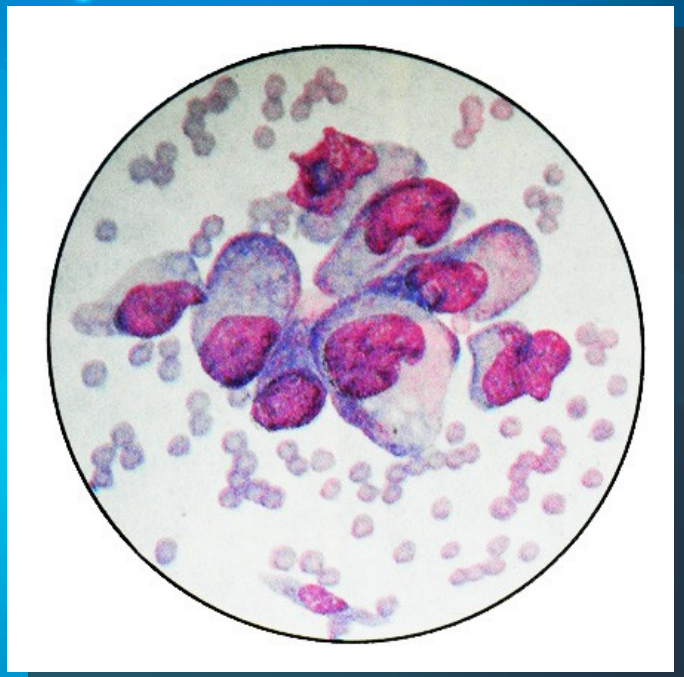

Перстневидно-клітинний рак

•характеризується наявністю в цитологічних препаратах перстневидних і " слизових" клітин, а також позаклітинним слизом. Перстневидні клітини мають округлу форму, сплощене ядро, зміщене різко на периферію.

•Велика частина цитоплазми перстневидних клітин зайнята безбарвною вакуоллю. "Слизові" клітини середньої величини мають ексцентрично розташоване овальне ядро і світлу вакуолізовану цитоплазму, що часто містить включення у вигляді рожевих гранул.

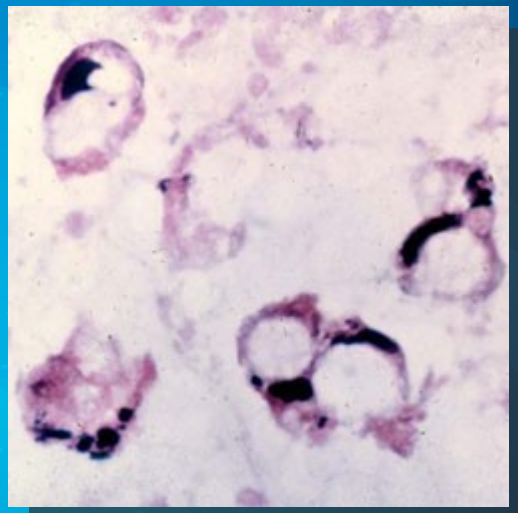

Типовий варіант перстневидно-клітинного раку

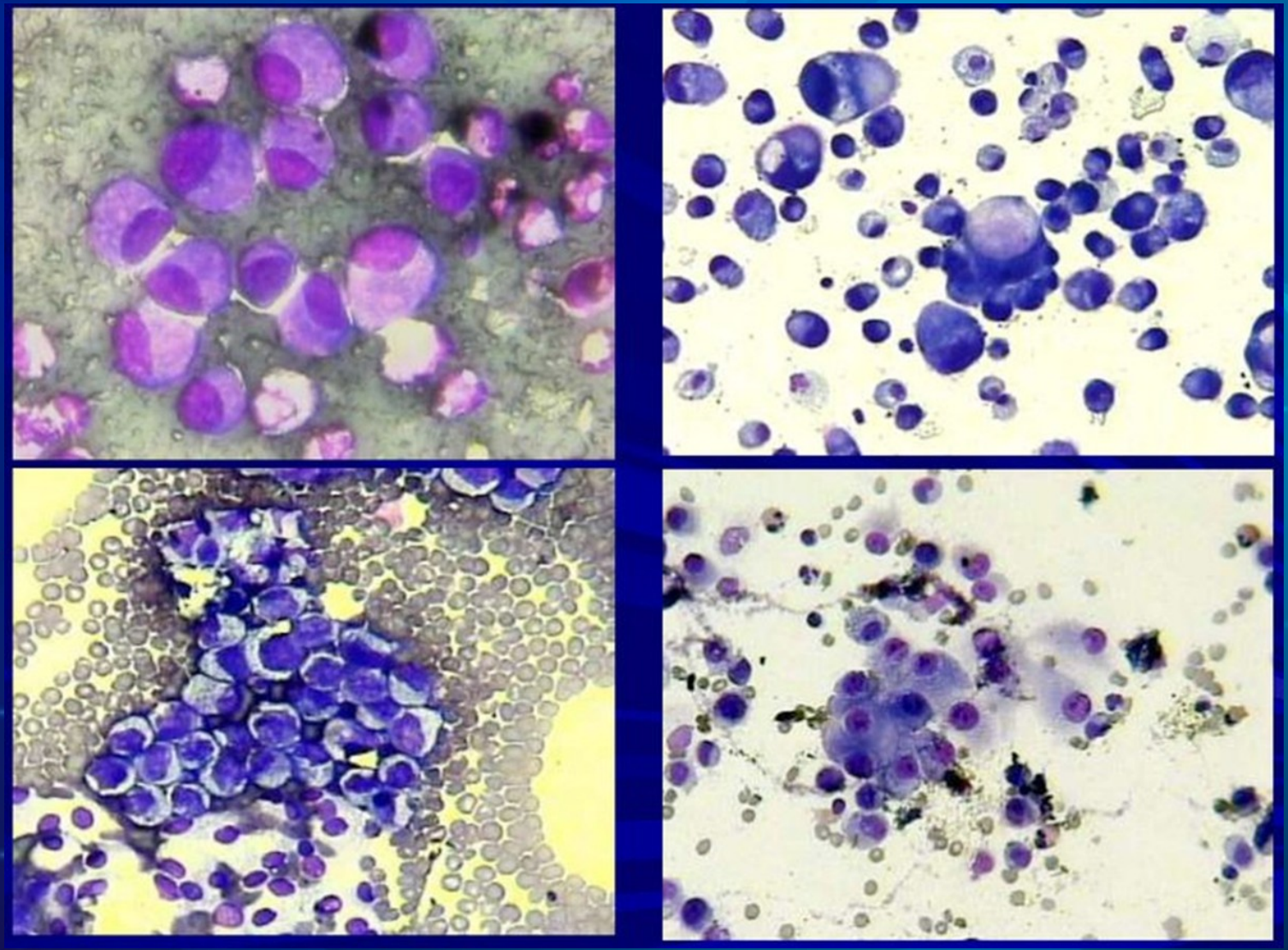

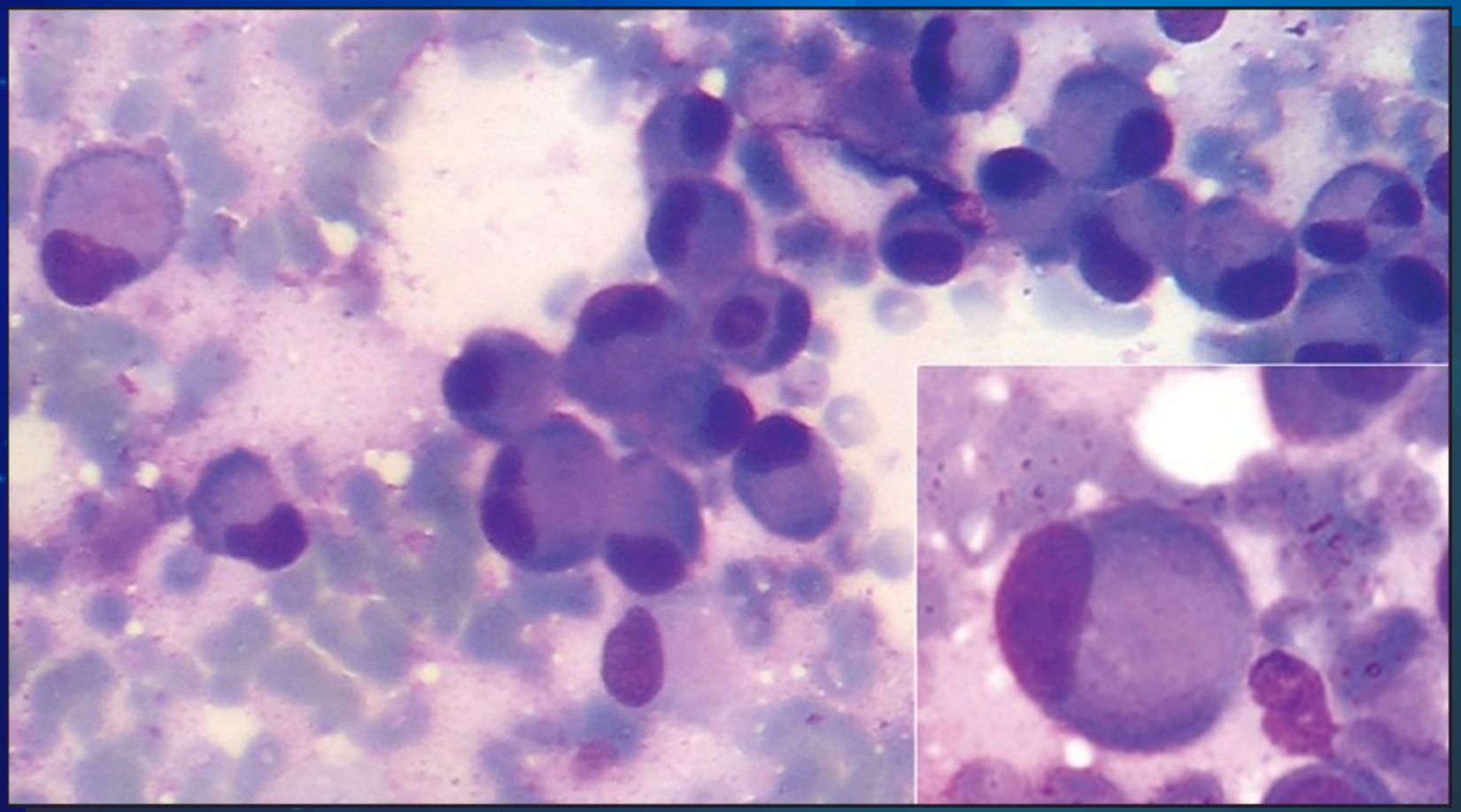

Недиференційований рак шлунку

- Ядерця виявляються приблизно в 25 % ядер. Цитоплазма представляє вузький обідок, базофільна, іноді без чітких меж. Часто в ядрах видно фігури мітозу.
- характеризується наявністю різко анаплазованих, відносно мономорфних клітин із займаючим майже всю клітину великим ядром, округлої або неправильної форми, ніжним малюнком хроматину; часто відзначається вакуолізація ядер.

Плоскоклітинний рак

- як самостійна форма пухлини зустрічається в шлунку надзвичайно рідко; у більшості випадків - це пухлина, що проростає із стравоходу в кардінальний відділ шлунку. При цьому варіанті пухлини клітини відрізняються великим поліморфізмом, форма їх полігональна, округла, неправильна, витягнута, химерна. Ядра розташовуються в центрі клітин, різноманітні за формою, розмірами, структури хроматину. Цитоплазма широка, гомогенна, забарвлення від базофільної до майже безбарвної.

Слизова оболонка товстої кишки вислана одношаровим високим циліндричним епітелієм, клітини на його поверхні високі і вузькі, на апікальному полюсі мають щіткові облямівки і замикаючі пластинки. У слизовій оболонці, особливо в криптах, зустрічаються келихоподібні клітини, що виділяють слиз. В глибині крипт клітини нижчі, без облямівки і зрідка містять аргірофільну зернистість. Нижче аноректальної лінії слизова оболонка прямої кишки вистилає багатошаровим плоским незорогіваючим епітелієм, який у міру наближення до зовнішнього отвору переходить в зроговілий.

Нормальний мазок:

- - мало клітин
- - небагато циліндричних і зрідка келихоподібних клітини
- - клітини багатошарового плоского епітелію
- - одиночні лейкоцити

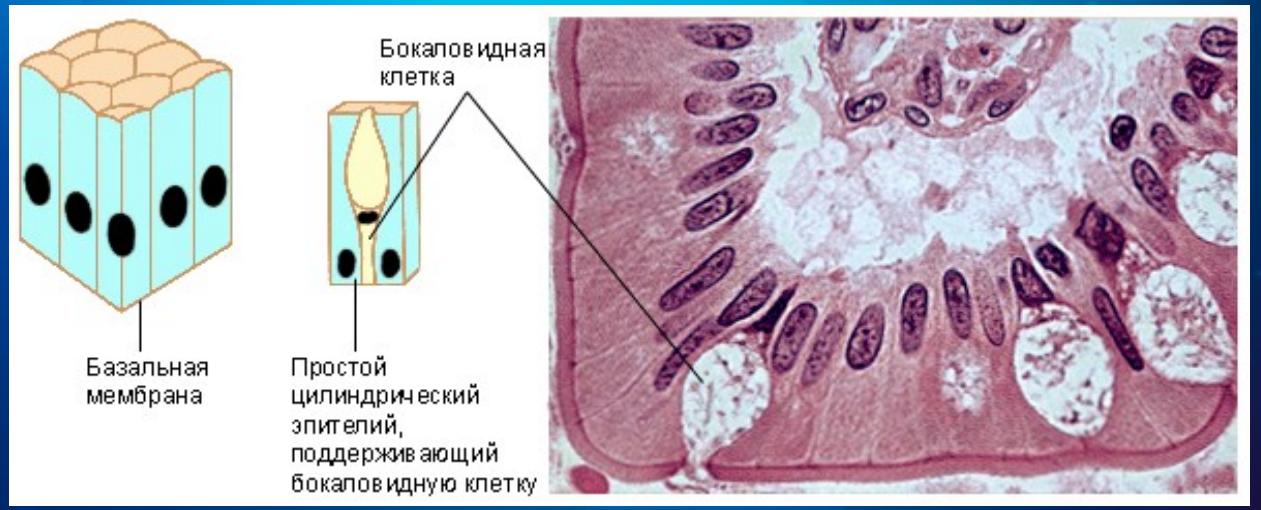

Келихоподібні клітини у складі товстої кишки

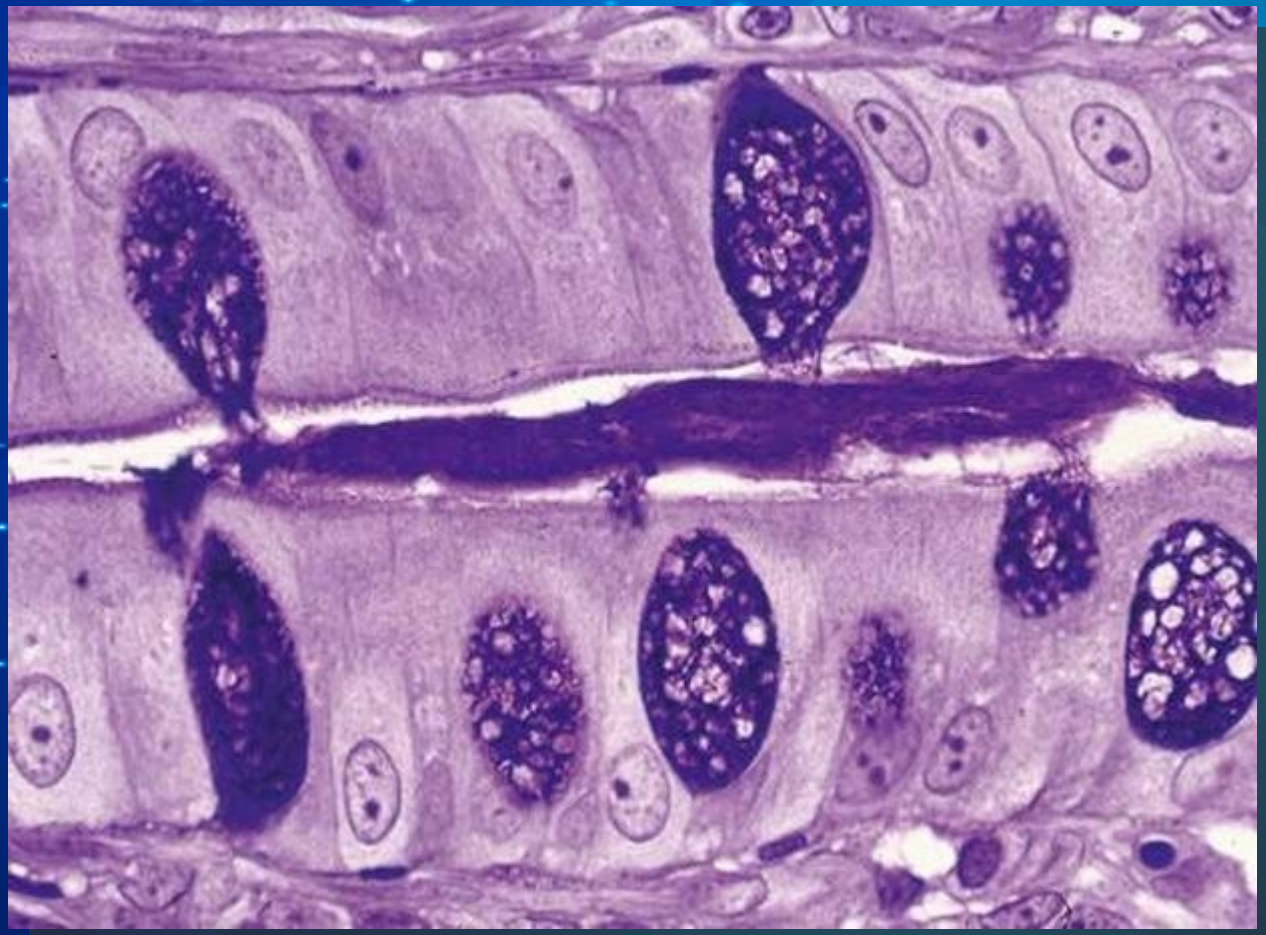

A tuft of cilia tops each columnar cell, except for goblet cells (LM ×600).
Location: Lines the bronchi, uterine tubes, and some regions of the uterus.

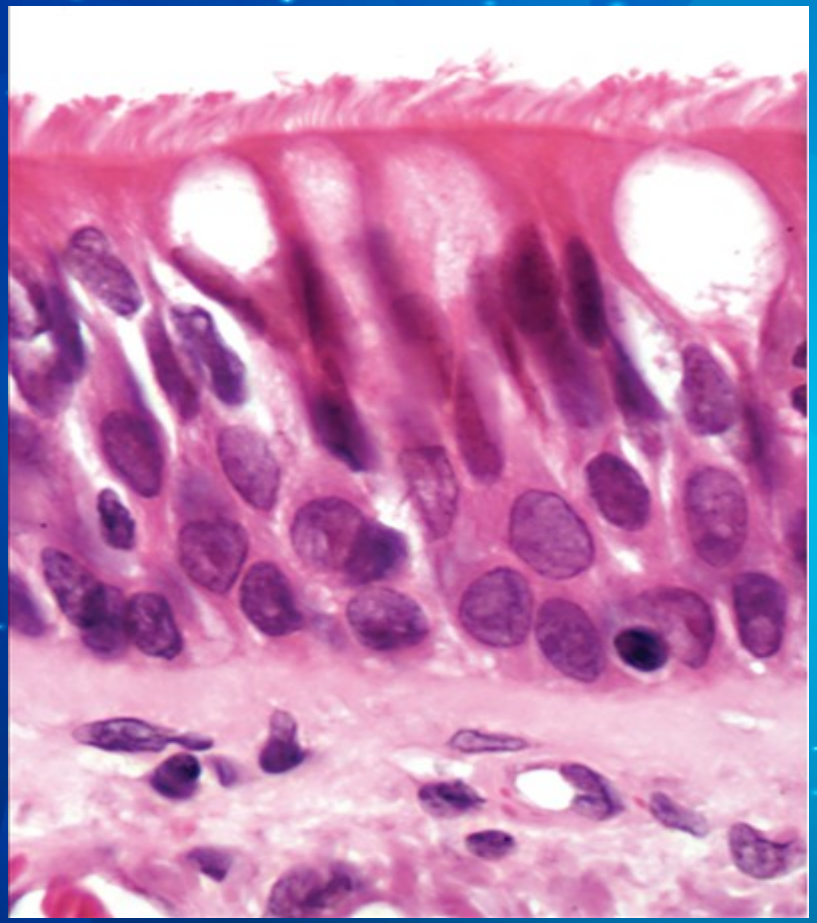

Запальні процеси в кишечнику

*Різко збільшується кількість лейкоцитів, ретикулярних і плазматичних клітин, гістоцитів, можуть бути макрофаги.

*Збільшується кількість келихоподібних клітин, які є округлими клітинами з невеликими гіперхромними ядрами і вузькою ділянкою цитоплазми. Іноді келихоподібні клітини мають витягнуту форму, на апікальному полюсі їх визначаються замикаючі смужки.

*Інколи запальні процеси супроводжуються ерозією або виразкою слизової оболонки, в мазках нерідко з'являються клітини проліферуючого циліндричного епітелію, які хоч і зберігають правильність розташування і однорідність, але відрізняються від нормальних більшим розміром, дещо збільшеним ядерно-цитоплазматичним співвідношенням і інтенсивнішим забарвленням.

*При різко вираженому запальному процесі клітини можуть бути з ознаками атипії.

Запальні процеси в кишечнику

<u>Лімфоцитарний ентеріт.</u> **Дрібні лімфоцити, занурені в дуоденальний епітелій**

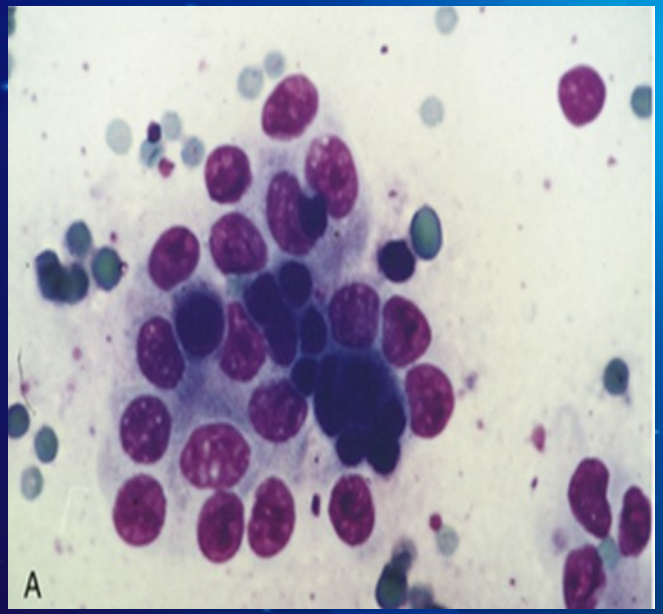

<u>Ентеріт.</u> **Мазок-відбиток. Багато нейтрофілів та еозінофілів**

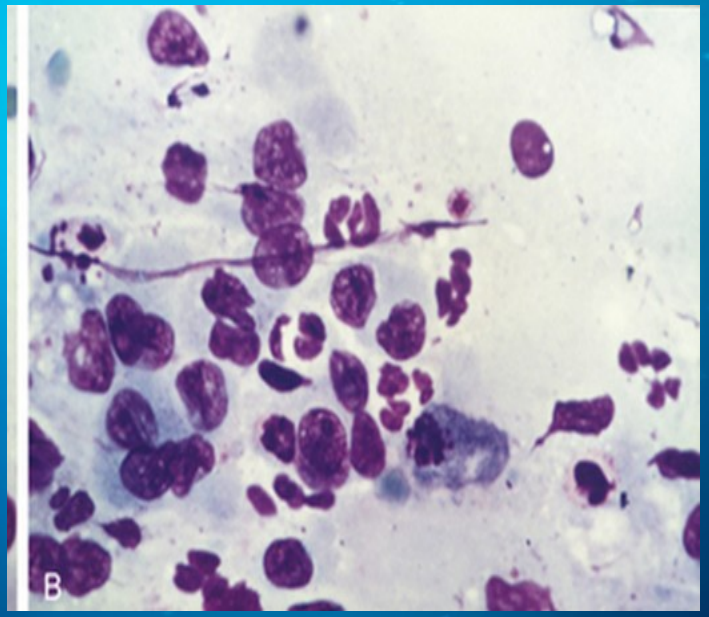

КОПРОГРАМА

Показник	Дорослі	Діти/грудное харчування	Діти/штучне харчування
Фізичні та хімічні властивості			
Кількість	100-200 г	70-90 г/день, 15-20 г (разова порция)	
Консистенція	щільний, оформлений	Клейкий, в'язкий (меконій)	
Кольор	Коричневий	Жовто-зелений	Жовто-коричневий
Запах	Каловий, нерізький	Злегка кислий,	Гнильний
Реакція	Нейтральна	Кисла	Кисла
Стеркобілін	Присутній	Присутній	Присутній
Білірубін	Відсутній	Присутній	
Розчинний білок	Відсутній		

МИКРОСКОПІЧНА ХАРАКТЕРИСТИКА			
М'язові волокна	Невелика кількість або відсутні		
Нейтральний жир	Відсутній	Краплі	Немного
Жирні кислоти	Відсутній	Кристали у невеликій кількості	
Мила	У невеликій кількості		
Кристали оксалата С	Відсутній	Присутній	
Entamoeba Coli	може бути присутнім		
Endolimax nana	може бути присутнім		
Chilomastix	може бути присутнім		
Mesuile	може бути присутнім		
Eodamoeba butschlii	може бути присутнім		
Blastocystis hominis	може бути присутнім		

Назва синдрому	Характерні риси	Також зустрічаються	Патологічний процес
гастральный (порушення травлення в шлунку)	Багато незмінних м'язових волокон ++ оксалати Са	крохмаль + перетравна клітковина +++ Сполуч.тк.	* ахлоргидрия * резекция шлунка
ентеральний (порушення травлення в тонкій кишці)	Змінені м'язові волокна ++ мыла ++	нейтральний жир ++ Ж К ++ крохмаль +++ перетравна клітковина +++	* запалення тонкої кішки * швидка эвакуація їжі
панкреатичний (недостатність підшлункової залози)	Багато крапель нейтрального жиру +++	Змінені м'язові волокна +++ крохмаль незалежний та внутрішньоклітинний ++ Клітковина +	* хронічний панкреатит
гепато-билиарний (порушення жовчовиділення)	Багато голок жирних кислот +++ мила ++	Блідо пофарбовані перетравлені м'язові волокна + крохмаль ++ перетравлена клітковина ++	* хронічнийгепатит * цироз печінки * механічна жовтяниця * жовчні свищі
цекальний (патологічні процеси в товстому кишечнику)	Йодофильна флора +++ крахмальные зерна +++	Перетравлена клітковина +++	* бродильні процеси в кишечнику *коліт
Дискинетичний колидистальний	Мікроскопічно практично нічого не визначається.		Відзначається у хворих із закрепами. Кал фрагментований, нерідко оповитий слизом.
Дистально-колитичний синдром	еритроцити, лейкоцити, десквамированный епітелій.	Багато слизу, може бути кров	Зустрічається у хворих з вираженими запальними змінами в сигмовидній і прямій кишці.

КЛІНІКО-ДІАГНОСТИЧНЕ ЗНАЧЕННЯ. ФІЗИЧНІ І ХІМІЧНІ ВЛАСТИВОСТІ

Кількість

•Менша норми - при закрепах

•Більше норми - при порушенні вступу жовчі, недостатньому переварюванні в тонкій кишці (бродильна і гнильна диспепсія, запальні процеси), при коліті з проносом, коліті з виразками, прискореній евакуації з тонкої і товстої кишок. До 1 кг і більше - при недостатності підшлункової залози.

Консистенція

• Щільний, оформлений - окрім норми буває при недостатності шлункового травлення.

• Мазевидний - характерний для порушення секреції підшлункової залози і відсутності вступу жовчі.

• Рідкий - при недостатньому переварюванні в тонкій кишці (гнильна диспепсія або прискорена евакуація) і товстій кишці (коліт з виязвленням або підвищенням секреторної функції).

•Кашоподібний - при бродильній диспепсії, коліті з проносом і прискореною евакуацією з товстої кишки.

•Пінистий - при бродильній диспепсії.

•Овечий - при коліті із закрепом.

Колір

- Чорний або дьогтеподібний - при шлунково-кишкових кровотечах.
- Темно-коричневий - при недостатності шлункового травлення, гнильній диспепсії, коліті із закрепом, коліті з виязвленям, підвищеній секреторній функції товстої кишки, закрепах
- Світло-коричневий - при прискореній евакуації з товстої кишки.
- Червонястий - при коліті з язвами.
- Жовтий - при недостатності переварювання в тонкій кишці і бродильній диспепсії, рухових розладах.
- Ясно-жовтий - при недостатності підшлункової залози.
- Ясно-білий - при не вступі жовчі в кишечник

Запах

- Гнильний - при недостатності шлункового травлення, гнильної диспепсії, коліті із закрепом. Рухових розладах кишечника
- Смердючий - при порушенні секреції підшлункової залози, відсутності вступу жовчі, підвищеної секреторної функції товстої кишки.
- Слабкий - при недостатності переварювання в товстій кишці, закрепах, прискореній евакуації з тонкої кишки.
- Нерізкий - при коліті з виразкою.
- Кислий - при бродильній диспепсії.

Масляної кислоти - при прискореній евакуації з товстої кишки.

МІКРОСКОПІЧНЕ ДОСЛІДЖЕННЯ

- М'язові волокна. Виявляються при бродильній диспепсії, коліті, коліті з виразками, підвищеній секреторній функції товстої кишки, закрепах, недостатності шлункового травлення, порушенні секреції підшлункової залози, відсутності вступу жовчі, недостатності переварювання в тонкій кишці, гнильній диспепсії, прискореній евакуації з товстої кишки.
- Сполучна тканина. Виявляється при недостатності шлункового травлення і при функціональній недостатності підшлункової залози.
- Нейтральний жир. Знаходять при порушенні секреції підшлункової залози, недостатньому вступі жовчі, недостатності переварювання у тонкій кишці.

- Жирні кислоти
- Виявляються при гнильній диспепсії, за відсутності вступу жовчі, недостатності переварювання в тонкій кишці, прискореній евакуації з тонкої кишки. Бродильній диспепсії, при недостатній секреції підшлункової залози і прискореної евакуації з прямої кишки.
- Мило. Може бути відсутнім при порушенні секреції підшлункової залози. Бродильній диспепсії.
- Крохмаль. визначається при порушенні секреції підшлункової залози, недостатності переварювання в тонкій кишці, бродильній диспепсії, прискореній евакуації з товстої кишки, недостатності шлункового травлення, гнильної диспепсії.



Рис. 19. Мышечные волокна, сохранившие и утратившие исчерченность (1—3), сосуды растений (4), известковые мыла (5).

Неперетравлена клітковина

- Виявляється при недостатності шлункового травлення, гнилісної диспепсії, відсутності вступу жовчі, недостатності перетравлення в тонкій кишці, прискорена евакуація з тонкої кишки, бродильної диспепсії, при недостатній секреції підшлункової залози, коліті з виразками.
- Неперетравлена рослинна клітковина є великими округлими клітинами, які мають тонку оболонку, що легко руйнується і(воротник) комірчасту будову. Клітини неперетравленої клітковини пов'язані між собою шаром пектину, який спочатку розчиняється під дією шлункового соку, а потім у дванадцятипалій кишці. При недостатній кількості або відсутності соляної кислоти в шлунковому соку, клітини неперетравленої клітковини не можуть відокремитися і з'являються в калі у вигляді груп (клітини моркви, картоплі, буряка). При цьому поживні речовини з цієї клітковини організм отримує не повністю або не отримує зовсім, навіть при вживанні великої кількості фруктів і овочів.

Неперетравлена клейковина

- **До неперетравленої клітковини** відноситься шкірка фруктів і овочів, судини і волоски рослин, епідерміс зернових злаків і так далі.
- Клітини неперетравленої рослинної клітковини мають товсті двоконтурні оболонки.
- У них знаходиться лігнін, який надає клітковині твердість і жорсткість. Неперетравлена клітковина виділяється з калом майже в незміненому виді.
- В основному кількість неперетравленої клітковини залежить від характеру живлення людини.

Неперетравлена клейковина

- У калі здорової людини, що вживає рослинну їжу, неперетравлена рослинна клітковина в нормі не виявляється, перетравлена клітковина зустрічається постійно і в різних кількостях. Головними причинами виявлення в калі неперетравленої клітковини у великій кількості є зниження кислотності шлункового соку, прискорена евакуація з кишечника, захворювання підшлункової залози, якщо вони супроводжуються діареєю. При вживанні великої кількості клітковини, уся вона може не встигнути перетравитися і буде виявлена в калі.
- **Йодофільна флора** визначається при гнилісній диспепсії, недостатності перетравлювання в тонкій кишці, прискореній евакуації з товстої кишки, бродильної диспепсії, недостатності шлункового травлення, порушенні секреції підшлункової залози.

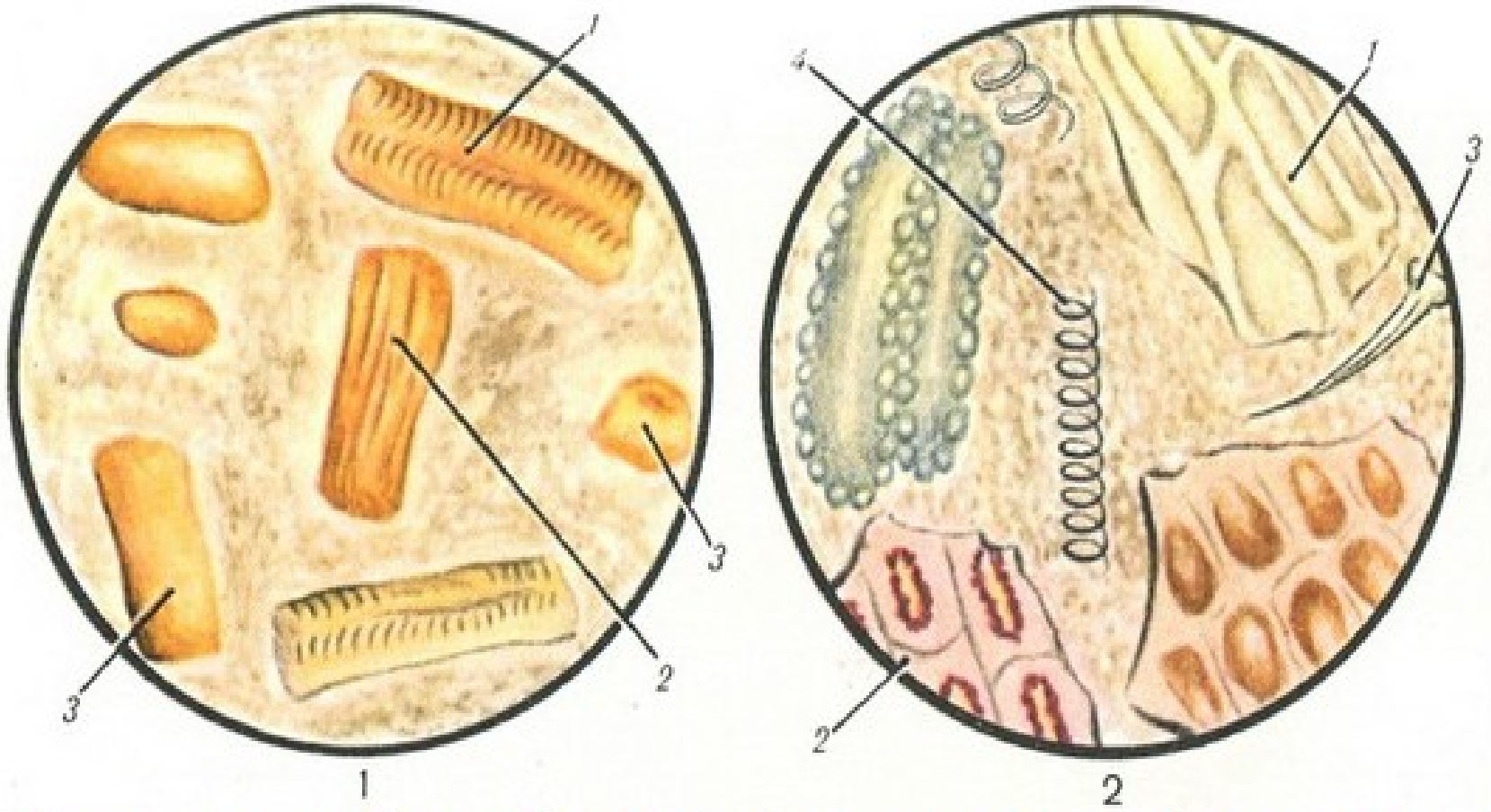

Рис. 1. Мышечные волокна (нативный препарат): 7 —волокна с поперечной исчерченностью; 2 — волокна с продольной исчерченностью; 3 —волокна, потерявшие исчерченность. Рис. 2. Непереваренная растительная клетчатка (нативный препарат): 1 — клетчатка злаков; 2 — клетчатка овощей; 3 — волоски растений; 4 — сосуды растений.

•**Слиз** Визначається при коліті із закрепами, з виразками, бродильної і гнилісної диспепсії, підвищеній секреторній функції товстої кишки.

•

•**Кров (еритроцити)** Виявляються при коліті з виразками, геморої, поліпах, тріщині прямої кишки.

• Кров "прихована" - при виразковій хворобі шлунку і 12-палої кишки, при злоякісних захворюваннях шлунку і кишок.

•

•**Лейкоцити** Виявляються при будь-яких запальних процесах, наприклад, коліти з виразками.

•**Кристали оксалату кальцію** Накопичуються при недостатності шлункового травлення.

• **Кристали Шарко-Лейдена** При амебній дизентерії і попаданні в кал еозинофільних гранулоцитів (алергія, глистова інвазія).

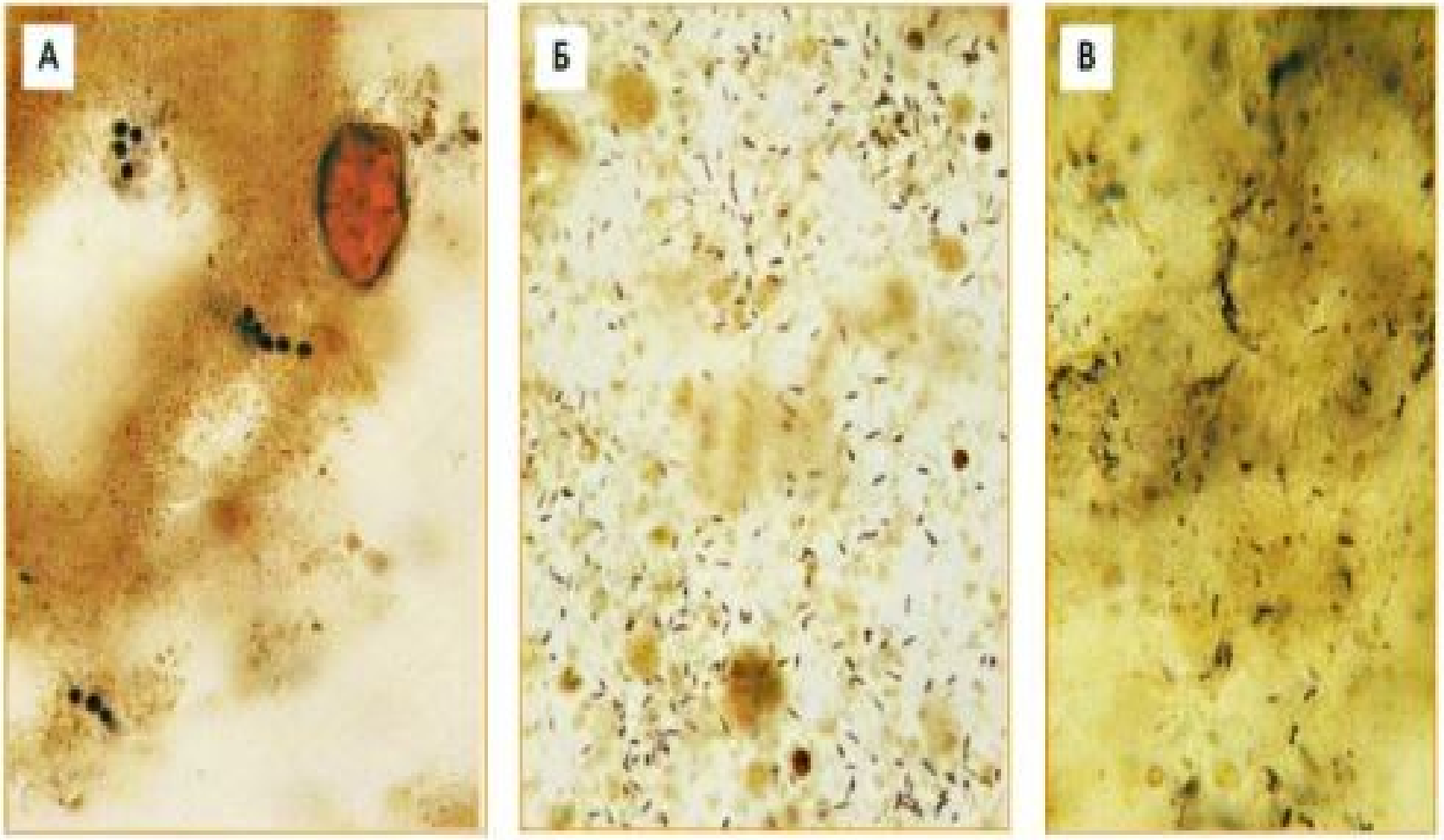

Йодофильная флора в виде крупных кокков (А) и мелких палочек (Б, В),

окрашенных йодом в черный цвет, в каловом детрите. Препарат с раствором Люголя. ×400

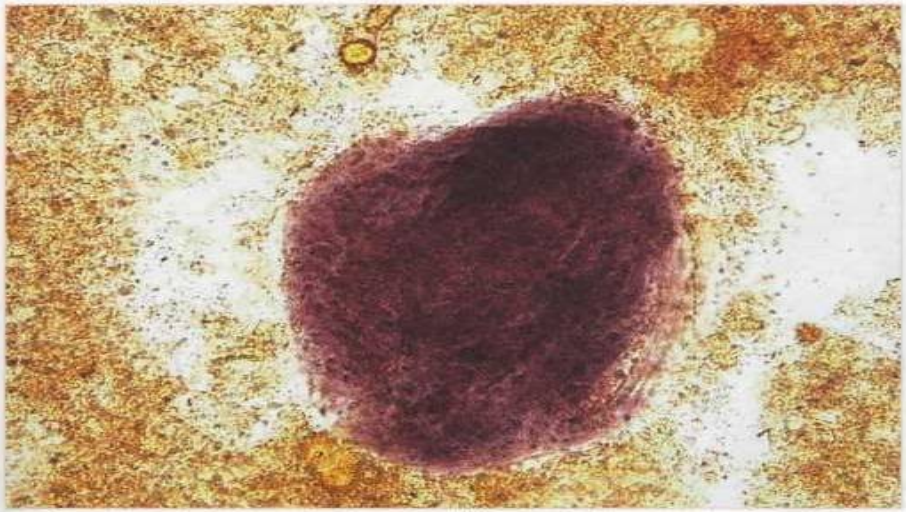

Рис. 101. Клетка переваримой клетчатки, заполненная частично переваренным до стадии эритродекстрина крахмалом. Препарат с раствором Люголя. ×200

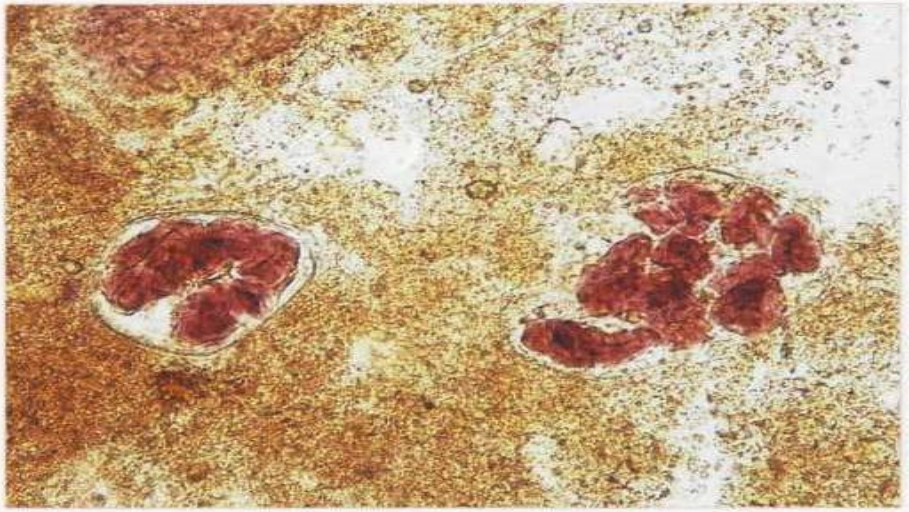

Рис. 102. Клетки переваримой клетчатки, заполненные частично переваренным крахмалом. Препарат с раствором Люголя. ×200

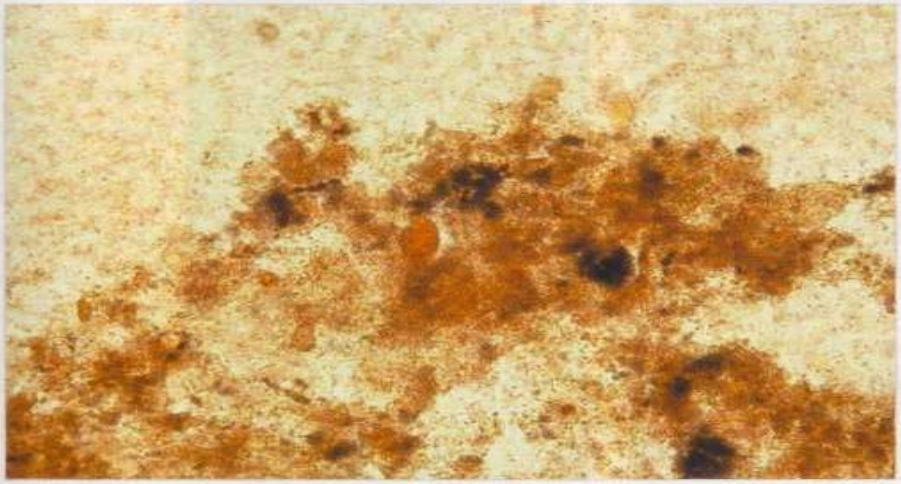

Рис. 103. Клостридии – бациллы округлой формы, окрашенные йодом в черный цвет, в каловом детрите. Это нормальная йодофильная флора. Препарат с раствором Люголя. ×400

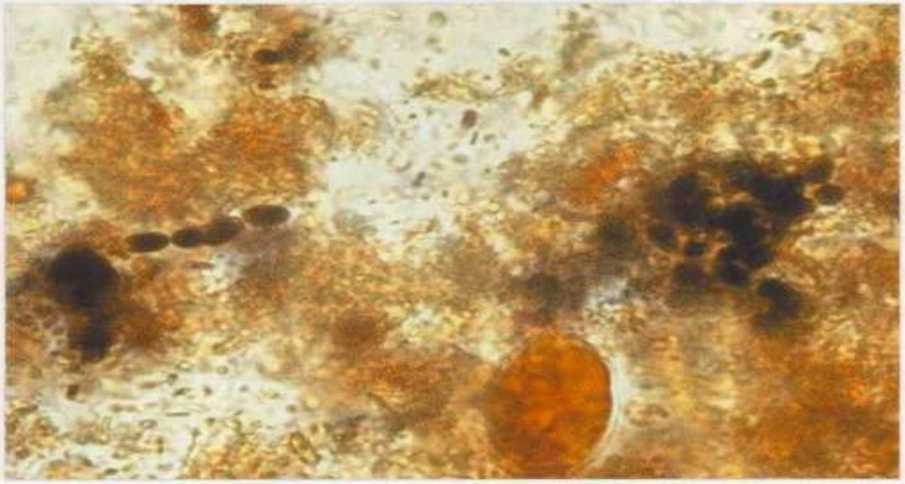

Рис. 104. Крупные бациллы (клостридии) черного цвета, лежащие свободно и внутри клетки переваримой клетчатки. Тот же препарат. Иммерсия. ×1000

Цитологічна класифікація пухлин кишок.

I. Зміни кишкового епітелію при поліпах, виявлених при ендоскопічному дослідженні :

1. Проліферація епітелію.

2. Виражена проліферація епітелію з атипією клітин.

II. Рак

1.Аденокарцинома з:

а) високою мірою диференціювання клітин;

б) помірно диференційовані клітини;

в) низькою мірою диференційовані клітини;

г) вираженим слизоутвореням.

2. Перстневидно- клітинний рак.

3.Недиференційований рак.

4. Плоскоклітинний рак.

5. Базально-клітиний рак.

III. Меланома.

IV. Карциноїд.

V. Неепітелеальні пухлини.

1. Гематопоетичні і лімфоїдні пухлини.

Проліферація епітелію.

* Поява епітеліальних клітин витягнутої, призматичної, рідше дещо полігональної форми з овальними ядрами
* Клітини відрізняються поліморфізмом
* Розташовуються у вигляді груп, пластів, безладних скупчень, рідше у вигляді залозисто-подібної структури
* Міжклітинні межі нечітко визначаються
* Ядра клітин також відрізняються поліморфізмом:
* Визначаються переходи від зрілих овальної форми, невеликого діаметру, інтенсивно забарвлених ядер до відносно великих, світлих ядер з ніжно-сітчастим малюнком хроматину
* Подекуди визначається дещо гіпертрофоване ядерце
* Є фігури мітозу
* Серед клітин циліндричного епітелію виявляються келихоподібні клітини

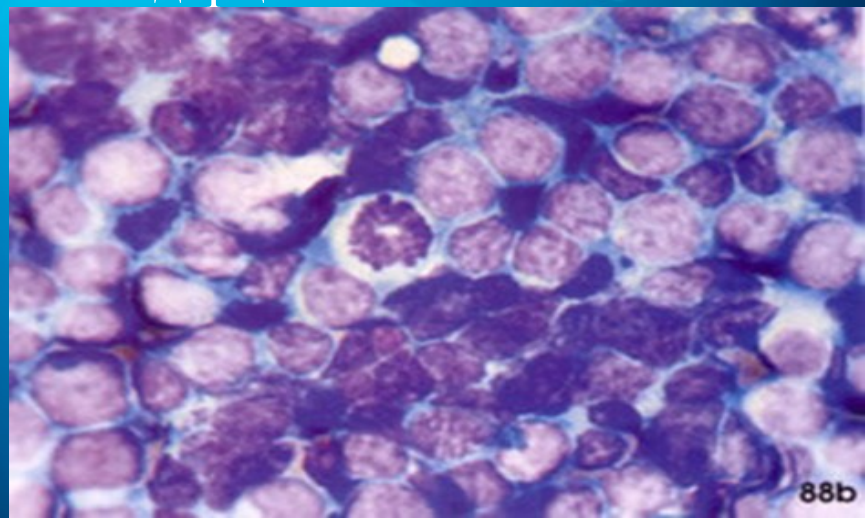

Виражена проліферація епітелію з атипією.

- Виражений клітинний і ядерний поліморфізм
- Клітини розташовуються у вигляді безладних скупчень, тубулярних, залозисто-подібних і папілярних структур
- Видно окремі клітини або групи клітин з ознаками атипії у вигляді різкого збільшення розмірів клітин, їх ядер, зміни Я/Ц
- Ядра округлої або неправильної форми з нечіткими контурами
- Нерівномірний малюнок хроматину
- В частини ядер - гіпертрофоване ядерце

- Деякі клітини зберігають ознаки циліндричного епітелію : призматична форма, овальна форма ядра, розташованого у базальній частині клітини, в інших клітинах ця ознака відсутня: клітини округлі, дещо полігональні , округле ядро, розташовано центрально

- В скупченнях і групах- нагромадження ядер, багато зруйнованих клітин у вигляді голих ядер з гіпертрофованими нуклеолами.

Аденокарцинома з високою мірою диференціювання :

- Пухлинні клітини відносно мономорфні, середньої величини
- Ядра овальні або округлі
- Контури ядер рівні
- Хроматин нерівномірний, грубий, часто визначається гіперхромія
- Нуклеоли, як правило не визначаються
- Клітини розташовуються у вигляді скупчень, що галузяться, залізистих і папілярних структур
- Одиничні фігури мітозу
- Відсутні різко виражені ознаки злоякісності

Аденокарцинома з помірною мірою диференціювання

- Виявляються папілярні і залозисто-подібні структури
- Пухлинні клітини відносно мономорфні, розташовуються розрізнено або у вигляді безладних скупчень
- Поліморфні і зруйновані клітини у вигляді великих " голих" ядер
- Визначаються ознаки слизу утворення

Аденокарцинома з низькою мірою диференціювання

•Клітини різко поліморфні, великі

• Розташовуються безладними скупченнями, комплексами, у вигляді клітинних " полів"

• Ядра великі, овальні, дещо округлі, часто неправильні потворної форми

• Нерівномірна, але як правило, негруба будова хроматину

•Більшість клітин має гіпертрофовані нуклеоли

• Велика кількість зруйнованих клітинах у вигляді великих "голих" ядер і мітозів

Аденокарциономa прямої кишки

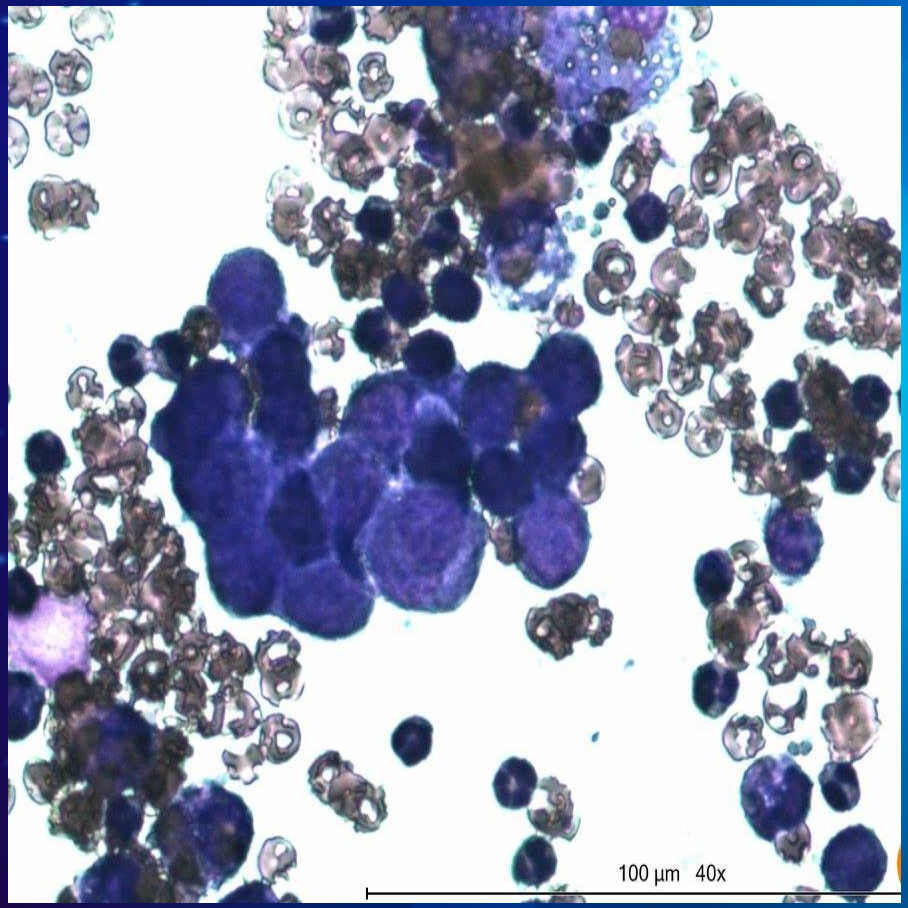

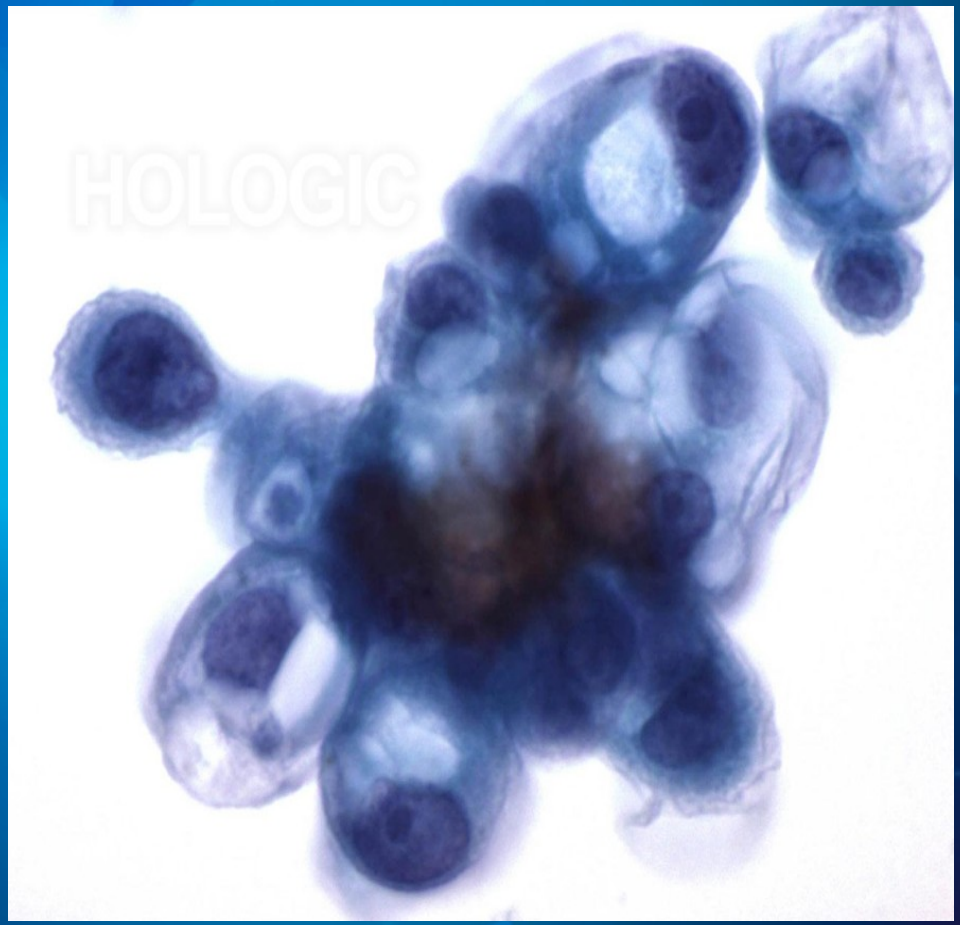

Аденокарцинома підшлункової залози

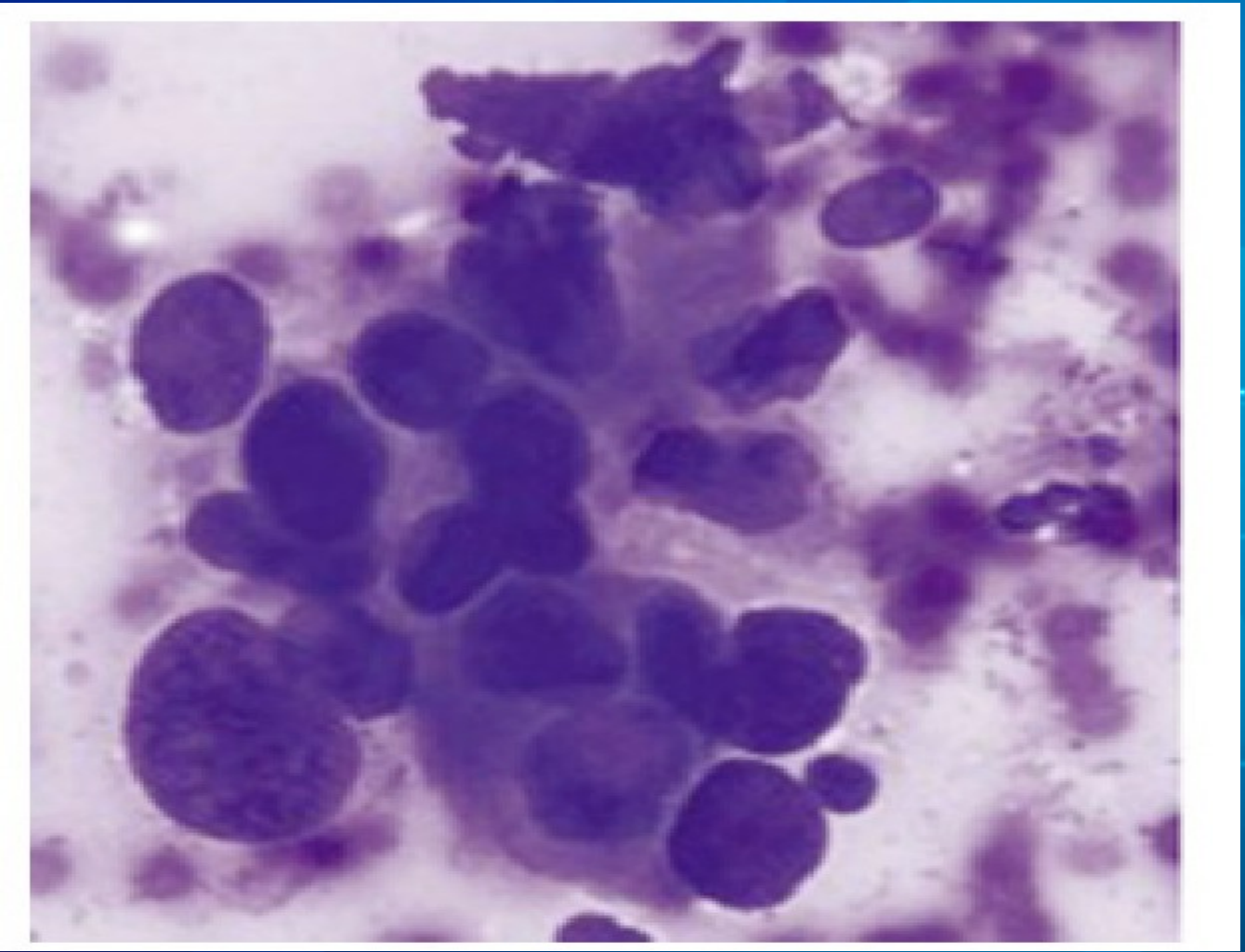

Висновки

- 1. Найбільш ефективним методом цитодіагностики шлунку є гастрскопія (мазки-відбитки).

Питання на самостійну роботу:

- 1. Епітеліальні клітини стравоходу, шлунку та кишок
- 2. Цитологічна діагностика доброякісних та злоякісних новоутворень шлунку
- 3. Карциноїд шлунку та кишок.
- 4. Пухлини стравоходу. Стравохід Барета.
- 5. Копрограма.

- **ДЯКУ**Ю ЗА УВАГУ !!!